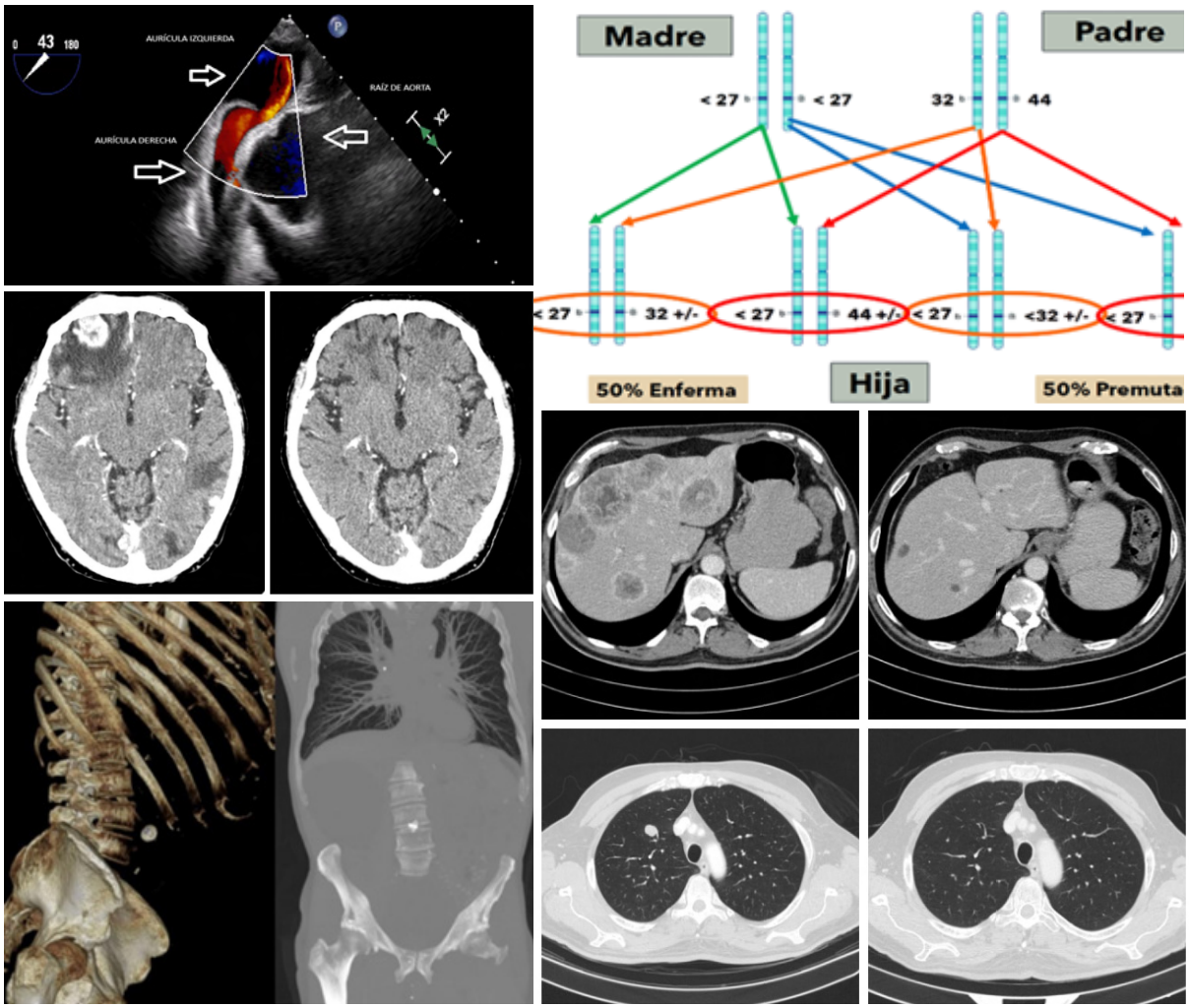

RETOS DIAGNÓSTICOS PARA MÉDICOS INTERNOS RESIDENTES

2025

Editores:

Nuria Ramírez Perea, Diego Torrús Tendero y Fernando Jorge Bornay Llinares

Ilustre Colegio Oficial de Médicos- Universidad Miguel Hernández de Elche

COLEGIO OFICIAL DE MÉDICOS DE ALICANTE

UNIVERSITAS Miguel Hernández

RETOS DIAGNÓSTICOS PARA MÉDICOS INTERNOS RESIDENTES 2025

Editores:

Nuria Ramírez Perea

Médica Adjunta. Servicio de Medicina Interna. Hospital General Universitario de Elda.

Diego Torrús Tendero

Médico Adjunto, Unidad de Enfermedades Infecciosas, Hospital General Universitario Dr Balmis de Alicante.
Profesor Asociado de la Universidad Miguel Hernández de Elche.

Fernando Jorge Bornay Llinares

Profesor Titular de la Universidad Miguel Hernández de Elche.

ISBN:

979-13-87966-30-0

Maquetación:

Servicio de Innovación y Planificación Tecnológica (SIPT) UMH

Permite compartir la obra siempre que se reconozca su autoría. No está permitido hacer uso del material con propósitos comerciales.

COLEGIO OFICIAL DE MÉDICOS DE ALICANTE

UNIVERSITAS Miguel Hernández

Dr. D. Hermann Fco. Schwarz Chávarri

Presidente del Iltre. Colegio de Médicos de Alicante

Vuelvo a tener el placer de prologar un año más esta magnífica publicación a iniciativa de la Junta Directiva del Colegio, que está consolidando el gran éxito de ediciones anteriores, y convirtiéndose en una actividad ineludible de formación y docencia en nuestro Colegio.

Volvemos a batir los números de participantes de ediciones previas, y volvemos a agradecer y reconocer la magnífica actitud para la formación e investigación de nuestros jóvenes colegas, y el interés y apoyo de sus tutores.

Una de las principales funciones de los Colegios Profesionales es la Formación Continua, y este libro cumple esta función. La medicina avanza gracias a la investigación, la innovación y el intercambio de experiencias. La práctica de la medicina se construye sobre el conocimiento científico, la experiencia clínica y la capacidad de observar, analizar y aprender de cada paciente. Los casos clínicos representan una de las formas más valiosas de transmitir ese conocimiento. Cada uno de ellos refleja no solo la singularidad de una situación asistencial, sino también el razonamiento clínico, la revisión de evidencia científica necesaria al caso, el esfuerzo y la capacidad de superación de nuestros médicos en formación MIR.

Creemos que además es una herramienta docente de extraordinario valor, en el que el pensamiento crítico, el trabajo en equipo y el compromiso con una atención de calidad son pilares fundamentales. Más allá de reconocer la excelencia de los trabajos participantes, este volumen pretende poner en valor el esfuerzo investigador y docente de los médicos internos residentes, así como el acompañamiento de sus tutores y de los servicios hospitalarios y de atención primaria que hacen posible su formación. Pero además se incide en aspectos como la exposición en público de un trabajo científico y en el entrenamiento en argumentar y resolver las preguntas ante un problema médico, así como también ayuda a enriquecer en lo posible el currículum de los autores.

Desde el punto de vista deontológico, promueve el encuentro entre distintas promociones de residentes y sus tutores, algo relevante que sin duda contribuye a la humanización de la asistencia, dándole así una utilidad añadida al propio trabajo de investigación y docencia realizado.

Desde el Colegio de Médicos de Alicante entendemos que impulsar la actividad científica forma parte de nuestra responsabilidad institucional. Esperamos que este libro sea una fuente de aprendizaje e inspiración para residentes, especialistas y estudiantes, y que cada caso invite al lector a seguir cultivando esa actitud de permanente búsqueda del conocimiento que caracteriza a la buena práctica médica.

Quiero expresar mi más sincera felicitación a todos los autores por su trabajo, así como a los tutores, evaluadores y organizadores que han hecho posible esta publicación.

Os animo a todos a leer estos casos, y a participar en las próximas ediciones.

Dr. D. Hermann Fco. Schwarz Chávarri.

Presidente
Iltre. Colegio de Médicos de Alicante

AUTORES Y AUTORAS

Aguilar Falomir, José. Oftalmología. Hospital General Universitario de Elche.

Almeida Chalmeta, Patricia. Psiquiatría. Hospital Universitario San Juan de Alicante.

Alted Ruiz, Nuria. Medicina Intensiva. Hospital Universitario San Juan de Alicante.

Arce López, Francisco José. Residente de Cirugía Ortopédica y Traumatología. Hospital Universitario San Juan de Alicante.

Arranz Pérez, Ainhoa. Oncología Médica. Hospital Universitario de Torrevieja.

Avilés Hernández, Antonio. Reumatología. Hospital General Universitario Doctor Balmis de Alicante.

Barrios Fernández, Ana. Obstetricia y Ginecología. Hospital Marina Baixa (Villajoyosa, Alicante).

Belda Márquez, Rocío. Radiodiagnóstico. Hospital General Universitario Sant Joan d´Alacant.

Belso Candela, Ana Reyes. Medicina Interna. Hospital General Universitario de Elda.

Caballero Argente, Raquel. Oncología Médica. Hospital General Universitario de Elda.

Cárceles Montoya, Alicia. Oftalmología. Hospital General Universitario de Elche.

Carrasco Muñoz, José. Dermatología Médico-Quirúrgica y Venereología. Hospital General Universitario Dr. Balmis de Alicante

Casañ Murcia, María. Reumatología. HGUA Dr. Balmis.

Casasola Trejo Lesly. Oncología Médica. Hospital Universitario de Torrevieja.

Casco Zuniga, Roger Eduardo. Anatomía patológica (Residente 2do año). Hospital General Universitario Dr. Balmis.

Catalá Espí, Marta. MIR Medicina Nuclear. Hospital San Juan de Alicante.

Chiriboga Pazmiño, Carlos. Oncología médica. Hospital General Universitario Virgen de la Salud. Elda.

Corrales Acosta, Elizabeth Andrea. Obstetricia y Ginecología. Hospital Marina Baixa (Villajoyosa, Alicante).

Cortés Ruiz, Aida. Médico interno residente de pediatría. Hospital universitario san juan de Alicante.

Dajni Embarek, Brahim Gali. 4to año de Radiodiagnóstico. Hospital Universitario de Torrevieja.

Doménech-Serrano, Jose. Reumatología. Hospital General Universitario Doctor Balmis.

Enguix Bataller, Clara. Residente de tercer año mfyc. Hospital de Denia

Ferri Ferrer, Jose. Anestesiología, UCI-Quirúrgica y Terapéutica del dolor. HGUE.

Ferrús Segarra, Gema. Oftalmología. Hospital Universitario de Torrevieja.

García Loscos, Claudia. Medicina Interna. Hospital Universitario de Torrevieja

García Soriano Isabel. Medicina Interna. Hospital General Elda.

Garcia Vilar Joan. Dermatología Médico-Quirúrgica y Venereología. Hospital Universitario San Juan de Alicante.

Garrán López, Beatriz. Medicina Familiar y Comunitaria (residente). Centro de salud San Vicente I.

González Martín, Beatriz. Medicina Interna. Hospital del Vinalopó.

Grau Mirete, Beatriz. Oncología Médica. Hospital General Universitario de Elche.

Guillén Jiménez, Ana Victoria. Medicina Interna, R5. Hospital General de Elda.

Gutiérrez Pereira, Javier. Cirugía Ortopédica & Traumatología. Hospital General Universitario Doctor Balmis de Alicante

Hernández Ferriz, Ana Belén. Cirugía General y del Aparato Digestivo. Hospital General Universitario de Elda

Hernández Jiménez, Joana. residente de Oftalmología. Hospital Virgen de los Lirios, Alcoy.

Izquierdo Izquierdo, Marta. Psiquiatría. Hospital Universitario San Juan Alicante.

Lacoba Garrido, Marta. Pediatría y áreas específicas. Hospital Universitario San Juan de Alicante

Lamrani Castellanos, Sandra. Medicina Interna. Hospital General Universitario Dr. Balmis de Alicante

León Rubio Isabel. R2 Cardiología. Hospital Universitario del Vinalopó.

Lucas Brines, Carmen. Psiquiatría (MIR R4). Hospital San Juan de Alicante.

Marín Sarasúa, Elena. Cirugía Ortopédica y Traumatología. Hospital General Universitario Dr. Balmis

Martí Enrique, Violeta. Pediatría. Hospital Virgen de los Lirios.

Martínez Aráez, Alba. 1er año de Radiodiagnóstico. Hospital Universitario de Torrevieja.

Martínez García Clara. Cirugía Ortopédica y Traumatología. Hospital Universitario de San Juan de Alicante.

Martínez García, Carla. Radiodiagnóstico. Hospital Universitario Sant Joan d'Alacant

Martínez López, Daniel. Cardiología. Hospital General Universitario Dr Balmis de Alicante.

Martínez Rubio, M.ª Dolores. Medicina Interna (Residente). Hospital Universitario San Juan.

Martos Bianqui, Natalia. Alergología. Hospital General Universitario Dr. Balmis Alicante.

Mateo Soler, Teresa. R1 Radiodiagnóstico. Hospital General Universitario de Alicante.

Medina García, Olga. Medicina Interna. Hospital General Universitario Dr. Balmis (Alicante).

Mena Lafuente, Soledad Lihua. Medicina Interna. Hospital General Dr. Balmis.

Mendazona Zufía, Irene. Medicina Intensiva. Hospital Universitario Dr. Balmis

Menor Vila, Víctor. Anatomía patológica (residente) Hospital General Universitario Dr. Balmis Alicante.

Mifsut Aleixandre, Marta. Oftalmología. Hospital Virgen de Los Lirios, Alcoy (Alicante).

Milenkova Stoycheva, Vanesa. Pediatría. Hospital San Juan de Alicante.

Mínguez Malonda, Paula. Residente Cirugía Ortopédica y Traumatología. Hospital Universitario San Juan de Alicante.

Molina López, Juan Manuel. Anatomía Patológica. Hospital General universitario Dr. Balmis

Mollá Cantó, Alba. Medicina Interna. Hospital General Universitario Doctor Balmis.

Montiel Miralles, Enrique. Radiodiagnóstico R1. Hospital General Universitario Dr Balmis

Monzó Pérez, Mar. Obstetricia y Ginecología. Hospital Marina Baixa (Villajoyosa, Alicante).

Moreno Delicado, Carmen María. Neurología. Hospital General Universitario de Elche

Moreno Madrid, Rafael Cristóbal. Anestesiología y Reanimación. Hospital General Universitario Elche.

Núñez Almonte, Guinamarys del Carmen. Especialista en Medicina de Familia y Comunitaria del Centro de Salud de Orihuela Costa

Olmos Herrera, María Isabel. R3 Medicina Interna. Hospital General Universitario Elda.

Ortiz Blasco Marta. MIR Reumatología. HGUA Dr. Balmis Alicante.

Paredes Segura, Adrián. R3 - Cirugía General y del Aparato Digestivo. Hospital General Universitario Dr. Balmis de Alicante.

Perea Busquier, Maria. Especialidad: Cirugía General y del Ap. Digestivo. Hospital General Universitario de Elche (HGUE).

Perea Martínez, Elisabet. Reumatología. Hospital General Universitario Dr. Balmis de Alicante.

Plaza Aguado, Teresa Catalina. Medicina Nuclear. Hospital Universitario San Juan de Alicante.

Rasero Bellmunt, Celia. Pediatría y Áreas específicas. Hospital General Universitario de Alicante Dr. Balmis.

Riesgo Sanchis, Pablo. Reumatología. Hospital general universitario Dr. Balmis de alicante

Rodríguez Blanco, Ana Lucía. Cirugía general y del aparato digestivo. Hospital Universitario San Juan De Alicante.

Rojas Rodríguez, Abdón. Residente de tercer año de Medicina Familiar y Comunitaria. Centro de Salud Orihuela Costa / Hospital de Torrevieja.

Sáez Felipe, Marta. Medicina Intensiva, R3. HGUA Dr. Balmis.

Salvo Jiménez, Jorge. Oftalmología. Hospital Virgen de los Lirios (Alcoy, Alicante)

Sánchez Martínez, Ana María. Cirugía Torácica. HGUBD .

Sánchez Tudela, Alba. Residente de Neurofisiología Clínica. Hospital General Universitario Dr. Balmis.

Sansano Muñoz, Elena. Especialidad: MIR (R1) Radiodiagnóstico. Hospital General Universitario Dr. Balmis.

Serrano Fernández, Cristóbal. Especialista en Medicina Interna del Hospital Universitario de Torrevieja

Sierra Yuste, Miriam Lucía. Medicina Interna. Hospital General Universitario de Elda.

Sogorb Richart, Irene María. Obstetricia y Ginecología. Hospital Marina Baixa (Villajoyosa, Alicante).

Suau Pecos, Aina. Pediatría y sus áreas específicas. Hospital Universitario San Juan de Alicante.

Tellols Dos, Maria. Radiodiagnóstico. Hospital General Universitario Elche

Tévar de Veras, David. Oncología Médica. Hospital General Universitario "Virgen de la Salud", Elda.

Traversi, Nicolás Agustín. Radiodiagnóstico. Hospital Universitario San Juan de Alicante.

Trilles Barberá, Mireia. MIR Pediatría. Hospital Virgen de los Lirios, Alcoy.

Trujillo Aliaga, Nestor Iván. Medicina Familiar y comunitaria. Hospital de Torrevieja.

Tumbarello Emilia Sol. R1 radiodiagnóstico. Hospital General Universitario Dr. Balmis.

Vaillo Figuerola Xavier. Cirugía Torácica. Hospital General Universitario Dr. Balmis.

Valero Noguera, Carlos Pascual. Medicina Interna. Hospital Universitario de Torrevieja.

Valero Samper, Fátima Mª. Medicina Interna. Hospital General Universitario Dr. Balmis de Alicante.

Valldecabres Pérez Inmaculada. Residente 4º año Medicina Interna. Hospital General Universitario de Elda, Virgen de la Salud. Alicante.

Valle Luna, Víctor. Médico Residente de Urología. Hospital Universitario San Juan Alicante.

Valseca Bueno, Miguel Muñoz. Anestesiología.Hospital General Universitario de Elche.

Vidal Planelles, Inmaculada. Cardiología (Residente). Hospital General Universitario Doctor Balmis.

Yago Riquelme, Carlos. Cardiología. Hospital General Universitario Doctor Balmis de Alicante.

ÍNDICE

PATOLOGÍAS MÉDICAS 19

ALERGOLOGÍA 21

Síndrome de hipersensibilidad a azatioprina con afectación cutánea y multiorgánica 23
Lamrani Castellanos, Sandra. Castiñeyra Córcoles, Eduardo. Pinargote Celorio, Héctor

Reacción de hipersensibilidad por Bevacizumab: Inicio tardío y final inesperado 29
Martos Bianqui, Natalia. Jiménez Rodríguez, Teodorikez Wilfox. Rico, Ángela

CARDIOLOGÍA 33

Angina vaso espástica secundaria a tratamiento con 5-FU. Reporte de caso 35
Chiriboga Pazmiño, Carlos. Hernández Isasi, Ángela

Síndrome de takotsubo a propósito de un caso. 43
Enguix Bataller, Clara. Pedrós Vives, Estefanía. Viñas Gimeno, María Ángeles. Borrás Gallén, Anna

Síndrome coreico subagudo como manifestación paraneuroinmunológica de una endocarditis sobre cables de marcapasos 49
González Martín, Beatriz. Soldán Belda, Bernardino. Escribano Stable, Jose Carlos. Maestre Peiró, Ana. Pérez Soto, María Isabel

Más allá del Tako-Tsubo 51
León Rubio Isabel. Miralles Vicedo, Beatriz. Gómez Sansano, Jose María. Martínez Abellán, Rubén

Complicación de aneurisma coronario como secuela de la enfermedad de Kawasaki 55
Martínez López, Daniel. Valero Samper, Fátima Mª. Yago Riquelme, Carlos. Lozano Palencia, Mª Teresa

Tormenta arrítmica en miocardiopatía Chagásica y soporte circulatorio con ECMO-VA 61
Mendazona Zufía, Irene. Cárdenas, Julián

Síndrome de kounis 67
Valero Noguera, Carlos Pascual. Centurión Inda, Ernesto Raúl. Brugaletta Matheus, Dorimar Cristina.

Síndrome platipnea-ortodesoxia, un enemigo silencioso 73
Yago Riquelme, Carlos. Martínez López, Daniel. Pérez Berbel, Patricio. Ruiz Nodar, Juan Miguel. Medina García Olga

DERMATOLOGÍA 79

Manifestaciones cutáneas asociadas al consumo de cocaína 81
Sierra Yuste, Miriam Lucía. Valldecabres Pérez, Inmaculada. Belso Candela, Ana Reyes

APARATO DIGESTIVO 89

Presentación atípica de una hernia hiatal 91
Cortés Ruiz, Aida. Gavilán Martín, César. Herrero Sellés, Alba. Suau Pecos, Aina. Lliso Belda, Inmaculada. Nso Roca, Ana pilar

Daño Crohn lateral.
Mateo Soler, Teresa. Ginés Murcia, Elisa. Sansano Muñoz, Elena. Tumbarello, Emilia Sol. Montiel Miralles, Enrique. **95**

"Vía dorsal" una complicación por una enfermedad de crohn desatendida
Montiel Miralles, Enrique. Martínez Aráez, Alba. Sansano Muñoz, Elena. **101**

ENDOCRINOLOGÍA **107**

Hiponatremia severa y rigidez generalizada como presentación clínica atípica.
Martínez Rubio, M.ª Dolores. Blanco Urbaneja, Irune. Martini Bordón, Paula. Calduch Ortiz de Saracho, Héctor **109**

ENFERMEDADES AUTOINMUNES Y SISTÉMICAS **115**

Un caso de síndrome de Menkes.
Carrasco Muñoz, José. Albert Cobo, Irene. **117**

Mujer con disnea, tos y dolor torácico tras covid-19: Una cuestión de anticuerpos.
Casañ Murcia, María. García-Sevila, Raquel. Avilés Hernández, Antonio. Doménech-Serrano, Jose. Ortiz-Blasco, Marta. Riesgo-Sanchís, Pablo. **121**

Insuficiencia suprarrenal por una hemorragia suprarrenal a causa de un síndrome antifsofolípido.
García Soriano, Isabel.Valldecabres, Inmaculada. Guillén, Ana. Sierra, Miriam. Olmos, Isabel. **129**

Enfermedad de Kawasaki: una presentación atípica.
Lacoba Garrido, Marta. Gavilán Martín, César. Milenkova Stoycheva, Vanesa. Suau Pecos, Aina. Lliso Belda, Inmaculada. **133**

Queratitis ulcerativa periférica en artritis reumatoide: de la estabilidad a la perforación en cuestión de días.
Mifsut Aleixandre, Marta. Salvo Jiménez, Jorge. de Paz Aguilera, Teresa. Hernández Jiménez, Joana. **139**

¿Enfermedad relacionada con IgG4?
Mollá Cantó, Alba. Figueres Pesudo, Blanca. Gracia Sáenz, Leticia. Mena Lafuente, Soledad Lihua. Sánchez Martínez, Rosario. **145**

Necrosis lingual como manifestación inicial de arteritis de células gigantes.
Ortiz Blasco Marta. Domínguez Lirón, Nalia. Chilito Pared, Paola Andrea. Panea Lacunza, Aitana. Blanes, Mar. Perea Martínez, Elisabet. **151**

Cuando el asma esconde algo más: granulomatosis eosinofílica con poliangeítis.
Perea Martínez, Elisabet. Casañ Murcia, María. Doménech-Serrano, Jose. Riesgo Sanchis, Pablo. Fernández Aracil, Cleofé. Andrés Collado, Mariano. **159**

Cuando la artritis reumatoide se disfraza de séptica.
Riesgo Sanchis, Pablo. Perea Martínez, Elisabet. Domenech Serrano, Jose María. Casañ Murcia, María. Avilés Hernández, Antonio. **167**

Endocarditis marántica, un reto diagnóstico y terapéutico.
Vidal Planelles, Inmaculada. Calduch Ortiz de Saracho, Héctor. Alcalá Belmonte, María. Sánchez Quiñones, Jessica. González de la Aleja García-Luengo, Pilar. **175**

ENFERMEDADES INFECCIOSAS 181

Infección gonocócica diseminada con evolución a artritis reactiva: un caso clínico.
Avilés Hernández, Antonio. Medina García, Olga. Marín Sarasúa, Elena. Riesgo Sanchis, Pablo. Domenech Serrano, José. Ortiz Blasco, Marta. 183

Leishmaniasis, la gran olvidada. Una enfermedad endémica en la cuenca del Mediterráneo.
Garrán López, Beatriz. Manzano Sánchez, Ángela. Tirado Torres, Marina. Oria López, Javier. 189

Meningomielitis sifilítica, una manifestación inusual de neurosífilis
Medina García, Olga. Valero Semper, Fátima. Lapeña López, Carlos. Yago Riquelme, Carlos. 193

Tromboflebitis séptica cerebral de foco odontógeno
Mena Lafuente, Soledad. Sansano Muñoz, Elena. Mollà Cantó, Alba. Pinargote Celorio, Héctor 199

Tuberculosis en el sistema nervioso central.
Traversi, Nicolás Agustín. Cacace Richart, Cristina. del Águila Pleguezuelo, Juana Belda Márquez, Rocío. Martínez García, Carla. 205

Histoplasmosis diseminada en paciente con reciente diagnóstico con de infección por virus de inmunodeficiencia humana.
Valero Samper, Fátima Mª. Lobato Martínez, Ester. Medina García, Olga. Martínez López, Daniel. Reus Bañuls, Sergio Javier. 211

Sospecha de tuberculosis miliar en paciente con carcinoma vesical no musculoinfiltrante tratado con bcg.
Valle Luna, Víctor. Pérez-Seoane Ballester, Helena. Gómez Garberí, Miguel. Egea Sancho, Cristina. Muñoz Montoya, Milagros. 217

HEMATOLOGÍA 223

Manejo de anticoagulación en paciente complejo.
García Loscos, Claudia. Mirete Ferrer, Carlo. 225

Micosis fungoide y síndrome de sézary.
García Vilar, Joan. Ruiz Sánchez, Juan. García Sirvent Lucía. Ten García, Alejandra. 231

Escondido a la vista, un huésped letal.
Guillén Jiménez, Ana Victoria. Mónica Romero Nieto, Mónica. García Soriano, Isabel. Valldecabres Pérez, Inmaculada. Bernabéu Gutiérrez, Javier. Campo-Betancourth, Carlos Felipe. 237

Síndrome hemofagocítico secundario a inmunoterapia.
Olmos Herrera, María Isabel. Ramírez Perea, Nuria. García Soriano, Isabel. Caballero Argente, Raquel. Tevar de Veras, David. Bravo Jover, Rosa María. 243

NEFROLOGÍA 249

Glomerulonefritis crioglobulinémica, un raro subtipo de glomerulonefritis membranoproliferativa.
Menor Vila, Víctor. Ros Soto, Gloria. Perea Martínez, Elisabet. Martínez Gauffin, Lucía. Díez López, Claudia. Cristóbal Redondo, Víctor. 251

NEUMOLOGÍA 257

Tratamiento conservador versus invasivo del derrame pleural paraneumónico en pediatría. 259
Milenkova Stoycheva, Vanesa. Gavilán Martín, César. Lacoba Garrido, Marta. Lliso Belda, Inmaculada. Suau Pecos, Aina.

He ahí la conexión: abscesos cerebrales y broncopatía crónica en la discinesia ciliar primaria. 269
Valldecabres Pérez, Inmaculada. Sierra Yuste, Miriam Lucía. Olmos Herrera, María Isabel. Guillén Jiménez, Ana Victoria. García Soriano, Isabel. Belso Candela, Ana Reyes. Pascual Pérez, María de los Reyes. Romero Nieto, Mónica.

NEUROLOGÍA 277

Daridorexant como alternativa eficaz en el manejo del insomnio crónico refractario: reporte de caso" 279
Iruela Martínez, Clara. Lucas Brines, Carmen. Izquierdo Izquierdo, Marta. De los Santos Cohen, Daniel.

Enfermedad de Huntington a propósito de un caso. 283
Moreno Delicado, Carmen María. Ramírez Mora, Karen G. Serrano Sanchís, José Ramón. Ruiz Martínez, Marta.

"La cara oscura del ictus cardioembólico" 289
Sáez Felipe, Marta.

Neuritis óptica por autoanticuerpos anti-mog. 295
Salvo Jiménez, Jorge. Matarredona Muñoz, Jaime. Hernández Jiménez, Joana. Mifsut Aleixandre, Marta. Paz Aguilera, Teresa de.

Una presentación atípica de neuralgia amiotrófica. 301
Sánchez Tudela, Alba. Mahiques Ochoa, Pau. Navarro Córdoba, Vanesa. Aliaga Diaz, Andrea. Soto Manzano, Lucía.

Sombras neurológicas: el misterio de la mente que se desvanece. 307
Tumbarello Emilia Sol. Sansano Muñoz Elena. Mateo Soler Teresa. Montiel Miralles Enrique. Lapeña López Carlos.

OFTALMOLOGÍA 313

Enfermedad de Coats: diagnóstico y reto terapéutico en el abordaje de la vasculopatía exudativa retiniana idiopática. 315
Aguilar Falomir, Jose. Fernández Martínez, Cristian. Baeza Díaz, Manuel.

Neuropatía óptica isquémica posterior por sildenafilo en una paciente con esclerosis sistémica. 321
Ferrús Segarra, Gema. López Montero, Ana. García Manzanares, Ángel.

Diagnóstico y Manejo del Exoftalmos Doloroso Secundario a una Variz Orbitaria Trombosada. 327
Hernández Jiménez, Joana. Panadero Maciá, María. Moya Roca, Jaime. Salvo Jiménez, Jorge. Mifsut Aleixandre, Marta. de Paz Aguilera, Teresa.

ONCOLOGÍA

Carcinoma escamoso pulmonar localmente avanzado con sobreinfección por actinomyces odontolyticus. 335
Arranz Pérez, Ainhoa. Casasola Trejo, Lesly. Giménez Suau, Mario. González Vicente, Aránzazu. Martínez Aráez, Alba.

Síndrome hemofagocítico secundario a inmunoterapia en paciente con melanoma: Un desafío diagnóstico. 341
Caballero Argente, Raquel. Tévar de Veras, David. Olmos Herrera, María Isabel.

Metástasis coroideas múltiples bilaterales en un paciente con carcinoma renal de células claras de la familia MiT (translocación NONO (11)-TFE3(6). 347
Cárceles Montoya, Alicia. Fernández Martínez, Cristian. Baeza Díaz, Manuel Vicente. Climent Soler, Pere. López Jiménez, Samira. Vázquez Mazón, Federico José.

Neumonitis por inmunotoxicidad secundaria a Durvalumab adyuvante en paciente con Adenocarcinoma pulmonar. 355
Casasola Trejo Lesly. Arranz Pérez Ainhoa. Martínez Ares Alba. González Vicente Aránzazu.

Sarcoma intimal simulando tromboembolismo pulmonar crónico. 361
Casco Zuniga, Roger Eduardo. Troncoso Hernández, Evelyn Beatriz. Amor Jiménez, Lázaro. Garzón Arana, Alejandro.

Inmunoterapia dual como tratamiento de un mesotelioma pericárdico primario desarrollado tras una pericarditis idiopática de más de una década de evolución 367
Grau Mirete, Beatriz. Lledó Ortiz, Cristina. Llopis Sánchez, Pedro. Benítez Fuentes, Javier David.

Liposarcoma inflamatorio de predominio xantrogranulomatosa: una variante excepcional. 373
Molina López, Juan Manuel. García Vega, Celia. Parra Trujillo, Daniel. Menor Vila, Víctor. Cristóbal Redondo, Víctor.

Manejo integral del carcinoma anaplásico de tiroides. A propósito de un caso. 381
Sánchez Martínez, Ana María. Vaillo Figuerola, Xavier. Duque Álvarez, Nayi Xiomara. José Cobarro Yelo, Eloy. Maciá Román, José Joaquín. Gálvez Muñóz, Carlos .

Toxicidad inmunomediada en melanoma metastásico: ¿biomarcador de respuesta? 387
Tévar de Veras, David. Caballero Argente, Raquel. Melgarejo López, Clara. Olmos Herrera, María Isabel.

PEDIATRÍA

Presentación atípica de quiste del Uraco. Simulando apendicitis aguda: Un desafía diagnóstico en adolescencia. 397
Dajni Embarek, Brahim Gali. Martínez Aráez, Alba. Montiel Miralles, Enrique. Bagnaschino Pose, María Sol. Cánovas Sánchez, Isabel.

No todo escroto agudo en niños es torsión testicular. Edema escrotal agudo idiopático. 403
Martínez García, Carla. Belda Márquez, Rocío. Slon Robredo, Pedro. Begerano Fayos, María. Traversi, Nicolás Agustín.

Actualizaciones en bronquiolitis obliterante en pediatría. 407
Rasero Bellmunt, Celia. Moral Gil, Luis.

Cuando la piel habla: presentación atípica de histiocitosis de células de langerhans multisistémica en la infancia. 413
Suau Pecos, Aina. Gavilán Martín, César. Lliso Belda, Inmaculada. García Sirvent, Lucía. De Benito Mendieta, Andrea. Simón Rufete, María Dolores.

¿Es solo un hemangioma? Síndrome de PHACES. 419
Trilles Barberá, Mireia. Miró Vicedo, Carla. Leiva Vilaplana, Ana Victoria. Benaches Picó, Zaida. Murcia Ramón, Nerea. Martí Enrique, Violeta.

PSIQUIATRÍA

Paciente de 81 años con trastorno depresivo recurrente, síntomas psicóticos y comorbilidades crónicas. 429
Almeida Chalmeta, Patricia. Alemañ Prats, Alicia

Síndrome serotoninérgico en un paciente psiquiátrico tras aumento de la medicación: un reto diagnóstico en urgencias. 433
Izquierdo Izquierdo, Marta. Lucas Brines, Carmen. Iruela Martínez, Clara

Fiebre y eosinofilia: escitalopram bajo sospecha
Lucas Brines, Carmen. Izquierdo Izquierdo, Marta. De los Santos Cohen, Daniel Shamet. Iruela Martínez, Clara. Almeida Chalmeta, Patricia **435**

RADIOLOGÍA

Necrosis grasa focal vs. Perforación intestinal contenida: el valor de la imagen multimodal en su diagnóstico precoz
Tellols Dos, María. Manzanera Lázaro, Miguel. Roque Solá, Carmen. Huertas Aracil, Julián. Muñoz Campos, Lucía. Marín Espín, Marina. **441**

La importancia de la cisternografía isotópica en el diagnóstico de fugas de líquido cefalorraquídeo en ausencia de antecedentes quirúrgicos.
Catalá Espí, Marta. Plaza Aguado, Teresa Catalina. Rosas Lozano, Olga Gioconda. Martínez Caballero, Antonio **447**

REUMATOLOGÍA

Osteoporosis de muy alto riesgo de fractura: la importancia del tratamiento secuencial
Doménech-Serrano, Jose. Riesgo-Sanchís, Pablo. Ortiz Blasco, Marta. Casañ Murcia, María. Avilés Hernández, Antonio. Perea Martínez, Elisabet. **457**

Doctor/a me duele la espalda y soy demasiado joven
Martínez García, Clara. Bautista Valera, Alejandro. Serralta Ferrer, Lucía. García Verdejo, Arturo. Pont Gutierrez, Carlos. Agudo Quilez, Marta. **467**

PATOLOGÍAS QUIRÚRGICAS

CIRUGÍA GENERAL

Duodenectomía de urgencias en paciente con fístula aortoentérica.
Paredes Segura, Adrián. Gómez Giménez, Ismael. Alcázar López, Cándido. Villodre Tudela, Celia. Franco Campello, Mariano. Ramia Ángel, José Manuel. **477**

Fascitis necrotizante por Aeromonas spp y Parabacteroides spp tras hemicolectomía derecha laparoscópica, a propósito de un caso.
Hernández Ferriz, Ana Belén. Hernández Roca, Belén. Seguí Orejuela, Jordi. Hernández i Santiago, Assumpta. Sanchís López, Antonio Francisco. **481**

Masa abdominal de gran tamaño, ¿qué hay detrás?
Martí Enrique, Violeta. López Cruz, Joaquín. Murcia Ramón, Nerea. Trilles Barberá, Mireia. Benaches Picó, Zaida. Sánchez Carbonell, María. **485**

Piedras en el camino. Complicación inesperada tras una colecistectomía laparoscópica.
Martínez Aráez, Alba. Embarek, Brahim Gali. Bagnaschino Pose, María Sol. Arranz Pérez, Ainhoa. Montiel Miralles, Enrique. **489**

Oclusión intestinal secundaria a hematoma retroperitoneal espontáneo asociado a ingesta copiosa.
Rojas Rodríguez, Abdón. Núñez Almonte, Guinamarys del Carmen. Serrano Fernández, Cristóbal. **495**

Presentación de Caso Clínico: Hernia Diafragmática Traumática Secundaria a Traumatismo Torácico Contuso
Trujillo Aliaga, Nestor Ivan. Alonso Cano, Francisca. **499**

Leiomiomatosis peritoneal difusa, reporte de un caso en varón.
Rodríguez Blanco, Ana Lucía. Rojas Bonet, Noel. Candela Gomis, Asunción. Moreno Alcaraz, Nerea. Kaf Bouamama, El Mehdi. Patrusheva, Iuliia. **505**

CIRUGÍA TORÁCICA

Neumonectomía Derecha Intrapericárdica por Sarcoma de Arteria Pulmonar 513
Vaillo Figuerola Xavier. Sánchez Martínez Ana María. García Valentín, Antonio José.

GINECOLOGÍA Y OBSTETRICIA

Mastitis Granulomatosa: La gran imitadora de la patología mamaria. 521
Belda Márquez, Rocío. Jaques Pérez, Lara. Martínez García, Carla. Traversi, Nicolás Agustín. Begerano Fayos, María. Davó Quiñonero, Vicente Pedro

Escabiosis genital en urgencias ginecológicas: reporte de un caso. 527
Monzó Pérez, Mar. Benítez Perdomo, Sheila. Corrales Acosta, Elizabeth Andrea. Cuartiella Zaragoza, Eulalia. Sogorb Richart, Irene María. De Vera Gomis, Mónica.

Piometra por contigüidad de probable origen diverticular. 533
Sogorb Richart, Irene María. Benítez Perdomo, Sheila. Monzó Pérez, Mar. Corrales Acosta, Elizabeth Andrea. Cuartiella Zaragoza, Eulalia. De Vera Gomis, Mónica.

Necrosis avascular de la cabeza femoral unilateral manifestada durante la gestación: Reporte de un caso. 537
Corrales Acosta, Elizabeth Andrea. Cuartiella Zaragoza, Eulalia. Benítez Perdomo, Sheila. Monzó Pérez, Mar. Bar Hierro Rubio, Begoña. Ríos Fernández, Ana

Síndrome de Warburg: Revisión actualizada a propósito de un caso clínico pediátrico. 543
Barrios Fernández, Ana. Hierro Rubio, Begoña. Benítez Perdomo, Sheila. Monzó Pérez, Mar. Corrales Acosta, Elizabeth Andrea. Cuartiella Zaragoza, Eulalia.

NEUROCIRUGÍA

Meningioma operado, pero…¿Qué le pasa ahora al cerebro?: un síndrome anticolinérgico oculto en el postoperatorio 551
Valseca Bueno, Miguel Muñoz. Pérez Martínez, Jose Miguel. Ocaña Alonso, Andrea. Ávila Maxia, Adrián. Del Valle García, Valentina. Bartz, Michael

Quiste coloideo del tercer ventrículo como causa de muerte súbita. 555
Alted Ruiz, Nuria. Cristóbal Moreno, Rafael. Ruiz Miralles, Miriam.

OTORRINOLARINGOLOGÍA

Uso de la mascarilla laríngea proseal en cirugía de tiroides. 561
Ferri Ferrer, Jose. Moreno Madrid, Rafael Cristóbal. Valseca Bueno, Miguel. Pérez Martínez, Jose Miguel. Ocaña Alonso, Andrea. Antón Torres, Ramón

TRAUMATOLOGÍA

Colgajo de gastrocnemio medial para defecto tras infección periprotésica de rodilla. 569
Arce López, Francisco José. Cespedes Guirao, Francisco Javier. Peramo Álvarez, Francisco Martínez García, Clara.

Combinación de transferencia nerviosa y tendinosa para reparación de lesión nerviosa radial. 575
Gutiérrez Pereira, Javier. Sandoval Jiménez, Santiago. García López, Antonio.

Neurofibromatosis tipo 1: ¿qué papel juega el traumatólogo? 581
Marín Sarasúa, Elena. López Díaz, Francisca. Forner Cuenca, Guillermo. García López, Antonio.

Resección de osteocondroma en cuello femoral a través de una luxación segura de cadera. 587
Mínguez Malonda, Paula. Cerrolaza Juristo, Nicolás. Calbo Maiques, Jorge. Arce López, Francisco José. Pont Gutiérrez, Carlos. Beneito Pastor, Óscar.

Prevención del síndrome de embolia por cemento en pacientes intervenidos fractura de cadera.
Moreno Madrid, Rafael Cristóbal. Alted Ruiz, Nuria. Ferri Ferrer, Jose. Alonso Ocaña, Andrea. Valseca Bueno, Miguel. Pérez Martínez, Jose Miguel. **593**

"Un reto infrecuente en el postoperatorio: reparación de Evisceración a través del trocar izquierdo"
Perea Busquier, María. López de Lerma Martínez de Carneros, Clara. Lillo García, Cristina Serrano Navidad, Mónica. Barreras Mateos, José Antonio. Arroyo, Antonio. **597**

Proceso diagnóstico de una lesión ósea en la mano.
Plaza Aguado, Teresa Catalina. Rosas Lozano, Olga Gioconda. González Navarro, Carmen del Mar. Catalá Espí, Marta. **603**

UROLOGÍA

Una infección del tracto urinario algo tortuosa.
Sansano Muñoz, Elena. Herraiz Romero, Isolina. Puertas Ruíz, María de la O. Mateo Soler, Teresa. Montiel Miralles, Enrique. Tumbarello, Emilia Sol. **613**

PATOLOGÍAS MÉDICAS

ALERGOLOGÍA

SÍNDROME DE HIPERSENSIBILIDAD A AZATIOPRINA CON AFECTACIÓN CUTÁNEA Y MULTIORGÁNICA

Lamrani Castellanos, Sandra; Castiñeyra Córcoles, Eduardo; Pinargote Celorio, Héctor

El síndrome de hipersensibilidad a fármacos (SHF) engloba diferentes entidades que describen como patrón común una reacción grave medicamentosa, caracterizada por la tríada consistente en fiebre, afectación cutánea y afectación multiorgánica.[1] El síndrome de hipersensibilidad a la azatioprina (SHA) es un efecto secundario poco frecuente que suele presentarse durante las primeras 4 semanas de tratamiento y puede abarcar un diversas manifestaciones clínicas como fiebre, hipotensión, malestar general, artralgias, síntomas gastrointestinales, hepatitis, pancreatitis, nefritis, neumonía, pericarditis y/o lesiones cutáneas, estas últimas en hasta el 50% de los casos. Su patogénesis implica mecanismos inmunológicos como hipersensibilidad y disfunción de citoquinas. El diagnóstico del SHA es clínico y se basa en la exclusión de infecciones y otras causas de los síntomas. La discontinuación de la azatioprina generalmente resulta en la resolución de los síntomas y es importante evitar la reexposición al fármaco debido al riesgo de reacciones graves.[2]

Caso clínico

Mujer de 54 años sin alergias medicamentosas conocidas, con antecedentes de hipercolesterolemia, enfermedad de Crohn, fibromialgia y osteoporosis postmenopáusica. Tratamiento crónico con Atorvastatina 10 mg/día, Raloxifeno 60 mg/día y Azatioprina (AZA) 50 mg/día, este último desde hace un mes.

Acude a Urgencias por cuadro de dolor lumbar de predominio izquierdo y fiebre de hasta 39ºC de una semana de evolución, todo ello asociado a orinas colúricas, sensación nauseosa y vómitos de contenido alimentario y bilioso. Acudió a su Médico de cabecera, quien ante sospecha de infección de vías urinarias, pautó tratamiento con Amoxicilina-clavulánico y analgesia, sin aparente mejoría. La paciente comenta que por el deterioro clínico no ha tomado su tratamiento crónico en los últimos días.

En la valoración realizada en Urgencias, la paciente presenta regular estado general, con fiebre de 38.7ºC y tensión arterial de 90/50 mmHg, siendo el resto de la exploración anodina. En la analítica sanguínea urgente, destaca PCR 1.41 mg/dl, procalcitonina 0.61 ng/dl y leucocitosis (15.04 x10^3/µL) con neutrofilia del 93%. En la analítica urinaria, únicamente se aprecia leve hematuria en tira, aunque con sedimento normal. Se realiza una radiografía lumbar sin observar hallazgos relevantes y un TC abdominal en el que se aprecia una pequeña área de baja atenuación a nivel del polo superior del riñón izquierdo sugestiva de pielonefritis focal, no se observan datos de actividad inflamatoria relacionada con la enfermedad de Crohn; ante la sospecha de pielonefritis aguda izquierda alitiásica se decide ingreso en planta de la Unidad de Enfermedades Infecciosas, pendiente de resultados de urocultivo y hemocultivos, los cuales posteriormente fueron negativos.

Una vez en planta, se instaura antibioterapia con ceftriaxona y se reinicia AZA, presentando la paciente mejoría clínica. Sin embargo, hacia el tercer día de ingreso, reaparecen los picos febriles de hasta 39ºC junto a una coagulopatía incipiente (índice de Quick 51%), un leve deterioro agudo de la función renal con Creatinina 1,12 mg/dL, FG 56 mL/min /1.73 m2; PCR 19,8 mg/dL, leucocitos en rango normal aun-

que con neutrofilia relativa (88,9 %) e hipertransaminasemia leve (AST 93 U/L, ALT 77 U/L) con colestasis disociada (FA 237 U/L, GGT 329 U/L). Paralelamente, se objetiva la aparición de unas lesiones nodulares en miembros inferiores de predominio distal en miembro inferior izquierdo (región sural externa), no presentes previamente, que se catalogaron inicialmente como eritema nodoso *(figuras 1 y 2)*.

Se decide entonces suspender ceftriaxona e iniciar meropenem ante sospecha de pielonefritis complicada, y se solicita una ecografía abdominal, en la cual se descarta presencia de complicaciones locales relacionadas con una pielonefritis aguda, así como otros procesos flemonosos o abscesos abdominales. No obstante, se evidencia la aparición de derrame pleural izquierdo no presente en estudios previos. Se decide solicitar, por tanto, una radiografía de tórax, que constata el derrame pleural izquierdo (ocupa <1/3 del hemitórax), y una RMN lumbosacra por persistencia de dolor lumbar, que descarta espondilodiscitis a ese nivel, aunque sí informa de importante edema de tejido celular subcutáneo y planos intermusculares. Asimismo, se amplían las pruebas microbiológicas (Quantiferón TBC, serologías, nuevos cultivos, etc), siendo todas negativas.

En los días siguientes, persiste fiebre de hasta 39.5ºC que no cede con antipiréticos y tiritona intensa junto a progresión de las lesiones dérmicas, ahora de aspecto habonoso y ligeramente pruriginosas, así como aparición de hiperemia conjuntival bilateral y tos seca sin disnea ni dolor torácico.

Se decide solicitar un angio-TC pulmonar, que descarta presencia de tromboembolismo pulmonar, pero evidencia progresión del derrame pleural hasta hacerse bilateral, siendo de 4 cm en el lado derecho y de 3 cm en el izquierdo *(figura 3)*.

En este momento, tenemos una paciente con fiebre sin foco claro de varios días de evolución, dolor lumbosacro y exantema de predominio en miembros inferiores, asociando, además, derrame pleural bilateral, hiperemia conjuntival bilateral y datos analíticos de deterioro de función renal e hipertransmainasemia. Entre las posibilidades diagnósticas, se barajan causa farmacológica (azatioprina de reciente inicio); causa infecciosa por bacterias atípicas (pruebas microbiológicas y serologías negativas), sin mejoría con amoxicilina-clavulánico, ceftriaxona ni meropenem; y patología autoinmune.

Se decide entonces cambiar nuevamente la antibioterapia a ceftazidima-avibactam y levofloxacino, con ligera mejoría, y se solicita una nueva batería de pruebas: autoinmunidad, ECA, proteinograma, marcadores tumorales, etc, sin alteraciones significativas, y se realiza toracocentesis diagnóstica, la cual es compatible con trasudado. Además, se consultan las especialidades de Oftalmología, que descarta la presencia de uveítis, y Dermatología, que menciona la posibilidad de que se trate de una reacción de hipersensibilidad a la AZA y realiza una biopsia cutánea. Se suspende AZA y se inicia prednisona a dosis 0,5 mg/kg/día presentando la paciente presenta franca mejoría sintomática, con remisión de de la fiebre, normalización de la función renal y descenso de transaminasas pudiendo ser dada de alta pocos días después con pauta larga descendente de corticoides durante 3 semanas con buena evolución ambulatoria. En biopsia cutánea informada posteriormente se objetivó un denso infiltrado inflamatorio en dermis constituido con neutrófilos polimorfonucleares, así como histiocitos e imágenes de foliculitis, todo ello compatible con dermatosis neutrofílica.

Discusión

El SHA es una reacción adversa poco frecuente a la AZA, que no depende de la dosis ni de la actividad de la tiopurina metiltransferasa (TPMT). Tampoco está relacionado con la edad ni el sexo, pero parece más probable que ocurra en pacientes con enfermedad inflamatoria intestinal (EII).[3] Suele aparecer en

las primeras 4 semanas de inicio de AZA. En un paciente que desarrolla este síndrome, la continuación o la reintroducción del fármaco causante, AZA, puede ser mortal.[4]

Respecto a su patogénesis, no se comprende completamente, pero se sugiere que reacciones de hipersensibilidad, disfunción de citoquinas y susceptibilidad genética pueden contribuir a su desarrollo, se ha descrito que los polimorfismos de NUDT15 aumentan el riesgo de toxicidad dependiente de la dosis de AZA, especialmente leucopenia, en pacientes con EII de origen asiático. Estudios recientes en otras enfermedades y en otras poblaciones, incluida la europea, muestran que, también en estos casos, dichos polimorfismos podrían ser un marcador de riesgo de acumulación de metabolitos activos.[5]

Las manifestaciones más comunes incluyen fiebre, malestar general, artralgia, erupciones cutáneas y, en algunos casos, manifestaciones cutáneas. Según una revisión de Bidinger et al. 1 de 67 casos publicados entre 1986 y 2009, aproximadamente el 50 % presentó afectación cutánea, que generalmente aparece unos días después de los síntomas sistémicos.[6] Las manifestaciones cutáneas más frecuentes incluyen lesiones maculopapulares, vesiculares o pustulosas, mientras que la púrpura o el eritema nodoso se observan con menos frecuencia con nódulos inflamatorios, a menudo dolorosos *(figura 4)*. Existen reportes de pacientes con lesiones similares a un síndrome de Sweet (SS), con datos clínicos e histopatológicos de dermatosis neutrofílica en hasta el 76% de casos.[6]

El síndrome de Sweet es, a su vez, una enfermedad caracterizada por la aparición repentina de lesiones cutáneas dolorosas (pápulas, placas o nódulos) acompañadas de fiebre y leucocitosis, en la que también puede haber afectación multiorgánica, ocular y del sistema musculoesquelético.[7] Se clasifica en tres subtipos según la causa: el clásico (no asociado a malignidad ni fármacos),[7,8] asociado a malignidad (especialmente tumores hematológicos)[9,10] y el inducido por fármacos. En este último, se ha descrito especialmente con el factor estimulante de colonias de granulocitos (G-CSF). No obstante, también hay literatura al respecto de la azatioprina, siendo su aparición más frecuente su aparición en el primer mes de inicio del fármaco, si bien es cierto que se trata de una reacción idiosincrásica y poco frecuente.[11] Afecta sobre todo a personas entre 30 y 60 años, especialmente a mujeres en la forma clásica. Su causa exacta no se conoce, pero se cree que está relacionada con reacciones inmunológicas, alteraciones en citoquinas y predisposición genética.[7,8] Las lesiones cutáneas inflamatorias son típicas, y pueden acompañarse de síntomas extracutáneos. El diagnóstico se basa en clínica, laboratorio, exclusión de otras enfermedades y hallazgos histológicos. Suele responder bien a glucocorticoides y, en los casos inducidos por fármacos, mejora al suspender el medicamento.[7,8,12]

A pesar de la dificultad para determinar si se trata de un SHA con presentación similar a la de un SS o de un SS inducido por AZA, la cuestión más importante es saber que, en pacientes con SHA, la continuación o la reintroducción del fármaco puede provocar insuficiencia multiorgánica, incluyendo disfunción hepática o renal, hipotensión grave, insuficiencia cardíaca congestiva y síndrome de shock cardiogénico. Estas reacciones potencialmente mortales asociadas con el SHA pueden revertirse por completo al suspender la AZA y comenzar el soporte hemodinámico adecuado. Se notificaron algunos casos de shock inducido por AZA durante el primer ciclo de AZA, pero, en la mayoría de los casos, estuvieron relacionados con la reintroducción de AZA. Estos últimos casos suelen presentar un período inicial de malestar general, fiebre, náuseas y vómitos de 1 a 4 semanas después de iniciar la AZA, que se suspendió, pero no se atribuyó específicamente a la reintroducción, todo esto hace que el término "Síndrome de hipersensibilidad a la azatioprina" sea más apropiado, ya que resalta la importancia de la retirada del fármaco y la necesidad de evitar su uso en el futuro. Se observa una clara mejoría de los síntomas cutáneos y sistémicos a los pocos días de suspender la AZA. Se pueden realizar pruebas epicutáneas para confirmar el diagnóstico, ya que existen casos publicados con resultados positivos en pruebas epicutáneas de AZA al 1% y al 5%; esto sugiere una reacción de hipersensibilidad de tipo IV.[6]

Respecto a las complicaciones extracutáneas de nuestro caso aunque el derrame pleural no es una manifestación habitualmente descrita en el SHA pensamos que siendo un trasudado podría estar en contexto de una posible insuficiencia cardiaca incipiente, aunque la paciente presentaba datos cardinales de insuficiencia cardiaca, por otro lado respecto a la alteración renal y hepática que están bien descrita en este síndrome estas fueron leves y con inmediata respuesta a la suspensión de AZA e inicio de corticoterapia lo que nos hace asumir su relación con el cuadro. Aunque en la literatura revisada sobre este síndrome revisada no hemos encontrado descrita la hiperemia conjuntival se sabe que las reacciones de hipersensibilidad a los medicamentos pueden incluir síntomas oculares.[13,14]

Conclusiones

El SHA es una reacción idiosincrática rara que ocurre típicamente a las pocas semanas de iniciar el tratamiento con AZA. Las manifestaciones clínicas son cutáneas en mayoría de los casos con dermatosis neutrofílica febril, pero puede presentarse con otras manifestaciones extracutáneas. Su diagnóstico puede ser difícil y requiere un alto índice de sospecha ya que sus síntomas pueden imitar infecciones o exacerbaciones de una enfermedad subyacente. Es crucial reconocer esta condición rápidamente, ya que la continuación o reintroducción del fármaco puede llevar a fracaso multiorgánico y desenlace fatal. El tratamiento principal consiste en la discontinuación inmediata de la AZA, lo que generalmente resulta en la resolución de los síntomas, aunque en algunos casos puede ser necesario el uso de corticosteroides sistémicos para manejar los síntomas inflamatorios severos.

Anexos

Figuras 1 y 2. *Lesiones nodulares en miembros inferiores, de predominio en región sural externa de miembro inferior izquierdo.*

Figura 3. *Angio-TC pulmonar: derrame pleural bilateral de predominio derecho.*

Figura 4*. Ejemplificación de lesiones papulares exantemáticas en paciente con síndrome de Sweet.*[15]

Bibliografía

1. Fernández Herrera J, Pedraz J. Síndrome de hipersensibilidad a fármacos. Sem Fund Es Reumatol [Internet]. 2007 [citado el 15 de abril de 2025];8(2):55–67. Disponible en: https://www.elsevier.es/es-revista-seminarios-fundacion-espanola-reumatologia-274-articulo-sindrome-hipersensibilidad-farmacos-13102384

2. Thomas JL, Tee MW, Harp J, Magro C. Azathioprine hypersensitivity syndrome manifesting as subcutaneous Sweet syndrome and acute pancreatitis. J Cutan Pathol [Internet]. 2023;50(2):127–30. Disponible en: http://dx.doi.org/10.1111/cup.14315

3. Yiasemides E, Thom G. Azathioprine hypersensitivity presenting as a neutrophilic dermatosis in a man with ulcerative colitis. Australas J Dermatol 200; 50: 48–51

4. Moya-Martínez C, Núñez-Hipólito L, Barrio-González S, Santonja C, Jo-Velasco M, Lorda-Sánchez I, et al. Azathioprine hypersensitivity syndrome: report of two cases with cutaneous manifestations. Clin Exp Dermatol [Internet]. 2021;46(6):1097–101. Disponible en: http://dx.doi.org/10.1111/ced.14643

5. Walker GJ, Harrison JW, Heap GA et al. Association of genetic variants in NUDT15 with thiopurine-induced myelosuppression in patients with inflammatory bowel disease. JAMA 2019; 321: 773–85.

6. Bidinger JJ, Sky K, Battafarano DF, Henning JS. The cutaneous and systemic manifestations of azathioprine hypersensitivity syndrome. J Am Acad Dermatol 2011; 65: 184–91

7. Cohen PR. Sweet's syndrome--a comprehensive review of an acute febrile neutrophilic dermatosis. Orphanet J Rare Dis 2007; 2:34.

8. Cohen PR, Hongsmann H, Kurzrock R. Acute febrile neutrophilic dermatosis (Sweet syndrome). In: Fitzpatrick's Dermatology in General Medicine, 8th ed, Goldsmith LA, Katz SI, Gilchrest BA, et al. (Eds), McGraw Hill, 2012. Vol 1, p.362.

9. Raza S, Kirkland RS, Patel AA, et al. Insight into Sweet's syndrome and associated-malignancy: a review of the current literature. Int J Oncol 2013; 42:1516.

10. Nelson CA, Noe MH, McMahon CM, et al. Sweet syndrome in patients with and without malignancy: A retrospective analysis of 83 patients from a tertiary academic referral center. J Am Acad Dermatol 2018; 78:303.

11. Treton X, Joly F, Alves A, et al. Azathioprine-induced Sweet's syndrome in Crohn's disease. Inflamm Bowel Dis 2008; 14:1757.

12. Wasson S, Govindarajan G, Folzenlogen D. Concurrent occurrence of Sweet's syndrome and erythema nodosum: an overlap in the spectrum of reactive dermatoses. Clin Rheumatol 2006; 25:268.

13 G. Bidinger JJ, Sky K, Battafarano DF, Henning JS. The cutaneous and systemic manifestations of azathioprine hypersensitivity syndrome. J Am Acad Dermatol [Internet]. 2011;65(1):184–91. Disponible en: http://dx.doi.org/10.1016/j.jaad.2010.04.041

14. Bohm KJ, Ciralsky JB, Harp JL, Bajaj S, Sippel KC. Cicatrizing conjunctivitis in a patient diagnosed with drug reaction with eosinophilia and systemic symptoms/drug-induced hypersensitivity syndrome but with features of Stevens-Johnson syndrome. Cornea [Internet]. 2016;35(6):888–91. Disponible en: http://dx.doi.org/10.1097/ICO.0000000000000845

15. Pozo JD, Malmierca NM, Yebra-Piementel MT, Almagro M, Martínez W, Martin CG, et. Al. Síndrome de Sweet de evolución fatal asociado a síndrome de respuesta inflamatoria sistémica crónico idiopático. Actas Dermosifiliogr [Internet]. 2007 [citado el 13 de abril de 2025];98(2):105-8, Disponible en: https://actasdermo.org/es-sindrome-sweet-evolucion-fatal-asociado-articulo-13100616

REACCIÓN DE HIPERSENSIBILIDAD POR BEVACIZUMAB: INICIO TARDÍO Y FINAL INESPERADO

Martos Bianqui, Natalia. Jiménez Rodríguez, Teodorikez Wilfox. Rico, Ángela.

Introducción

Bevacizumab es un anticuerpo monoclonal (AcM) 90% humanizado que se une al factor de crecimiento endotelial vascular y se usa para el tratamiento de diferentes tipos de neoplasias.

El uso de AcMs constituye actualmente el pilar de las terapias dirigidas para el cáncer y las enfermedades inflamatorias. Paralelamente al creciente uso de estos fármacos, se ha observado un aumento en las reacciones de hipersensibilidad (RHS), lo que limita la continuación del tratamiento por el riesgo a RHS graves, incluyendo la anafilaxia e incluso la muerte (1,6).

Nuevos enfoques para comprender mejor las RHS a los medicamentos implican la caracterización de las reacciones según el fenotipo, el endotipo y los biomarcadores (1,6).

Algunos fenotipos incluyen las reacciones de tipo 1 (que implican la activación mastocitaria por diferentes vías), la liberación de citoquinas (LC) o las reacciones de fenotipo mixto (RM), todas susceptibles de ser tratadas con desensibilización, que es una forma segura y efectiva para mantener a los pacientes en terapias de primera línea (1,6).

Caso clínico

Presentamos el caso de un escolar de 11 años diagnosticado de ganglioma cerebral en 2020, sin otros antecedentes médicos de interés, ni antecedentes de atopia. Inició tratamiento oncológico con vinblastina a la edad de 8 años recibiendo 76 ciclos, sin incidencias. A la edad de 11 años por progresión tumoral se asoció bevacizumab cada 14 días.

Tres semanas después de la primera exposición a bevacizumab presentó urticaria aguda pruriginosa que desapareció con antihistamínicos y corticoides a los 7 días.

Durante el segundo ciclo presentó de forma inmediata (15 minutos de haber iniciado la infusión de bevacizumab) urticaria aguda pruriginosa, no pudiendo finalizar el tratamiento y derivando a Alergología para evaluación.

Se realizaron pruebas cutáneas con bevacizumab, iniciando por el prick test (25 mg/ml) con resultado negativo, seguido de intradermorreacción a concentración 1/100 que resultó positiva. Se diagnosticó de reacción de hipersensibilidad de fenotipo converter por bevacizumab con sensibilización IgE mediada a este AcM, por lo que se recomendó continuar el tratamiento en esquema de desensibilización con premedicación.

Se administró el tercer ciclo de tratamiento con protocolo de desensibilización de 3 bolsas y 12 pasos, premedicado 30 minutos antes con cetirizina 10 mg VO y famotidina 20 mg VO.

Durante el paso 12, a velocidad de 80 ml/h, el paciente presentó urticaria en tronco, prurito palmar, palidez cutánea, disminución del nivel de conciencia, dolor abdominal, náuseas y dolor lumbar, hipotensión (TA 99/58 mmHg), taquicardia (FC 140 lpm) y desaturación de oxígeno (SatO2 94%). Se detuvo la infusión del fármaco y se administró tratamiento con adrenalina 0.3 IM, dexclorfeniramina 5 mg IV, paracetamol 1000 mg IV y ondansetrón 8 mg IV, con recuperación completa a los 60 minutos.

Se reinició la infusión de bevacizumab a 80 ml/h, presentando a los 30 minutos nuevo episodio de urticaria, que cedió con metilprednisolona 50 mg IV.

A los 40 minutos de la reacción, se cuantificó la triptasa sérica, demostrando una elevación significativa de 13,4 mcg/L (basal 8,5 mcg/L).

Durante el 4º ciclo de tratamiento, se ajustó el protocolo de desensibilización con 4 bolsas y 16 pasos, así como la premedicación con cetirizina 10 mg VO, famotidina 20 mg VO, montelukast 10 mg VO y fluidoterapia.

Durante el paso 16, con una velocidad de infusión de 80 ml/h presentó dolor facial intenso, dolor torácico y abdominal, eritema facial, disnea, hipotensión (TA 84/49 mmHg) y desaturación (SatO2 90%). Se detuvo la infusión del fármaco, y se inició fluidoterapia con SSF a 200 ml/h, adrenalina 0.3 ml IM, metilprednisolona 50 mg IV y montelukast 10 mg VO.

Una vez resulta la reacción, se reinició la administración del fármaco, pudiendo culminar el tratamiento sin nuevas incidencias.

A los 30 minutos de la reacción, se demostró un aumento significativo de la interleuquina (IL) 6 de 5778 pg/dl (basal 5 pg/dl), con triptasa normal.

Se recomendó suspender el fármaco por el riesgo a desencadenar una tormenta de citoquinas.

Discusión

Los pacientes que presentan RHSNI en las siguientes exposiciones, por mecanismos que no han sido estudiados, pueden progresar a reacciones inmediatas, este fenómeno es lo que se ha descrito en la literatura científica como fenotipo converter (4).

Además, las RHS durante una desensibilización suelen mantener el mismo fenotipo observado durante la reacción inicial (1,2,5), no obstante, en un porcentaje no despreciable de casos existe evidencia científica que demuestra que pueden ocurrir cambios de estos fenotipos, que parece depender, al menos en parte, de la estructura y las características inmunogénicas del fármaco implicado (5). Se ha propuesto que estos cambios son derivados de la activación de otras rutas inmunológicas, diferentes a las mediadas por el receptor de alta afinidad para IgE (FcεRI), las cuales se escapan del alcance de la desensibilización (1,2,5).

En el fenotipo converter generalmente la progresión es a reacciones de fenotipo 1(4,7). Este fenómeno fue descrito inicialmente con taxanos, pero poco después se describieron los primeros casos con platinos y otros AcMs (adalimumab, rituximab y brentixumab) (4). El mecanismo fisiopatológico es desconocido pero se cree que interviene tanto el sistema inmune adaptativo como el innato. La hipótesis defiende que según el microambiente de citoquinas generadas y responsables de las manifestaciones clínicas durante RHSNI se produce una polarización del linfocito virgen a TH1 o TH2, dando lugar respectivamente a RHSI fenotipo LC o tipo 1 (4).

Los fenotipos de RHSI más frecuentes contemplan: Tipo 1, por LC, RM y reacciones indeterminadas (RI) (6). Las tipo 1 son producidas por la activación de mastocitos y basófilos, ya sea por mecanismos IgE mediados o no IgE mediados (receptores IgG, complemento o receptor MRGPRX2); se caracterizan clínicamente por prurito, urticaria, angioedema, congestión nasal, estornudos, tos, sibilancias, ocupación faríngea y edema lingual. La LC se debe al aumento de efectores como factor de necrosis tumoral (TNF-a), IL1b e IL6 por parte de múltiples líneas celulares como macrófagos, monocitos y linfocitos T; clínicamente se presentan como dolor torácico, dolor lumbar, cefalea, fiebre y tiritona. Las RM son aquellas que combinan síntomas tanto de tipo 1 como de LC, mientras que las RI incluyen síntomas inespecíficos que pueden estar presentes en cualquier tipo de reacción y por si solos no orientan a ningún endotipo en particular (6).

Si revisamos los cambios de fenotipo durante la desensibilización, las descripciones existentes en la literatura se limitan a reacciones por carboplatino y oxaliplatino. En el caso de oxaliplatino hasta el 31% de los pacientes con reacciones iniciales de tipo 1 puede cambiar a otros fenotipos (1,2). Mientras que con carboplatino el 15% de las reacciones iniciales de tipo 1 cambia de fenotipo durante la desensibilización (5). Como se había explicado previamente, una explicación razonable es que la desensibilización bloquea los mecanismos de activación de los mastocitos dependientes del FcεRI, pero no es capaz de evitar la activación de otros mecanismos inmunológicos, dependiente de otras células efectoras, que da lugar a la aparición de otros fenotipos (1,2,5).

En el caso descrito, los biomarcadores permitieron clasificar correctamente el endotipo, ya que durante el shock anafiláctico de la primera desensibilización se demostró una elevación significativa de triptasa y durante la LC se observó una elevación significativa de la IL6 sin cambios en la triptasa, lo que demuestra que con la desensibilización se logró bloquear la señal de activación del FcεRI, pero no de otros mecanismos (3).

Conclusiones

En este caso describimos por primera vez un fenotipo converter en la edad pediátrica en el que ocurrió un cambio de una RHSNI a RHSI de fenotipo 1, con sensibilización IgE mediada por bevacizumab, que durante la desensibilización cambió de fenotipo 1 a LC.

Estos hallazgos van en consonancia con la evidencia científica existente, apoyando la hipótesis de que la desensibilización bloquea los mecanismos dependientes de IgE, interrumpiendo así las manifestaciones clínicas propias del fenotipo 1, pero no otros mecanismos inmunológicos que pueden dar lugar a otros fenotipos como la LC.

Bibliografía

1. Isabwe GAC, García Neuer M, de Las Vecillas Sanchez L, Lynch D- M, Marquis K, Castells M. Hypersensitivity reactions to therapeutic monoclonal antibodies: phenotypes and endotypes. J Allergy Clin Immunol. 2018;142:159-170.

2. Silver J, García-Neuer M, Lynch D-M, Pasaoglu G, Sloane DE, Castells M. Endophenotyping oxaliplatin hypersensitivity: person- alizing desensitization to the atypical platin. J Allergy Clin Immunol Pract Pract. 2020;8:1668-1680.

3. Jakubovic BD, Sanchez-Sanchez S, Hamadi S, Lynch D, Castells M. Interleukin-6: A novel biomarker for monoclonal antibody and chemotherapy-associated hypersensitivity confirms a cytokine release syndrome phenotype-endotype association. Allergy. 2021;76(5):1571–3.

4. Jimenez-Rodriguez TW, Manuel Marco de la Calle F, Lozano-Cubo I, et al. Converter phenotype: a new profile that is not exclusive to taxanes. Front Allergy. 2022;2:1-9.

5. Jimenez-Rodriguez T-W, de las Vecillas L, Labella M, et al. Differential presentation of hypersensitivity reactions to carboplatin and oxaliplatin: Phenotypes, endotypes, and management with desensitization. Allergy. 2024;79:679-689.

6. Vega A, Jimenez-Rodriguez TW, Barranco R, Bartra J, Diéguez MC, Doña I, Fernández-Rivas M, Gandolfo-Cano M, Gastaminza-Lasarte G, GonzáleZ-Mancebo E, de la Hoz Caballer B, Sánchez-Morillas L, Torres MJ, Berges-Gimeno MP, Muñoz-Cano R. Hypersensitiviy Reactions to Cancer Chemotherapy: Practical Recommendations of ARADyAL for Diagnosis and Desensitization. J Investig Allergol Clin Immunol 2021; Vol. 31(5): 364-384.

7. Jimenez-Rodriguez TW, Álvarez Labella M, García-Neuer M, Lynch D- MM, Castells M. Abstract 1769 delayed hypersensitivity reactions to taxane can progress to Type I reactions: management with desensitization. Allergy. (2018) 73:811. doi: 10.1111/all.13540

CARDIOLOGÍA

ANGINA VASO ESPÁSTICA SECUNDARIA A TRATAMIENTO CON 5-FU. REPORTE DE CASO

Chiriboga Pazmiño, Carlos. Hernández Isasi, Ángela.

En el arsenal terapéutico del oncólogo clínico existen múltiples fármacos antitumorales con potencial cardiotóxico, entre ellos clásicamente las antraciclinas, pero también las fluoropirimidinas, ampliamente utilizadas en distintos esquemas para el tratamiento de neoplasias gastrointestinales, y que presentan un perfil de toxicidad cardiovascular no despreciable.(1,2) En este reporte de caso se presenta a un paciente con adenocarcinoma de la unión gastroesofágica en tratamiento con el esquema FOLFOX (leucovorina, oxaliplatino y fluorouracilo), que desarrolla una complicación secundaria a la toxicidad cardiovascular atribuida a las fluoropirimidinas.

Las fluoropirimidinas se han asociado con cardiopatía isquémica secundaria a espasmo coronario y daño endotelial. El espasmo coronario se produce en aproximadamente el 10 % de los pacientes, dependiendo de la dosis y la pauta de administración, siendo más frecuente durante la infusión continua. Aunque suele manifestarse durante la administración del fármaco, también puede aparecer en los días posteriores a la misma. El espectro clínico es amplio, abarcando desde cambios electrocardiográficos sugestivos de isquemia en pacientes asintomáticos, hasta cuadros de angina de pecho, infarto agudo de miocardio, y otros más raros e infrecuentes como miocarditis e insuficiencia cardiaca.(1,3,4)

El protocolo diagnóstico y terapéutico de estos eventos isquémicos se realiza de manera similar al de los pacientes no oncológicos, individualizando la estrategia de revascularización y el régimen antitrombótico.(3) Estos aspectos se abordan con mayor detalle en la discusión del caso.

Caso clínico

Varón de 80 años con múltiples factores de riesgo cardiovascular: hipertensión arterial, dislipemia, diabetes mellitus tipo 2 y exfumador. Diagnosticado en 2022 de miocardiopatía dilatada con fracción de eyección severamente deprimida. En ese momento, como parte del estudio, se realizó coronariografía sin hallazgos significativos. En 2024 se le implanta marcapasos con terapia de resincronización cardíaca (MCP-TRC), debido a que en el seguimiento de su miocardiopatía de base, se identifica de bloqueo completo de rama izquierda. Actualmente en tratamiento médico optimizado. En 2023, diagnóstico de adenocarcinoma de la unión gastroesofágica tipo Siewert 3, estadio IV. Inicia esquema de tratamiento con FOLFOX durante 8 ciclos, hasta que desarrolla neurotoxicidad secundaria a oxaliplatino, por lo que se suspenden los platinos y se mantiene con 5-fluorouracilo (5-FU) hasta la actualidad.

En el lapso de un mes, es ingresado en dos ocasiones en el servicio de cardiología por episodios de dolor torácico típico, con elevación de biomarcadores de daño miocárdico.

El primer ingreso, del 26 de febrero al 3 de marzo, presenta discreta elevación de troponinas (pico de 38), sin alteraciones agudas en la repolarización cardiaca en electrocardiogramas realizados. Como parte del proceso diagnóstico se realiza ecocardiograma que muestra disfunción sistólica severa ya conocida,

sin nuevas alteraciones segmentarias de la contractilidad, y se realiza cateterismo cardiaco que muestra coronarias sin lesiones. Durante este ingreso en telemetría se detectan paroxismos de flutter auricular atípico con conducción 2:1, a lo que se atribuyó el episodio anginoso y la ligera elevación de troponinas, para su manejo se aumentó dosis de betabloqueantes, consiguiéndose que el paciente permanezca sin nuevos episodios anginosos, con lo cual es dado de alta, y seguido en consultas externas de arritmias.

Un mes después, el 28 de marzo, es ingresado nuevamente por cuadro anginoso, esta vez con elevación importante de troponinas hasta un valor máximo de 500, de igual manera sin alteraciones electrocardiogarficas claramente sugestivas de SCA. Llama la atención que cuatro días previos al ingreso (24 de marzo) recibe un ciclo de quimioterapia. Se revisa el historial de administración de quimioterapéutia y se observa que, previo al primer ingreso, también había recibido un ciclo reciente de 5-FU (17 de febrero), por lo que se sospecha angina vasoespástica secundaria a cardiotoxicidad por dicho fármaco. No obstante, por la marcada elevación de troponinas, se repite el proceso diagnóstico, con nuevo ecocardiograma, y coronariografía, que descartan respectivamente, nuevas alteraciones en la contractibilidad, empeoramiento en la fracción de eyección o presencia de lesiones coronarias, interpretándose finalmente el cuadro como angina vasoespástica secundaria a toxicidad por fluoropirimidinas (5-FU), dada la estrecha relación temporal entre los episodios anginosos, los ciclos de quimioterapia, y la ausencia de enfermedad coronaria significativa.

Tras el diagnóstico de angina vasoespastica se pautan calcioantagonistas (amlodipino) y nitratos (parche de NTG), presentando evolución clínica favorable, sin nuevos cuadros de dolor torácico. Previo al alta se decide en consenso con oncología suspender definitivamente la quimioterapia con 5-FU. Alta se mantiene tratamiento pautado durante su ingreso. Es valorado dos semanas después en consultas externas de oncología, donde se ha mantenido sin nuevos episodios anginosos.

Discusión

El manejo de los síndromes coronarios agudos en pacientes con cáncer constituye un reto clínico de creciente relevancia, dada la complejidad inherente tanto a la enfermedad oncológica como a sus tratamientos. Estos pacientes son especialmente susceptibles a sufrir este tipo de eventos, no solo por la presencia de factores de riesgo cardiovascular tradicionales, sino también porque el cáncer constituye per se un estado proinflamatorio y protrombótico.(3) Además, muchas terapias antineoplásicas se asocian a efectos tóxicos directos sobre el sistema cardiovascular.

Desde el punto de vista terapéutico, la toma de decisiones en este contexto es especialmente compleja. Aunque las guías clínicas recomiendan aplicar en principio estrategias diagnósticas y terapéuticas similares a las utilizadas en la población general, las características particulares del paciente oncológico (fragilidad, trombocitopenia, inmunosupresión, riesgo de sangrado, etc.) pueden condicionar o incluso contraindicar procedimientos estándar como la angiografía coronaria, la intervención coronaria percutánea (ICP) o el uso de terapia antitrombótica. Además, el pronóstico oncológico impacta directamente en el enfoque terapéutico a seguir.(3,4)

En pacientes con esperanza de vida limitada (menor a 6 meses), que presenten síndromes sin elevación del ST de bajo riesgo puede optarse por un manejo conservador; sin embargo, en el caso de que el pronóstico sea superior a 6 meses o ante inestabilidad hemodinámica, arritmias o disfunción ventricular severa, las estrategias invasivas pueden ofrecer un beneficio clínico.(3)

Otro de los dilemas al que deben enfrentarse los facultativos en este grupo de pacientes, es el de la doble antiagregación tras la colocación de un stent, debido al mayor riesgo hemorrágico, ya sea por las características propias del tumor o por complicaciones hematológicas como la trombocitopenia secundarias a la enfermedad o a los tratamientos antineoplásicos. De manera general se recomienda el uso de aspirina y clopidogrel, evitando ticagrelor (por mayor riesgo de sangrado e interacciones farmacológicas en su vía metabólica), y limitando al menor tiempo posible la duración del tratamiento (1 a 3 meses).(1,3)

Un aspecto final a destacar es la aparición de síndromes coronarios secundarios al tratamiento antineoplásico. Estos eventos adversos plantean la necesidad de suspender el agente implicado y considerar opciones terapéuticas alternativas. Sin embargo, en determinadas situaciones, dichas alternativas pueden ser limitadas o inexistentes, lo que sitúa al clínico ante el dilema de reintroducir el tratamiento bajo condiciones controladas. Esta decisión debe tomarse de forma individualizada, valorando cuidadosamente el balance riesgo-beneficio y, en caso de optar por la reintroducción, con una estrecha monitorización cardiológica.(3,4)

En este contexto, el caso previamente ilustrado muestra un escenario particularmente desafiante: la aparición de angina vasoespástica inducida por 5-fluorouracilo (5-FU) en un paciente con miocardiopatía dilatada con FEVI severamente deprimida. Una complicación bien documentada, cuya incidencia real podría estar subestimada debido a su presentación atípica y al escaso nivel de sospecha clínica. Por otro lado una complicación menos frecuente, pero más grave, es la miocardiopatía con disminución de la fracción de eyección, la cual requiere una suspensión inmediata del 5-FU, ya que la disfunción cardíaca en este contexto es potencialmente reversible.(5) No obstante, en pacientes con miocardiopatía preexistente, el desarrollo de dicha complicación podría tener un desenlace fatal.

Para el tratamiento de la angina vasoespástica, la bibliografía actual recomienda el uso de nitratos y antagonistas de los canales de calcio para prevenir recurrencias, y suspender el antineoplásico, pero en ausencia de alternativas terapéuticas, en algunos casos seleccionados, tras descartar enfermedad coronaria significativa, puede plantearse la reintroducción del 5-FU, bajo estricta vigilancia, de ser posible en unidades especializadas de cardio-oncología y con profilaxis vasodilatadora, aunque esta opción debe individualizarse cuidadosamente.(1,3,6) Para complicaciones más graves es importante el abordaje multidisciplinar para valorar si hay alternativas terapéuticas a las fluoruruopirimidinas, que por lo general, si el tratamiento es con intención curativa no suele haber alternativas válidas, mientras que si es con intención paliativa suelen haber otras opciones terapéuticas disponibles.(4)

Conclusiones

Este caso clínico resalta la importancia de reconocer tempranamente las complicaciones cardiovasculares secundarias a tratamientos antineoplásicos, ya que constituyen una entidad potencialmente grave y tratable. Subraya, además, la necesidad de un enfoque individualizado en el tratamiento de los síndromes coronarios agudos en pacientes oncológicos, valorando tanto el estado cardiovascular como el pronóstico oncológico global. Para este tipo de enfoque el abordaje de pacientes no solo debe centrase en prevenir complicaciones agudas, sino también en mitigar las consecuencias vasculares y metabólicas a largo plazo de los tratamientos oncológicos, para lo cual debe integrar la evaluación del riesgo cardiovascular antes, durante y después del tratamiento oncológico

La cardio-oncología es un tema muy específico, a pesar de eso es frecuente encontrarnos en la práctica clínica habitual a pacientes oncológicos que desarrollan una complicación cardiovascular y que precisan de diagnóstico y tratamiento oportunos, lo cual refuerza la importancia de un abordaje multidisciplinar,

esto es clave para optimizar la seguridad terapéutica y mejorar los resultados clínicos en este grupo vulnerable de pacientes.

Anexos

Recomendaciones	Clase[a]	Nivel[b]
Se recomienda una evaluación del riesgo CV inicial que incluya determinación de PA, ECG, perfil lipídico, cuantificación de HbA1c y SCORE2/ SCORE2-OP[c] o equivalente[19] antes de iniciar el tratamiento con fluoropirimidinas.	I	C
Se recomienda ecocardiograma basal en pacientes con historia de ECV sintomática antes de iniciar el tratamiento con fluoropirimidinas.	I	C
Se puede considerar el cribado de EAC[d] en pacientes con riesgo alto y muy alto de EAC[c] antes del tratamiento con fluoropirimidinas.	IIb	C

Tabla 1. *Recomendaciones para la evaluación del riesgo inicial y la monitorización durante el tratamiento con fluoropirimidinas. (3)*

Recomendaciones	Clase[a]	Nivel[b]
Se recomienda una estrategia invasiva en los pacientes oncológicos que presenten IAMCEST o SCASEST de riesgo alto con una esperanza de vida ≥6 meses[475,479,483].	I	B
Se debe considerar una estrategia conservadora no invasiva en los pacientes con un pronóstico del cáncer pobre[c] (esperanza de vida <6 meses) y/o riesgo muy alto de sangrado que presenten IAMCEST o SCASEST[479].	IIa	C
Se recomienda una interrupción temporal del tratamiento oncológico cuando exista la sospecha de que la terapia del cáncer es una causa contribuyente[d,10,490].	I	C
Se puede considerar una estrategia de TAPD breve en los pacientes con cáncer que tengan un riesgo muy alto de sangrado tratados con ICP para SCA[e].	IIa	C
En los pacientes oncológicos con trombocitopenia y SCA, no se recomienda el tratamiento con aspirina si las plaquetas <10000/µL.	III	C
En los pacientes oncológicos con trombocitopenia y SCA, no se recomienda el tratamiento con clopidogrel si las plaquetas <30000/µL, y no se recomienda el tratamiento con prasugrel o ticagrelor si las plaquetas <50000/µL.	III	C
Se puede considerar el tratamiento con ticagrelor o prasugrel en los pacientes oncológicos con riesgo de sangrado bajo y riesgo trombótico excesivo que estén siendo tratados con ICP para SCA.	IIb	C

Tabla 2. *Recomendaciones para el manejo del síndrome coronario agudo en pacientes que reciben tratamiento oncológico.(3)*

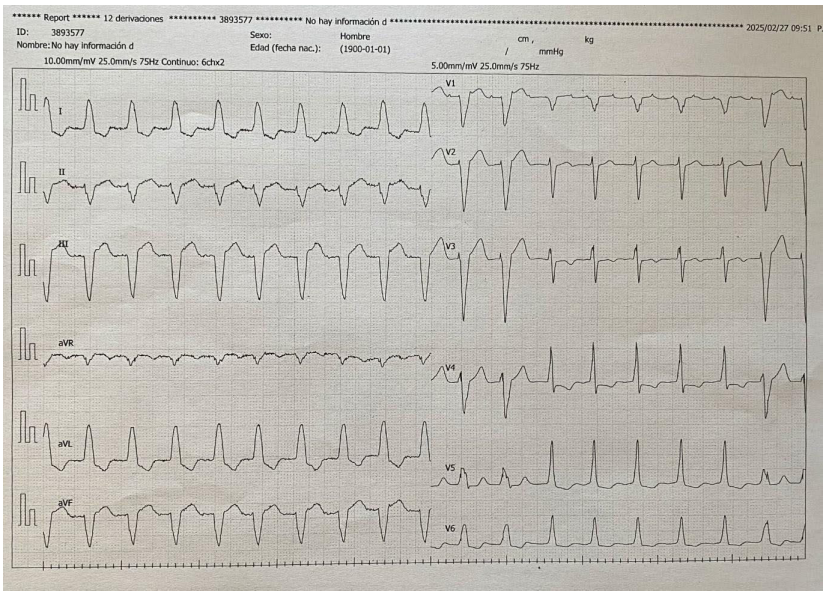

Figura 1. *Electrocardiograma realizado durante el primer ingreso. No alteraciones agudas de la repolarización sugestivas de SCA.*

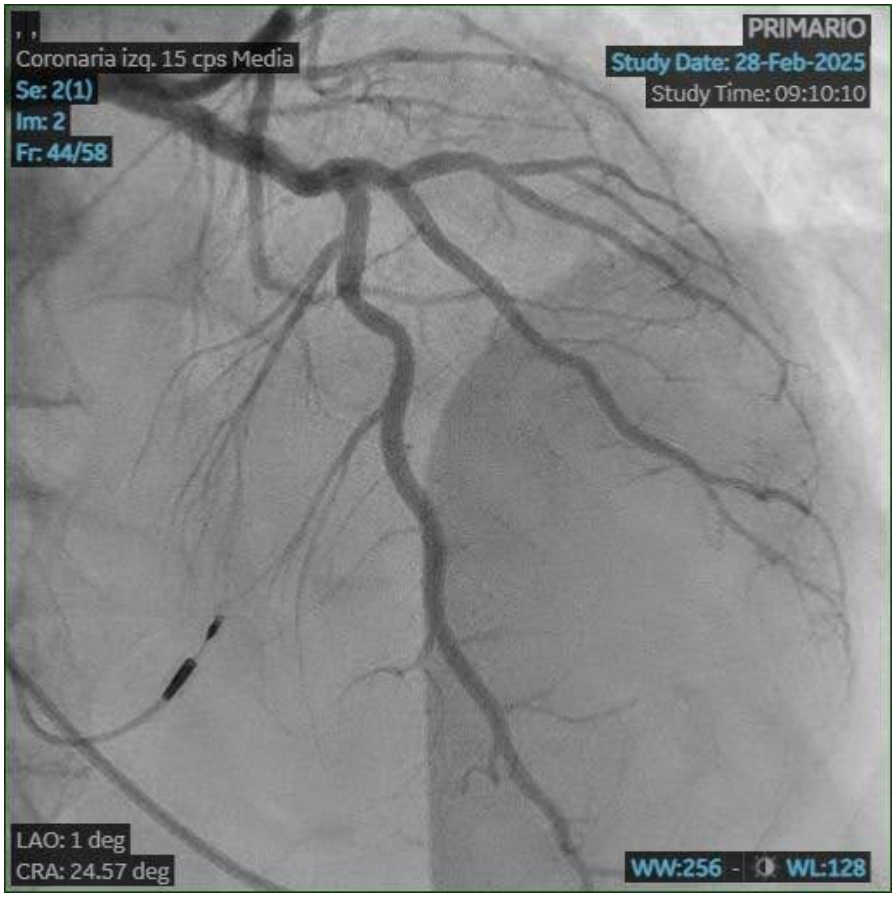

Figura 2. *Coronariografía realizada durante el primer ingreso. Arterias coronarias sin lesiones significativas.*

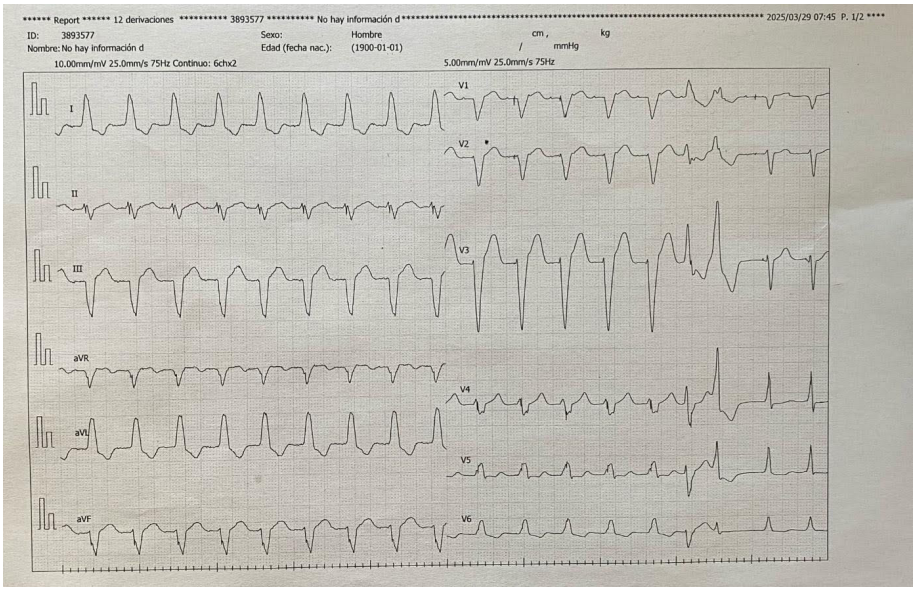

Figura 3. *Electrocardiograma realizado durante el primer ingreso. No alteraciones agudas de la repolarización sugestivas de SCA.*

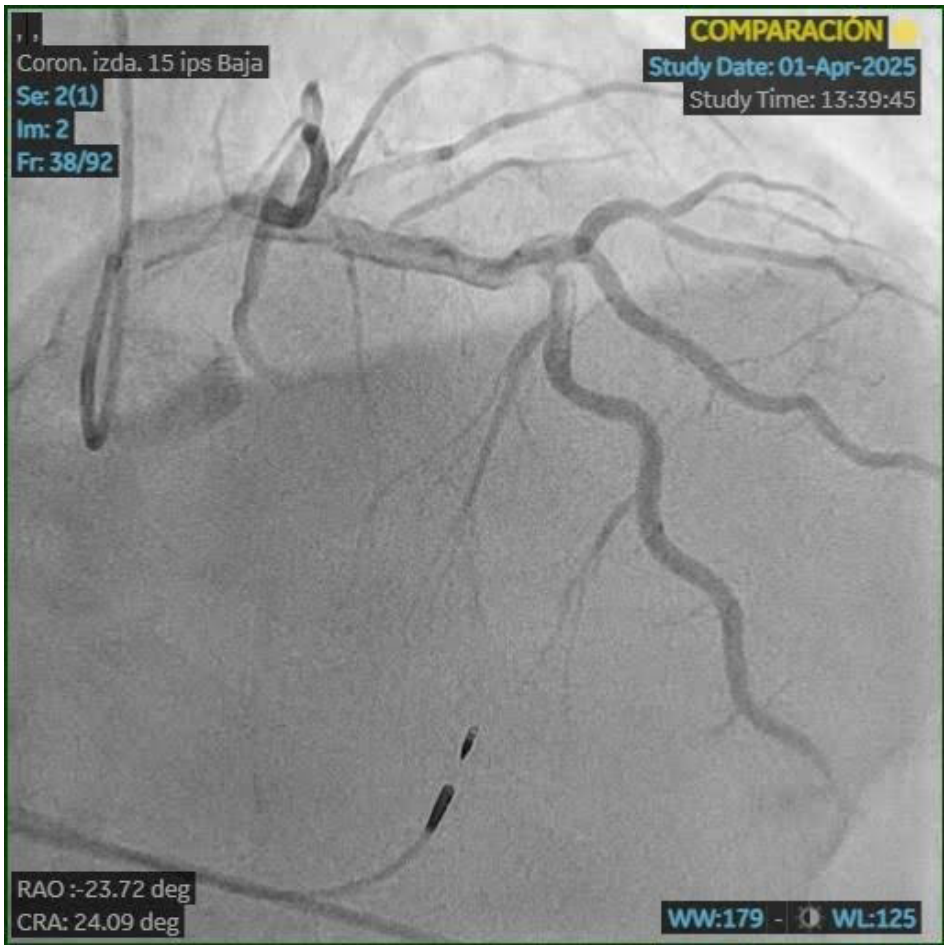

Figura 4. *Coronariografía realizada durante el segundo ingreso ingreso. Arterias coronarias sin lesiones significativas.*

Bibliografía

1. Sociedad Española de Oncología Médica. Manual SEOM de Cuidados Continuos [Internet]. Tercera edición. 2019. 434 p. Disponible en: https://seom.org/images/Manual_Cuidados_Continuos_2019.pdf

2. Virizuela JA, García AM, De Las Peñas R, Santaballa A, Andrés R, Beato C, et al. SEOM clinical guidelines on cardiovascular toxicity (2018). Clin Transl Oncol. enero de 2019;21(1):94-105.

3. Lyon AR, López-Fernández T, Couch LS, Asteggiano R, Aznar MC, Bergler-Klein J, et al. 2022 ESC Guidelines on cardio-oncology developed in collaboration with the European Hematology Association (EHA), the European Society for Therapeutic Radiology and Oncology (ESTRO) and the International Cardio-Oncology Society (IC-OS). Eur Heart J. 1 de noviembre de 2022;43(41):4229-361.

4. Padegimas A, Carver JR. How to Diagnose and Manage Patients With Fluoropyrimidine-Induced Chest Pain. JACC CardioOncology. noviembre de 2020;2(4):650-4.

5. Yuan C, Parekh H, Allegra C, George TJ, Starr JS. 5-FU induced cardiotoxicity: case series and review of the literature. Cardio-Oncol. 6 de septiembre de 2019;5(1):13.

6. Allison JD, Tanavin T, Yang Y, Birnbaum G, Khalid U. Various Manifestations of 5-Fluorouracil Cardiotoxicity: A Multicenter Case Series and Review of Literature. Cardiovasc Toxicol. agosto de 2020;20(4):437-42.

SÍNDROME DE TAKOTSUBO: A PROPÓSITO DE UN CASO

Enguix Bataller, Clara. Pedrós Vives, Estefanía. Viñas Gimeno, Ma Angeles. Borrás Gallén, Anna.

Las miocardiopatías se definen, según la Sociedad Europea de Cardiología (ESC), como un grupo heterogéneo de enfermedades que afectan al miocardio, en las que este es estructural y funcionalmente anormal en ausencia de enfermedad coronaria, hipertensión o enfermedad valvular o congénita que lo justifique [1] . La miocardiopatía de estrés ha recibido múltiples denominaciones desde la descripción de la primera serie de casos en 1990 por Sato et al. en Japón. Una de estas denominaciones, síndrome o miocardiopatía de takotsubo, se debe a la similitud de la morfología del VI en la ventriculografía con un jarrón japonés utilizado para la pesca del pulpo[2]. La ESC en su clasificación de las miocardiopatías de 2008 la incluye dentro de las «no clasificadas» e indica que se caracteriza por una disfunción sistólica regional transitoria que afecta al ápex del VI y/o los segmentos medio-ventriculares en ausencia de enfermedad coronaria obstructiva en la angiografía[1]. Resulta complicado estimar la prevalencia real de esta patología, debido a que es probable que todavía continúe estando infra diagnosticada. Los datos de los que disponemos, basados en estudios de síndrome coronario agudo (SCA), nos dicen que la miocardiopatía de estrés representa aproximadamente un 1%- 3% de todos los SCA y un 5%-6% de las mujeres que se presentan como infarto con elevación del ST[3].

A pesar de ello, se sabe que la miocardiopatía de estrés tiene una clara predilección por el sexo femenino (90%), especialmente por las mujeres posmenopáusicas, con una edad media de 67-70 años. Es frecuente que se identifique un factor desencadenante, siendo más frecuentes los emocionales en las mujeres y los físicos en los hombres[4]. La presentación de la miocardiopatía de estrés suele ocurrir con clínica superponible a la de un SCA. Es frecuente la presentación como dolor torácico anginoso de inicio brusco, muchas veces con un cuadro clínico indistinguible de un infarto con elevación del segmento ST. La presentación como disnea en relación con edema agudo de pulmón o incluso como shock o parada cardíaca también es posible.

Dado que la presentación clínica de la miocardiopatía de estrés suele coincidir con la de un SCA, este es el fundamental diagnóstico diferencial que se debe tener en cuenta. Ante un paciente con dolor torácico y elevación persistente del segmento ST, se debe seguir la vía diagnóstica de un infarto con elevación del segmento ST y por tanto la realización de una coronariografía emergente. Se han elaborado una serie de scores diagnósticos (criterios de la Heart Failure Association-ESC; de la Clínica Mayo; del Registro Internacional de Takotsubo-Score diagnóstico InterTAK) (tabla 1) que permiten obtener la probabilidad de que el cuadro se trate de una miocardiopatía de estrés, lo que puede guiar el protocolo diagnóstico (figura 1) a seguir, como recomienda el grupo del Registro Internacional de Takotsubo[4].

Entre las principales pruebas diagnósticas que se suelen realizar para llegar un a diagnóstico, es importante conocer que las formas de presentación más habitual del síndrome de Takotsubo:

- **Electrocardiograma:** anormal en la mayor parte de los pacientes. Los hallazgos típicos son elevación del segmento ST e inversión de la onda T (presentes en el 44% y 41% de los pacientes, respectivamente[5].

- **Biomarcadores:** la elevación de troponina es típica, con únicamente una ligera elevación de CK. Puede aparecer elevación de niveles de péptidos natriuréticos (BNP y NT-proBNP) que serelaciona con la extensión del edema y la disfunción sistólica del Ventrículo izquierdo[6].

- **Coronariografía:** la coronariografía invasiva es necesaria para la mayor parte de los pacientes, permite identificar la acinesia/discinesia apical característica[5].

- **Ecocardiograma:** prueba de imagen básica para el estudio de esta patología. Permite valorar la contractilidad segmentaria y la función sistólica global ventricular izquierda.

- **Tomografía computarizada cardíaca:** podría considerarse la valoración no invasiva de la anatomía coronaria en pacientes con alto riesgo de sangrado o severas comorbilidades[5].

- **Resonancia cardíaca:** permite cuantificar de forma precisa la función de ambos ventrículos, identificar complicaciones y realizar caracterización tisular del miocardio[8].

Acerca del pronóstico, las alteraciones de la contractilidad típicas de esta miocardiopatía suelen resolverse en 4-8 semanas. A pesar de que generalmente se considera una enfermedad benigna, los registros actuales comparan su incidencia de complicaciones graves y muerte a la del SCA. En muchas ocasiones, los eventos adversos ocurren en relación con la inestabilidad eléctrica durante los primeros días de ingreso, en forma de arritmias ventriculares y bloqueo auriculoventricular, pero también puede producir shock cardiogénico, complicaciones mecánicas o muerte. A largo plazo, se ha descrito una mortalidad superior a la de la población general, ocurriendo principalmente en el primer año tras el episodio[9].

Referente al tratamiento, dado que el cuadro de la miocardiopatía de estrés es inicialmente indistinguible de un SCA, el manejo inicial de estos pacientes debe ser el del SCA, que incluye antiagregación y anticoagulación según recomendaciones actuales. La monitorización electrocardiográfica estrecha también es necesaria, dado el riesgo arrítmico de estos pacientes durante los primeros días y, sobre todo, mientras presenten un QTc mayor de 500 ms. El uso de catecolaminas se ha relacionado con hasta un 20% de la mortalidad. En este contexto, levosimendan ha mostrado resultados prometedores[9].

En la fase aguda, los BB deben ser usados con precaución, sobre todo en pacientes bradicárdicos con QT prolongado. El tratamiento neurohormonal con inhibidores de la enzima conversora de la angiotensina (IECA) o bloqueadores del receptor de la angiotensina 2 (ARA-2) parece razonable para potenciar la recuperación de la función ventricular. La anticoagulación está indicada en presencia de eventos embólicos o trombo intraventricular. En el tratamiento a largo plazo, IECA y ARA-2 han mostrado mejoría en la supervivencia a un año y en la tasa de recurrencia, mientras que el uso de BB no se ha asociado a una mejoría del pronóstico[10].

Caso clínico

Mujer de 72 años, con antecedentes de hipertensión arterial y obesidad, sin otros factores de riesgo cardiovascular. Consultó en su centro de salud por dolor torácico, localizado en hemitórax izquierdo

con irradiación a miembro superior izquierdo. La paciente describe el dolor como opresivo, discontinuo sin síntomas vegetativos asociados. Relaciona el inicio de dolor tras una discusión con un familiar hace cuatro horas mientras estaba en reposo. Niega episodios previos similares, tampoco ha presentado fiebre u otra clínica por aparatos. En la evaluación inicial, la paciente se encuentra hemodinámicamente estable con tendencia a la taquicardia, el examen cardiopulmonar fue normal.

Como prueba complementaria se realizó un electrocardiograma que mostró elevación del ST en V1-V2 con T negativas en V3-V4-V5-V6 (Figura 2). Posteriormente se trasladó a hospital de referencia, donde presentó marcadores de daño miocárdico elevados (troponinas: 171 ng/L). Se realizó coronariografía de urgencia a su llegada donde se descartan lesiones u estenosis en TCI/DA/Cx/CD. La Ventriculografía izquierda presentó discinesia medio-apical en todos los segmentos. Hipercontractilidad basal. IM ligera-moderada. Por tanto, se planteó como probable diagnóstico síndrome de Tako-Tsubo. Previo al ingreso en al unidad de cuidados intensivos se realizó ecocardiografía clínica por parte del servicio de urgencias y se visualizó imagen característica de dicho síndrome con abombamiento apical (Figura 3)y se descartaron otras posibles causas como derrame pericárdico, anomalías en las cavidades u valvulopatías significativas.

La evolución clínica fue satisfactoria con mejoría clínica, bioquímica y ecocardiográfica a los cuatro días. Los ecocardiogramas posteriores no mostraron disfunción ventricular. La paciente fue dada de alta sin nuevos fármacos pero con seguimiento por cardiología.

Discusión

El síndrome de Takotsubo carece de una patogenia bien definida. Entre los mecanismos propuestos se encuentran el aumento de catecolaminas, la disfunción de los vasos sanguíneos pequeños y el espasmo en múltiples arterias coronarias. La falta de claridad sobre su patogenia significa que aún hay una escasez de evidencia que pueda orientar el tratamiento. Por otro lado, diagnosticar esta condición puede ser complicado, y los médicos deben identificar signos que la diferencien de otras causas de daño agudo al miocardio. La utilización de técnicas de imagen como la ecografía en urgencias puede ser útil en este contexto y contribuir a una mejor comprensión de su patogénesis y fisiopatología subyacentes.

Conclusiones

En la actualidad, no hay suficiente evidencia sobre el manejo inicial, diagnóstico y tratamiento del síndrome de Takotsubo. Por esta razón, los informes de casos son muy útiles, ya que pueden ayudar a reconocer la existencia de este síndrome y considerarlo en el diagnóstico de pacientes con síndrome coronario agudo, además de contribuir a ampliar el conocimiento sobre su manejo. La ecocardiografía realizada en el servicio de urgencias puede ser útil para respaldar el diagnóstico, evaluando la extensión, gravedad y localización de las anomalías en el movimiento de las paredes del corazón, asícomo para detectar posibles complicaciones asociadas al síndrome de Takotsubo.

Anexos

TABLA 4

***Score* diagnóstico Inter-TAK de la miocardiopatía por estrés**

Sexo femenino	25 puntos
Estrés emocional	24 puntos
Estrés físico	13 puntos
Ausencia de depresión del segmento ST	12 puntos
Trastornos psiquiátricos	11 puntos
Trastornos neurológicos	9 puntos
Prolongación del QT corregido	6 puntos

> 70 puntos: alta probabilidad de miocardiopatía de estrés; ≤ 70 puntos: probabilidad baja/intermedia de miocardiopatía de estrés. Modificada de Ghadri JR, et al[45].

Tabla 1. *Score diagnóstico Inter-TAK de la miocardiopatía por estrés.Campos, A. G., Domínguez, M. P., Fernández, B. D., & González-Juanatey, J. R. (2021). Miocardiopatía restrictiva, arritmogénica y de estrés y otras miocardiopatías.*

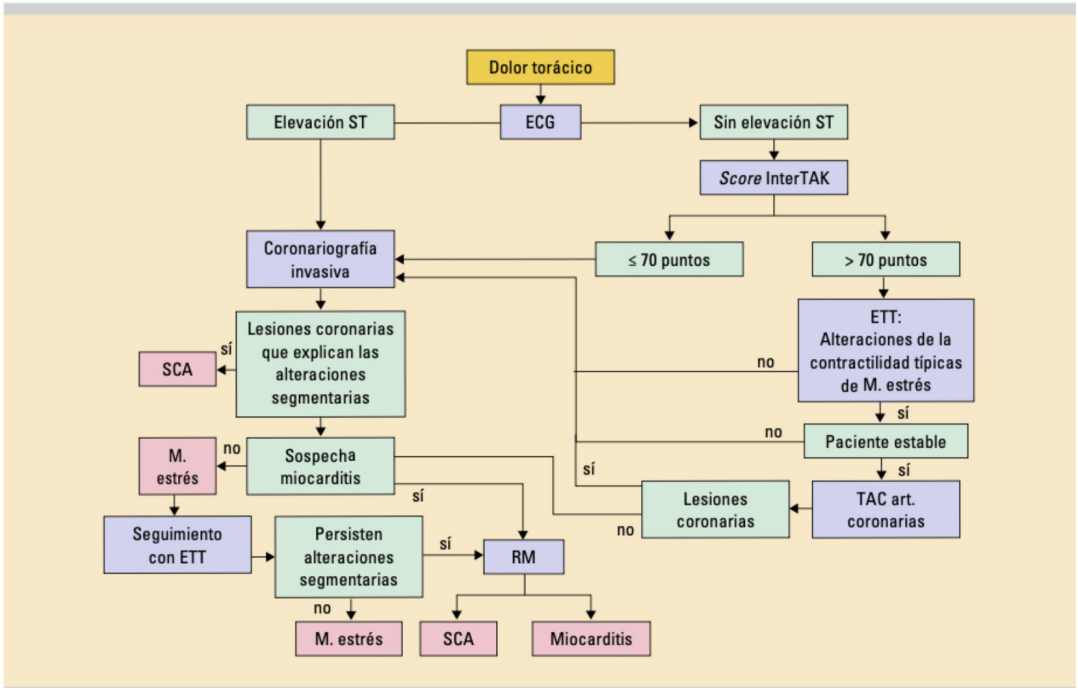

Fig. 10. Algoritmo diagnóstico para la miocardiopatía de estrés. ECG: electrocardiograma; ETT: ecocardiograma transtorácico; RM: resonancia magnética; SCA: síndrome coronario agudo. Modificada de Ghadri JR, et al[45].

Figura 1. *Algoritmo diagnóstico para la miocardiopatía de estrés. Fuente:Campos, A. G., Domínguez,M. P., Fernández, B. D., & González-Juanatey, J. R. (2021). Miocardiopatía restrictiva, arritmogénica y de estrés y otras miocardiopatías.*

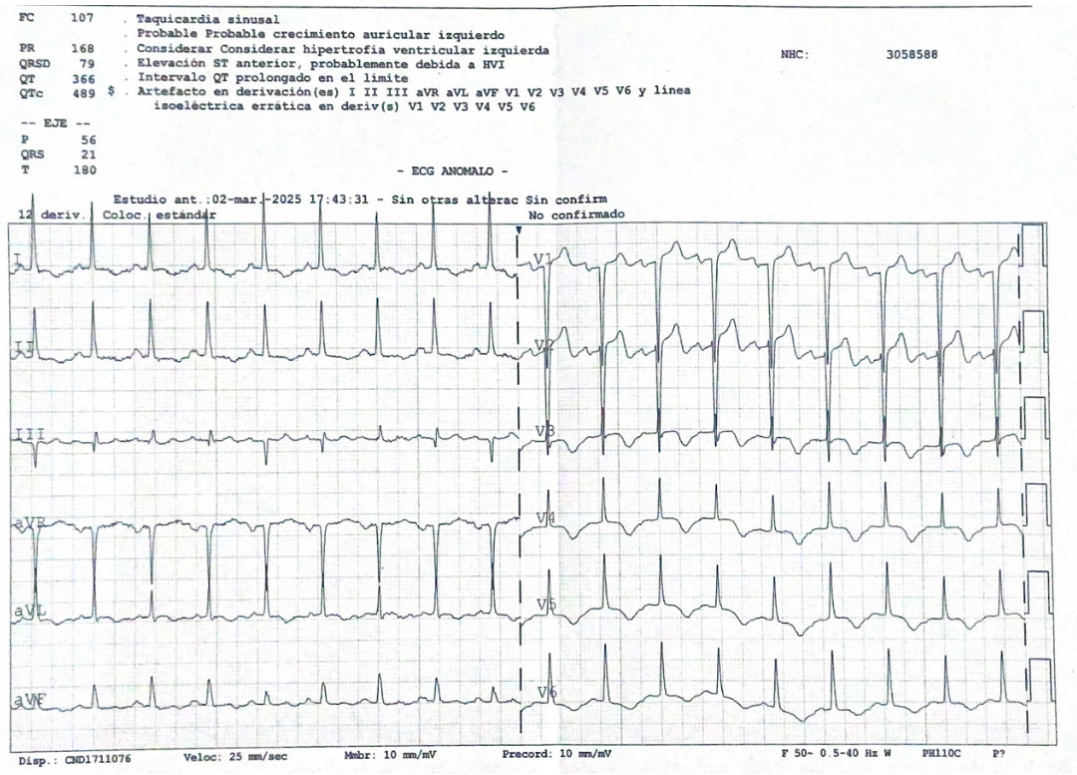

Figura 2. *Electrocardiograma. Fuente propia.*

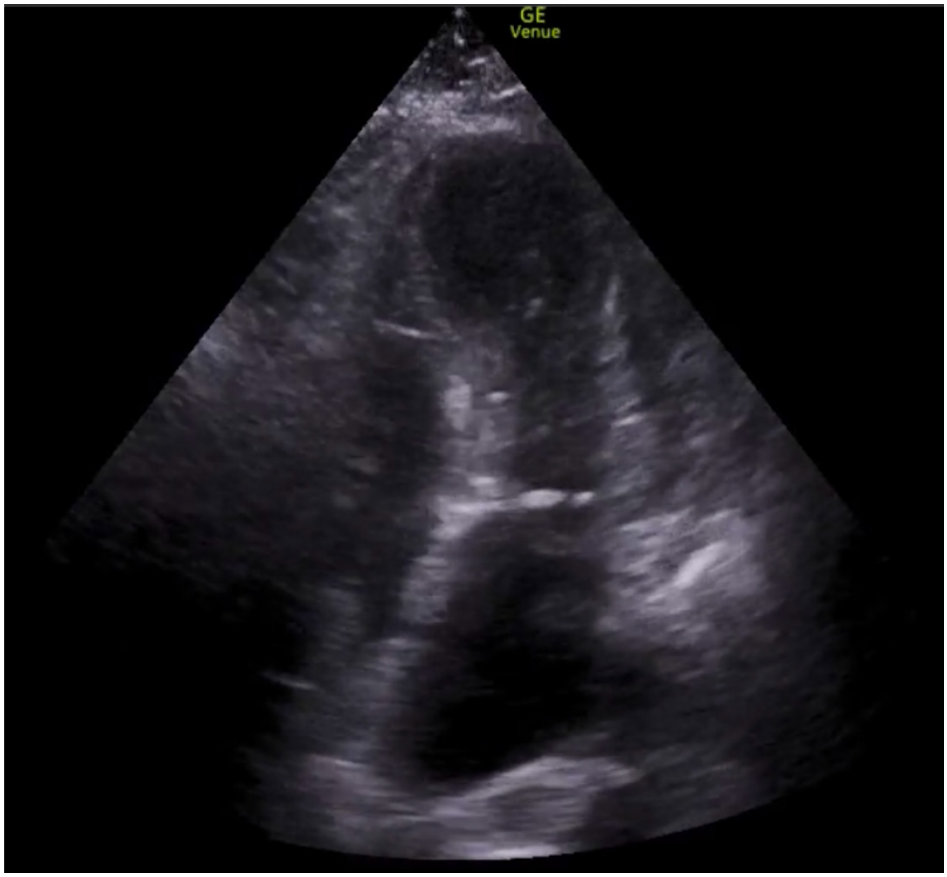

Figura 3. *Electrocardiograma a pie de cama. Fuente propia.*

Bibliografía

1. Elliott P, Andersson B, Arbustini E, Bilinska Z, Cecchi F, Charron P, et al. Classification of the cardiomyopathies: a position statement from the European Society Of Cardiology Working Group on Myocardial and Pericardial Diseases. Eur Heart J [Internet]. 2008;29(2):270–6. Disponible en: http://dx.doi.org/10.1093/eurheartj/ehm342

2. Campos AG, Domínguez MP, González-Juanatey BDF y. JR. Miocardiopatía restrictiva, arritmogénica y de estrés y otras miocardiopatías. Medicine [Internet]. 2021;13(42):2459–75. Disponible en: http://dx.doi.org/10.1016/j.med.2021.09.022

3. Redfors B, Vedad R, Angerås O, Råmunddal T, Petursson P, Haraldsson I, et al. Mortality in takotsubo syndrome is similar to mortality in myocardial infarction - A report from the SWEDEHEART registry. Int J Cardiol [Internet]. 2015;185:282–9. Disponible en: http://dx.doi.org/10.1016/j.ijcard.2015.03.162

4. Cammann VL, Sarcon A, Ding KJ, Seifert B, Kato K, Di Vece D, et al. Clinical features and outcomes of patients with malignancy and takotsubo syndrome: Observations from the International Takotsubo Registry. J Am Heart Assoc [Internet]. 2019;8(15):e010881. Disponible en: http://dx.doi.org/10.1161/JAHA.118.010881

5. Templin C, Ghadri JR, Diekmann J, Napp LC, Bataiosu DR, Jaguszewski M. Clinical features and outcomes of takotsubo (stress) cardiomyopathy. N Engl J Med. 2015;373(10):929–38.

6. Medina De Chazal H, Buono D, Keyser-Marcus MG, Ma L, Moeller L, Berrocal FG. Stress cardiomyopathy diagnosis and treatment: JACC State-of-the-Art Review. J Am Coll Cardiol. 2018;72(16):1955–71.

7. Plácido R, Lopes C, Almeida B, Rochitte AG. The role of cardiovascular magnetic resonance in takotsubo syndrome. J Cardiovasc Magn Reson. 2016;18(1).

8. Stiermaier T, Moeller C, Oehler K, Desch S, Graf T, Eitel C. Longterm excess mortality in takotsubo cardiomyopathy: predictors, causes and clinical consequences. Eur J Heart Fail. 2016;18(6):650–6.

9. Ghadri JR, Wittstein IS, Prasad A, Sharkey S, Dote K, Akashi YJ. International Expert Consensus Document on Takotsubo Syndrome (Part II): Diagnostic Workup, outcome, and management. Eur Heart J. 2018;39(22):2047–62.

10. Templin C, Ghadri JR, Diekmann J, Napp LC, Bataiosu DR, Jaguszewski M. Clinical features and outcomes of takot.

SÍNDROME COREICO SUBAGUDO COMO MANIFESTACIÓN PARANEUROINMUNOLÓGICA DE UNA ENDOCARDITIS SOBRE CABLE DE MARCAPASOS

González Martín, Beatriz; Soldán Belda, Bernardino; Escribano Stable, Jose Carlos; Maestre Peiró, Ana; Pérez Soto, María Isabel.

La corea es un trastorno del movimiento caracterizado por movimientos involuntarios, rápidos e irregulares que afectan principalmente a las extremidades, la cara y el tronco. Aunque su forma más clásica, la corea de Sydenham, se asocia a la fiebre reumática infantil secundaria a infección estreptocócica, existen múltiples causas adquiridas en el adulto, entre ellas fenómenos inmunomediados y síndromes paraneoplásicos.

Clínicamente puede presentarse de forma insidiosa con alteraciones motoras, marcha inestable y deterioro cognitivo, dificultando el diagnóstico inicial. La identificación de anticuerpos específicos en líquido cefalorraquídeo puede orientar hacia una etiología autoinmune o paraneoplásica, aunque en ocasiones estos se asocian a procesos inflamatorios e infecciosos sistémicos no evidentes.

El pronóstico depende del tratamiento etiológico. En casos de origen inmunoinfeccioso, como la endocarditis oculta en dispositivos intracardíacos, la antibioterapia dirigida puede revertir por completo el cuadro neurológico, evitando secuelas.

Presentamos un caso clínico en el que un síndrome coreico subagudo llevó al hallazgo inesperado de una endocarditis sobre cable de marcapasos, ilustrando la importancia de considerar causas inflamatorias e inmunomediadas en la patogenia de trastornos del movimiento en el adulto mayor.

Caso Clínico

Presentamos el caso de un varón de 82 años cuyo único antecedente de interés es ser portador de marcapasos bicameral desde el año 2022 por un bloqueo AV completo.

El paciente consulta en el servicio de urgencias por cuadro discinesias bucales, cefálicas y de extremidades, marcha torpe y deterioro cognitivo de semanas de evolución. No refiere fiebre, antecedente de traumatismos, ni inicio reciente de nuevos tratamientos médicos.

Bajo el diagnóstico inicial de síndrome coreico se solicitan pruebas de imagen centradas en sistema nervioso central. La RMN cerebral muestra, como único hallazgo, una microangiopatía difusa. Se lleva cabo una punción lumbar sin encontrar pleocitosis, ni alteraciones en los niveles de glucosa y proteínas. Adicionalmente, se solicita en el líquido cefalorraquídeo un estudio completo de anticuerpos, resultado positivo el anti-Zic4. Debido a la asociación descrita de dicho anticuerpo con enfermedades inflamatorias del sistema nervioso central y síndromes paraneoplásicos (especialmente con el carcinoma pulmonar de células pequeñas), se amplía el estudio de imagen con un PET-TAC de cuerpo completo. Dicha prueba revela una hipercaptación del trazador de características inflamatorias en la región del cable de marcapasos. Por dicho motivo y en ausencia de fiebre, se solicitan hemocultivos que resultan positivos para Staphylococcus aureus sensible a meticilina. Dada la alta sospecha de endocarditis asociada a

cable de marcapasos, se completa la valoración con pruebas ecocardiográficas. La ecocardiografía transesofágica desvela una lesión vegetativa en el extremo distal del electrodo, sin encontrar afectación en ninguna de las válvulas cardiacas.

Se inicia tratamiento antibiótico empírico y posteriormente de forma dirigida tras obtener el resultado de los hemocultivos. Se programa la retirada completa del marcapasos y el reimplante posterior de un nuevo dispositivo. El paciente experimenta mejoría progresiva del cuadro coreico, encontrándose asintomático tras completar una pauta de antibioterapia de 6 semanas.

Discusión

La corea de Sydenham es una patología que se produce habitualmente en niños, asociada a infecciones por estreptococosdel grupo A [1]. Este tipo de trastorno coreico adquirido tiene como mecanismo causal la producción de anticuerpos que afectan especialmente a los ganglios basales en pacientes con fiebre reumática [2]. La incidencia de este tipo de trastorno neurológico ha disminuido drásticamente en las últimas décadas por la mejora en las condiciones higiénico-sanitarias y el uso de antibioterapia para el tratamiento de las infecciones estreptocócicas [1].

Pensamos que la patogenia del cuadro coreico de nuestro paciente sigue un mecanismo similar al descrito en la fiebre reumática. Esta hipótesis se ve reforzada por la presencia de anticuerpos anti-Zic4 en el líquido cefalorraquídeo, como marcador asociado a fenómenos inmunomediados en el sistema nervioso central en el contexto de patologías inflamatorias sistémicas (como es el caso de la endocarditis infecciosa) o neoplasias [3]. La brillante respuesta clínica observada tras el inicio de la antibioterapia refuerza la hipótesis de la endocarditis y fenómenos inmunomediados asociados a la misma como causa del síndrome coreico en este paciente [4].

Conclusiones

La localización atípica de la endocarditis, la positividad de un anticuerpo infrecuente y la resolución clínica tras el tratamiento antibiótico conforman una historia donde la intuición clínica y la colaboración entre especialidades marcaron la diferencia.

De este modo, este caso subraya la necesidad de ampliar el enfoque diagnóstico en cuadros atípicos, así como la necesidad del abordaje multidisciplinar, en esta ocasión coordinado entre los servicios de Neurología, Enfermedades Infecciosas, Cardiología y Cirugía Cardíaca, que permitió un diagnóstico integral y una estrategia terapéutica adecuada.

Bibliografía

1. Walker MC, Schmahmann JD. Sydenham's chorea. UpToDate. [Internet]. Waltham, MA: UpToDate Inc; actualizado 2024
2. Church AJ, Cardoso F, Dale RC, et al. Anti-basal ganglia antibodies in movement disorders. Neurology. 2002;59(3): 316–324. doi:10.1212/WNL.59.3.316
3. Lancaster E, Dalmau J. Neuronal autoantigens—pathogenesis, associated disorders and antibody testing. Nat Rev Neurol. 2012;8(7):380–390. doi:10.1038/nrneurol.2012.99
4. Spelman D, Sexton DJ. Infections associated with cardiac implantable electronic devices. UpToDate. [Internet]. Waltham, MA: UpToDate Inc; actualizado 2024

MÁS ALLÁ DEL TAKO-TSUBO

León Rubio, Isabel. Miralles Vicedo, Beatriz. Gómez Sansano, Jose María. Martínez Abellán, Rubén.

El síndrome del Tako-tsubo fue descrito en los años 90 en Japón y se consideró una enfermedad rara, debe su nombre a las vasijas que se empleaban para la pesca de pulpos (1). Es una miocardiopatía transitoria y reversible que produce un grado variable de disfunción ventricular originando insuficiencia cardíaca. A pesar de presentarse frecuentemente con las características típicas del síndrome coronario agudo, como el dolor y la elevación de los biomarcadores de necrosis miocárdica, en la coronariografía no existe estenosis significativa de las arterias epicárdicas.

El caso clínico representa un caso raro de Tako-Tsubo con una de las complicaciones con mayor morbimortalidad que pueden aparecer como es el ictus de origen cardioembólico.

Caso clínico

Acude al servicio de urgencias una mujer de 50 años, como único antecedente de interés fumadora con un consumo acumulado de 15 años/paquete, presentando dolor torácico opresivo de 24 horas de evolución acompañado de mareos. Se realiza ECG de urgencia que evidencia alteraciones en la repolarización con ondas T negativas en cara lateral. Analíticamente destaca elevación de troponina ultrasensible 4,30 ng/dl (límite superior de la normalidad 0,06 ng/dl). La paciente niega fiebre las semanas previas ni otros síntomas de infección por lo que se descartó la miocarditis y endocarditis como posibles diagnósticos.

Se realiza ecocardioscopia con hipoquinesia con dilatación apical, con fracción de eyección en el límite bajo de la normalidad (imagen 1 adjunta). Al tratarse de un síndrome coronario agudo se contacta con el servicio de hemodinámica que realiza cateterismo urgente ya que la primera sospecha diagnóstica es de infarto de miocardio. Las arterias coronarias fueron normales, por lo que se realizó ventriculografía que mostró hipoquinesia de todos los segmentos medioapicales lo que sugiere miocardiopatía de estrés.

A las 48 horas de alta acude de nuevo a urgencias por episodio de mareo, debilidad con afasia y pérdida de fuerza en hemicuerpo derecho con desviación de la comisura bucal. Se inicia el protocolo de código ictus mostrando en el TAC craneal un defecto de repleción en la arteria cerebral media izquierda compatible con ictus embólico. Se realiza fibrinolisis sistémica intravenosa y posteriormente trombectomía mecánica con buena evolución posterior.

Se barajó la posibilidad que se hubiera producido un trombo intracardiaco por estasis sanguíneo en la zona hipoquinética apical.. Por lo que se decidió realizar un nuevo ecocardiograma en el que se observa una imagen vegetante de 6.3 x 4.2 mm sobre la válvula aórtica que no se había visualizado previamente. Para mejor caracterización de la lesión se realiza ecocardiograma transesofágico (imagen 2). Dicha imagen plantea el diagnóstico diferencial entre un trombo sobre válvula aórtica o un fibroelastoma que justificarían el evento cardioembólico que presentó la paciente.

Ante este diagnóstico diferencial, se inició anticoagulación a dosis completas a pesar de que uno de los focos cerebrales había tenido transformación hemorrágica y se repitió el ecocardiograma transesofágico tras 7 días. En él se objetivó que la lesión sospechosa no había disminuido de tamaño, lo que sí debería haber pasado si hubiese sido un trombo, por lo que se para descartar vegetación, se realizaron hemocultivos y un PET-TAC, ambos con resultado negativo.

Por tanto, ante diagnóstico de fibroelastoma con dos eventos embólicos, se comentó el caso con el servicio de cirugía cardíaca para realizar una intervención sobre la válvula aórtica. La paciente presentó dos lesiones vegetantes sobre el velo no coronariano que fueron resecadas y se enviaron muestras para análisis microbiológico que fueron negativas y para análisis citológico que dio el diagnóstico de certeza de fibroelastoma.

Discusión

Tras el inicio del caso como posible infarto la ausencia de lesiones coronarias obligó a la búsqueda de un diagnóstico que justificara la disfunción ventricular que presentaba la paciente. Con la realización de la ventriculografía y la ecocardiografía se confirmó el diagnóstico de miocardiopatía de estrés.

El presente caso expone una situación clínica compleja donde concurren dos entidades relativamente infrecuentes: el síndrome de Tako-tsubo y un fibroelastoma valvular aórtico, que culminan en un evento cardioembólico grave.

La complicación neurológica posterior plantea un aspecto interesante en este caso. Si bien la formación de trombos intracavitarios debido a la acinesia/discinesia apical es una complicación reconocida del Tako-tsubo (con incidencias reportadas entre 2-8%), el hallazgo inesperado de una lesión vegetante sobre la válvula aórtica amplía el espectro etiológico del evento embólico (2,3).

El fibroelastoma es un tumor benigno cardíaco, ocupa el tercer lugar de los tumores benignos cardiacos primarios. Su incidencia es menor del 0,02% en las series ecocardiográficas y lo más frecuente es que se encuentren sobre la válvula aórtica (4). Su potencial embólico está bien documentado, pudiendo causar accidentes cerebrovasculares, infartos miocárdicos o embolia periférica.

Pese a que no existe consenso en el tratamiento de los pacientes con esta patología en los casos sintomáticos en los que se presenta embolismo el tratamiento indicado es la resección quirúrgica (5).

Conclusiones

Exponemos este caso ya que nos supuso un reto por enfrentarnos inicialmente a un diagnóstico inicial, no muy frecuente como es el síndrome de tako-tsubo, que finalmente se convirtió en un diagnóstico distinto, todavía menos frecuente que es el fibroelastoma. Además de la complejidad en el manejo del tratamiento y las diversas complicaciones que se presentaron.

La detección de la lesión valvular tras el evento neurológico resalta la importancia de una evaluación ecocardiográfica exhaustiva y repetida en pacientes con ictus de origen cardioembólico. El ecocardiograma transesofágico demostró ser fundamental para la visualización de la lesión valvular, permitiendo una adecuada planificación terapéutica.

Resaltando la importancia del manejo multidisciplinar de estos pacientes, teniendo en cuenta que participamos tanto cardiología como neurología, medicina interna y cirugía cardiaca.

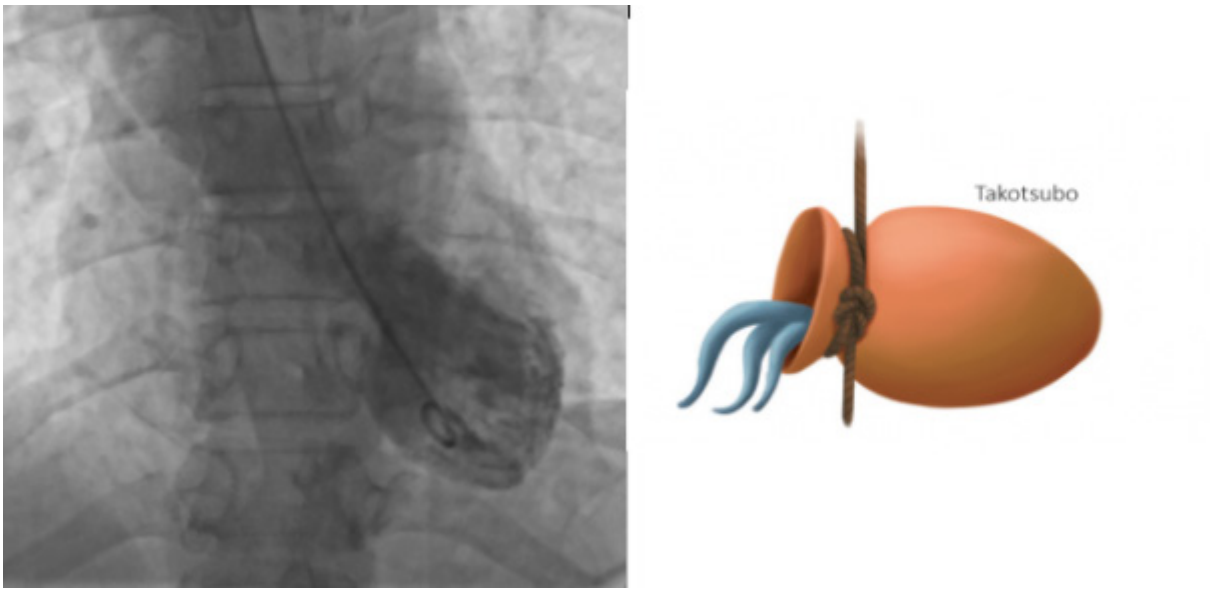

Figura 1. *Imagen de ventriculografía de la paciente en comparación con Tako-Tsubo*

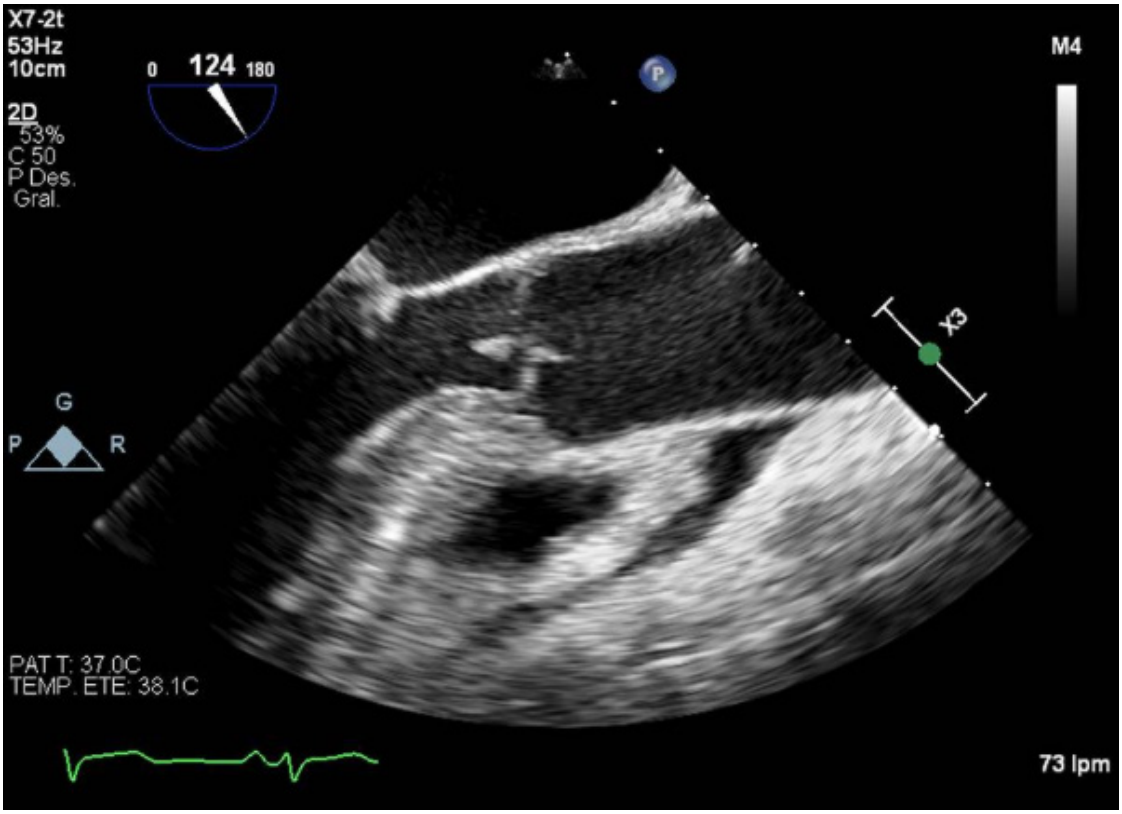

Figura 2. *Imagen de ecografía transesofágica de vegetación sobre válvula aórtica.*

Bibliografía

1. Molero Silvero, E., Borrego Jiménez, P., Bartolomé Cela, E., Rada Martínez, I., & Carretero Quevedo, A.. (2012). Síndrome de Takotsubo: a propósito de un caso. Sanidad Militar, 68(3), 168-171. https://dx.doi.org/10.4321/S1887-85712012000300007

2. de Gregorio C, Grimaldi P, Lentini C. Left ventricular thrombus formation and cardioembolic complications in patients with Takotsubo-like syndrome: a systematic review. Int J Cardiol. 2008;131(1):18-24.

3. Kurisu S, Inoue I, Kawagoe T, Ishihara M, Shimatani Y, Nakama Y, et al. Incidence and treatment of left ventricular apical thrombosis in Tako-tsubo cardiomyopathy. Int J Cardiol. 2011;146(3)

4. Gowda RM, Khan IA, Nair CK, Mehta NJ, Vasavada BC, Sacchi TJ. Cardiac papillary fibroelastoma: a comprehensive analysis of 725 cases. Am Heart J. 2003;146(3):404-10.

5. Tamin SS, Maleszewski JJ, Scott CG, Khan SK, Edwards WD, Bruce CJ, et al. Prognostic and Bioepidemiologic Implications of Papillary Fibroelastomas. J Am Coll Cardiol. 2015;65(22):2420-9.

COMPLICACIÓN DE ANEURISMA CORONARIO COMO SECUELA DE LA ENFERMEDAD DE KAWASAKI

Martínez López, Daniel. Valero Samper, Fátima Mª. Yago Riquelme, Carlos. Lozano Palencia, Mª Teresa.

Los aneurismas coronarios son dilataciones anormales de las arterias coronarias. Pueden ser congénitos o adquiridos y sus causas son diversas: aterosclerosis, enfermedades inflamatorias sistémicas, vasculitis, infecciones, iatrogénicos, congénitos, etc1.

Aunque la causa más común de aneurismas en pacientes adultos, sobre todo si tienen factores de riesgo cardiovascular, es la aterosclerosis, en caso de encontrarnos con pacientes jóvenes, sin factores de riesgo y con aneurismas no trombóticos, debemos sospechar otras causas menos frecuentes, como enfermedades inflamatorias sistémicas o vasculitis, siendo la enfermedad de Kawasaki la causa más frecuente de aneurismas coronarios en la infancia2.

Para el diagnóstico, se suelen utilizar pruebas complementarias, como el TC coronario, la resonancia cardiaca y el cateterismo cardiaco. El tratamiento y manejo de los mismos dependerá del tamaño del aneurisma, la enfermedad de base y las comorbilidades asociadas2.

Caso clínico

Se trata de un varón de 40 años, sin factores de riesgo cardiovascular ni consumo de tóxicos, cuyos antecedentes personales son alergia a la penicilina, anemia ferropénica tratada con hierro oral hace 2 años (actualmente sin tratamiento) y poliglobulia detectada recientemente por el Médico de Atención Primaria y pendiente de estudio por parte de Hematología.

El paciente acude a Urgencias porque, mientras se encontraba en su trabajo como agricultor, comienza de forma brusca con disnea, sensación de mareo, diaforesis y dolor torácico retroesternal. A la exploración, aunque las constantes son normales, impresiona de gravedad, se encuentra sudoroso y pálido.

En Urgencias se le realiza un electrocardiograma, donde se objetiva una elevación del segmento ST en las derivaciones V1 a V5 y en I y aVL, con un máximo de 4 mm en V3, además de un descenso del segmento ST en las derivaciones II, III y aVF; hallazgos compatibles con un SCACEST anterolateral.

Tras los hallazgos en el electrocardiograma, se activa el Código Infarto para realizar angioplastia coronaria transluminal percutánea (ACTP) primaria. Se administran 600 mg de Clopidogrel y 300 mg de Ácido Acetilsalicílico oral, Cloruro Mórfico y Nitroglicerina por vía intravenosa.

A su llegada a la sala de Hemodinámica y realizar la coronariografía (Figura 1), donde se observa una disección del tronco coronario izquierdo (TCI) y la arteria descendente anterior (DA) en su región proximal con un trombo intraluminal e intraparietal asociado, que se confirma por ultrasonido intravascular (IVUS). En cuanto al resto de hallazgos, en la arteria coronaria derecha (CD) se observa

un segmento medio ectásico y la arteria circunfleja distal es continuación del tronco posterolateral derecho. Se realiza trombectomía sobre tronco coronario izquierdo y la arteria descendente anterior, COMPLICACIÓN DE ANEURISMA CORONARIO COMO SECUELA DE LA ENFERMEDAD DE KAWASAKI obteniendo restos blancos; tras lo que mejora el flujo distal (TIMI III), prácticamente cede el dolor torácico y el segmento ST comienza a descender en el electrocardiograma. Al finalizar el procedimiento, se inicia tratamiento antiagregante intravenoso con Abciximab e ingresa en la Unidad de Cuidados Intensivos (UCI).

Al ingreso en UCI, analíticamente destaca un ligero deterioro de la función renal (creatinina 1.3 mg/dl), creatin kinasa de 632 U/L, troponina T ultrasensible de 447 ng/L, NT-proBNP de 108 pg/ml y leucocitosis con neutrofilia, sin otros hallazgos relevantes. Durante su estancia en UCI, presenta una buena evolución clínica y hemodinámica, por lo que a las 24 horas sale a la planta de Cardiología.

En la planta, se solicita un estudio de autoinmunidad y de trombofilia, y serologías de VIH y sífilis, siendo todos los resultados negativos. Se realiza un ecocardiogram, donde se observa una hipertrofia leve del ventrículo izquierdo, sin dilatación del mismo, con una ligera hipoquinesa anterior basal y media, con función sistólica global preservada. El ventrículo derecho es normal y no se observan valvulopatías ni derrame pericárdico.

Se solicita un TC vascular de arterias coronarias con reconstrucción retrospectiva (Figura 2), para filiar mejor los hallazgos objetivados en la angioplastia primaria. En el TC vascular se observa que la imagen vista en el cateterismo corresponde con un aneurisma del TCI que se extiende a lo largo de 2.2 cm de longitud y afectando también al origen de la DA, con un diámetro máximo de 10 mm. Además, presenta una calcificación periférica discontinua y un trombo mural excéntrico que no compromete la luz significativamente. Además, en la CD se observa otro aneurisma de 2.3 cm de longitud y un diámetro de 9 mm, con calcificación periférica y mínimo trombo mural excéntrico. Tras los hallazgos del TC vascular, se decide realizar una reevaluación angiográfica con IVUS previa al alta, donde se confirma el aneurisma coronario calcificado a nivel de TCI y DA, con contenido trombótico en la pared que no condiciona obstrucción, y el aneurisma de la CD de menor tamaño.

Dado que el paciente había presentado un aneurisma coronario no aterosclerótico con trombosis localizada, se realizó un diagnóstico diferencial para valorar las posibles causas del mismo: traumática, infecciosa, consumo de drogas, vasculitis, idiopática o congénita... De todas las causas, la principal sospecha diagnóstica era que se tratara de una secuela de la enfermedad de Kawasaki en la infancia yque no estaba recogida en los antecedentes del paciente.

Finalmente, el paciente evoluciona de forma favorable en la planta de Cardiología, por lo que es dado de alta bajo tratamiento anticoagulante con Acenocumarol, antiagregación simple con Ácido acetilsalicílico, estatinas y betabloqueantes; además de seguimiento en las consultas externas de Cardiología.

Desde entonces, el paciente continúa con seguimiento anual en consultas externas con TC vascular dearterias coronarias. En el último TC de control (Figura 3), se observaron los aneurismas de arterias coronarias ya conocidos con un tamaño y una morfología estables. El paciente no ha vuelto a presentar síntomas durante el seguimiento.

Discusión

Los aneurismas coronarios pueden tener diferentes causas, siendo la aterosclerosis la causa más común de aneurismas en pacientes adultos, sobre todo si tienen factores de riesgo cardiovascular; mientras que,

en pacientes jóvenes, sin factores de riesgo y con aneurismas no trombóticos, debemos sospechar otras causas menos frecuentes, como enfermedades inflamatorias sistémicas o vasculitis, siendo la enfermedad de Kawasaki la causa más frecuente de aneurismas coronarios en la infancia1,2.

La enfermedad de Kawasaki es una vasculitis sistémica aguda y generalmente autolimitada, que afecta a vasos de pequeño y mediano calibre. Es la causa más común de enfermedad cardiaca adquirida en niños en países desarrollados y la segunda causa de vasculitis en la infancia. Afecta principalmente a niños menores de 5 años y es más prevalente en países asiáticos. Aunque su etiología es aún desconocida, se cree que tiene un componente inmunológico en respuesta a un agente infeccioso en individuos genéticamente predispuestos[2].

Clínicamente se caracteriza por la aparición de fiebre, conjuntivitis bilateral no purulenta, eritema labial y oral, cambios en las extremidades, exantema y adenopatías laterocervicales. Aunque se suele resolver de forma espontánea, hasta en un 25% de los pacientes no tratados presentan afectación de las arterias coronarias. El término enfermedad de Kawasaki atípica se refiere a aquellos pacientes que presentanmanifestaciones asociadas poco habituales, como fracaso renal, síndrome de activación macrofágica[2.]

La mayor complicación de la enfermedad de Kawasaki es el desarrollo de aneurismas coronarios que pueden aparecer hasta en uno de cada cuatro pacientes no tratados. Ocurren por la inflamación de la capa media y adventicia de las arterias coronarias, con destrucción de la lámina elástica interna, lo que da lugar a ectasias o aneurismas. Se ha demostrado que la inmunoglobulina intravenosa de forma precoz es efectiva para reducir el riesgo de aneurismas hasta únicamente el 5% de los casos. Aunque algunos aneurismas coronarios pueden regresar parcialmente o incluso completamente con el tiempo, en algunos casos pueden quedar aneurismas persistentes, con un alto riesgo de estenosis progresiva, calcificación y eventos isquémicos[2].

Una característica típica de esta afectación es un aneurisma de gran tamaño calcificado, que generalmente afecta la porción proximal de las ramas principales de las arterias coronarias y no incluye vasos pequeños de las arterias periféricas en la mayoría de los casos. Es particularmente característico un aneurisma en la bifurcación del tronco principal de la arteria coronaria izquierda, hallazgos similares a los que se encontraron en nuestro paciente3,4.

Se ha demostrado que existen numerosos adultos asintomáticos con lesiones coronarias causadas por la enfermedad de Kawasaki sin diagnosticar. Incluso los casos de enfermedad de Kawasaki atípica pueden cursar con lesiones coronarias. Por tanto, no es inusual omitir el diagnóstico de esta enfermedad y el consecuente desarrollo de alteraciones en las arterias coronarias.

Conclusiones

En pacientes con aneurismas coronarios debemos tener en cuenta diferentes causas, siendo la principal la aterosclerótica, si bien pueden ser secundarios a enfermedades inflamatorias sistémicas, vasculitis, infecciosas, congénitos, etc. Sospechando causas menos frecuentes en pacientes jóvenes, sin factores de riesgo y con aneurismas no trombóticos.

La enfermedad de Kawasaki es la causa más común de enfermedad cardiaca adquirida en niños, suele afectar a menores de 5 años y hasta en un 25% de los pacientes no tratados presentan afectación de las arterias coronarias, siendo los aneurismas coronarios la forma más frecuente. Esta afectación coronaria

puede permanecer asintomática hasta la edad adulta y acabar dando lugar a entidades graves, como síndrome coronario agudo. El manejo de estos aneurismas se debe individualizar en cada paciente.

Anexos

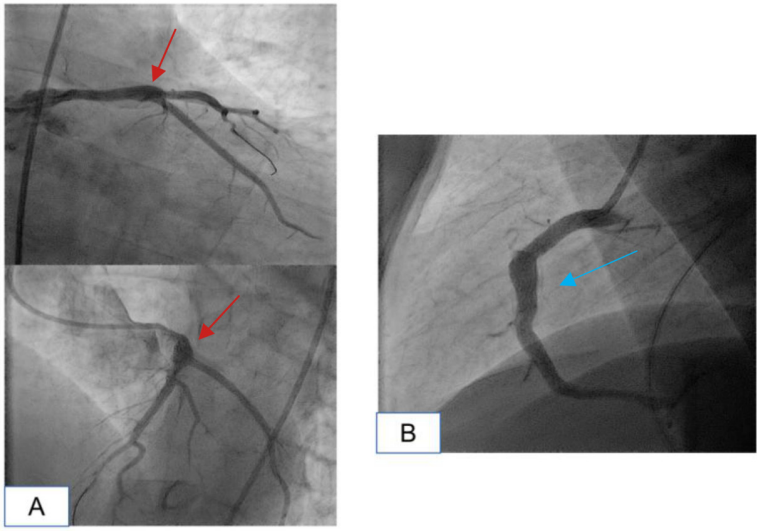

Figura 1. *Coronariografía: el panel A muestra la arteria coronaria izquierda, con la flecha roja señalando el aneurisma afectando al tronco común izquierdo y el origen de la arteria descendente anterior, con flujo ya restablecido. El panel B muestra la arteria coronaria derecha, la flecha azul señalando el aneurisma que afecta al segmento medio.*

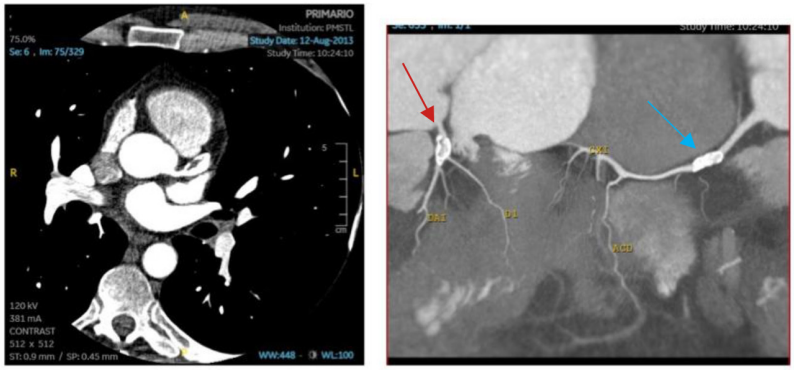

Figura 2. *TC vascular de arterias coronarias al diagnóstico: aneurismas coronarios que afectan a la arteria coronaria derecha (flecha azul) y tronco común de la arteria coronaria izquierda y origen de la arteria descendente anterior (flecha roja), con calcificación periférica y un trombo mural excéntrico que no compromete la luz del vaso.*

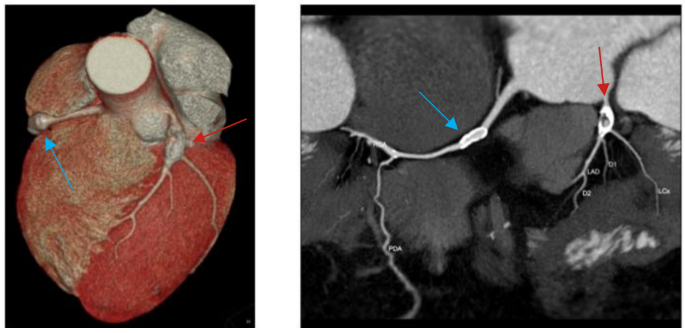

Figura 3. *TC vascular de arterias coronarias durante el seguimiento: aneurismas de arterias coronarias ya conocidos, con reconstrucción tridimensional. Aneurisma de la coronaria derecha señalado con las flechas azules y aneurisma de la coronaria izquierda (afectando al tronco común izquierdo y a la arteria descendente anterior) señalado con las flechas rojas.*

Bibliografía

1. McCrindle BW, Rowley AH, Newburger JW, Burns JC, Bolger AF, Gewitz M, et al. Diagnosis, treatment, and long-term management of Kawasaki disease: a scientific statement for health professionals from the American Heart Association. Circulation. 2017;135(17):e927–e999.

2. Tsuda E, Hirata S, Matsuo O, Abe K, Sugiyama H. Coronary artery abnormalities in adult patients with a history of Kawasaki disease. Pediatr Int. 2021;63(2):116–24.

3. Newburger JW, Takahashi M, Gerber MA, Gewitz MH, Tani LY, Burns JC, et al. Diagnosis, treatment, and long-term management of Kawasaki disease. Pediatrics. 2004;114(6):1708–33.

4. Gonzalez A, Jiménez J, Esteban M, et al. Coronary aneurysms: pathophysiology, diagnosis, and treatment. Rev Esp Cardiol. 2020;73(1):74–84.

TORMENTA ARRÍTMICA EN MIOCARDIOPATÍA CHAGÁSICA Y SOPORTE CIRCULATORIO CON ECMO-VA

Mendazona Zufía, Irene. Cárdenas, Julian.

La enfermedad de Chagas es la principal causa de miocardiopatía infecciosa en todo el mundo y esta última representa la manifestación más frecuente y grave de esta afección. (1)

Si bien la enfermedad de Chagas es endémica en América Latina, los fenómenos migratorios la han convertido en un problema de salud mundial. En España ante el aumento de migración estamos viendo un aumento en su incidencia con una población afectada estimada de 55000 personas. (5) Figura 1

La enfermedad de Chagas es causada por el parásito protozoario Trypanosoma cruzi. El mecanismo de transmisión es a través de un chinche hematófago que tras la picadura defeca y contamina la herida. El reservorio se encuentra en animales domésticos, roedores y diversos mamíferos salvajes (1)

La enfermedad tras un periodo de incubación de 1-2 semanas suele presentarse en una fase aguda que se manifiesta como un cuadro viral y se resuelve espontáneamente (9). El tratamiento disponible es el benznidazol o el nifurtimox durante un periodo de dos meses que ha desmostrado eficacia únicamente durante la fase aguda. (9)

Si no se trata, los pacientes entran en una fase crónica clínicamente asintomática llamada forma indeterminada durante la cual existe el riesgo de progresión a trastornos cardíacos o digestivos años después de la fase aguda. (9)

El signo más temprano de progresión es el desarrollo de anomalías electrocardiográficas (ECG), que proporciona la evidencia inicial de afectación cardíaca. La miocardiopatía de Chagas se presenta con una amplia variedad de anomalías en el ECG, que van desde alteraciones inespecíficas del segmento ST y de la onda T hasta BAV avanzado y taquiarritmias ventriculares. La muerte súbita es la manifestación más amenazadora de la miocardiopatía Chagásica, frecuentemente causada por la actividad física y puede estar relacionada con taquicardia ventricular (TV), fibrilación ventricular (FV) y con menor frecuencia, asistolia o BAVc. (1). Figura 2

Caso clínico

Paciente varón de 55 años, con cuadro clínico que inicia tras la comida, consistente en sensación de palpitaciones, notando varias descargas del DAI, motivo por el cual avisa al SVB siendo trasladado al servicio de urgencias.

Como antecedentes el paciente es natural de Bolivia y presenta Enfermedad de Chagas crónico, en seguimiento por la UEI, realizó tratamiento con Benznidazol durante 2 meses en 2008. Durante los siguientes años se realiza ecocardiografía que muestra miocardiopatía dilatada, además realiza un

bloqueo auriculo-ventricular completo por lo que se implanta marcapasos DDD, ante la progresión de la miocardiopatía dilatada, se decide recambiar el marcapasos por un DAI-TRC en 2014. Y el paciente ingresa en cardiología en 2022 por episodios de taquicardia ventricular no sostenida. En cuanto al tratamiento domiciliario toma eplerenona, ramipril, bisoprolol, furosemida, empaglifozina , hidroclortiazida y vericiguat dirigido a la insuficiencia cardiaca generada por está patología. Además está anticoagulado con rivaroxabán por una FA paroxística y toma metformina por una diabetes mellitus tipo 2.

A su llegada a Urgencias es valorado por Cardiología, quienes interrogan DAI, objetivando hasta 3 episodios de TV con descargas, no efectiva en una ocasión. Inician manejo con amiodarona y metoprolol iv a pesar de lo cual presenta hasta 5 episodios más de TV, por lo que contactan con UCI, decidiéndose ingreso.

A su llegada a UCI presenta hipotensión severa con PCR por AESP. Se procede a RCP avanzada durante 2 minutos, tras 1 mg de adrenalina e intubación recupera la circulación espontánea en ritmo de marcapasos. Se realiza ecocardiografía evidenciando VI muy dilatado con hipocinesia global y FEVI severamente deprimida <10% (Figura 3). En las pruebas complementarias se observa ECG en ritmo de marcapasos con EV frecuentes (Figura 4). Una Rx torax con cardiomegalia y portador de generador de DAI y en la gasometría arterial una acidosis metabólica (pH 7,32; pCO2: 39, HCO3-20 lactico 6) e hipoxemia con una pO2 85 (FiO2 del paciente de 100%).

El paciente persiste hemodinámicamente inestable y ante situación de shock cardiogénico refractario a dobutamina y vasopresores se decide iniciar soporte circulatorio con ECMO-VA por vía femoro-femoral.

El día 7 de ingreso se le realiza bajo ECMO-VA ablación de área de escara arritmogénica, presentando perforación puntual en ápex de VD con taponamiento cardíaco, que requiere sutura directa en el quirófano.

Tras la ablación, presenta resolución de las TV que no vuelven a aparecer durante la evolución.

Al décimo día de terapia y ante estabilidad hemodinámica se procede a decanulación y 2 días después se extuba sin incidencias.

El paciente es dado de alta a planta de Cardiología donde presenta mejoría progresiva de los signos de ICC. Durante su estancia en planta entra en flutter auricular que no revierte con amiodarona, evidenciándose EV ocasional y alguna salva corta de 4 latidos de TVNS en la telemetría sin repercusión hemodinámica

Se contacta con el Hospital La Fé, que ante mejoría clínica, se decide alta y valoración ambulatoria de inclusión en lista de trasplante.

Un mes más tarde se realiza estudio pre-trasplante y se trasplanta posteriormente sin complicaciones, siendo dado de alta a domicilio.

Discusión

El paciente presenta la evolución completa de miocardiopatía chagásica desde la fase asintomática hasta progresar a una miocardiopatía dilatada con tormenta arrítmica como fase final de la enfermedad.

El paciente presentaba una función ventricular severamente deprimida agravada por la tormenta arrítmica que aunque está última presenta un tratamiento efectivo que es la ablación no se podría haber realizado sin precisar de un soporte circulatorio mecanico.

El soporte circulatorio mecánico temporal demostró ser una opción potencial para mejorar la perfusión de los órganos en pacientes con shock cardiogénico de novo o refractario. Proporcionó una intervención hemodinámica a corto plazo que sirvió como puente al tratamiento y la posterior mejoría del paciente. Lo que permitió dejar al paciente en las condiciones más óptimas para aguantar un trasplante cardiaco como tratamiento definitivo.

En cuanto al trasplante se revisó la bilbiografía que refleja una supervivencia similar en pacientes con patología chagasica a aquel debido a otros tipos de patología como la isquémica (6,9). Una de las preocupaciones fue la probabilidad de reactivación de la enfermedad debido al tratamiento inmunosupresor. Tras una revisión se observo que la reactivación en estos pacientes estaba presente en una minoría de ellos y que el tratamiento indicado en la fase aguda había sido efectivo en estas series de casos (6).

Conclusiones

La incidencia de Chagas está aumentando en nuestro país, es una enfermedad que precisa de una asistencia sanitaria compleja y multidisciplinar que se puede minimizar diagnosticando y tratando la enfermedad en la fase aguda. Como por ejemplo mediante cribados poblacionales. Y una vez la patología se encuentra en una fase avanzada, disponemos de dispositivos de soporte circulatorio que nos dan tiempo de cara a un tratamiento definitivo o a la mejoría del paciente. Además recalcar la opción de trasplante cardiaco en estos pacientes como tratamiento definitivo de la patología.

Anexos

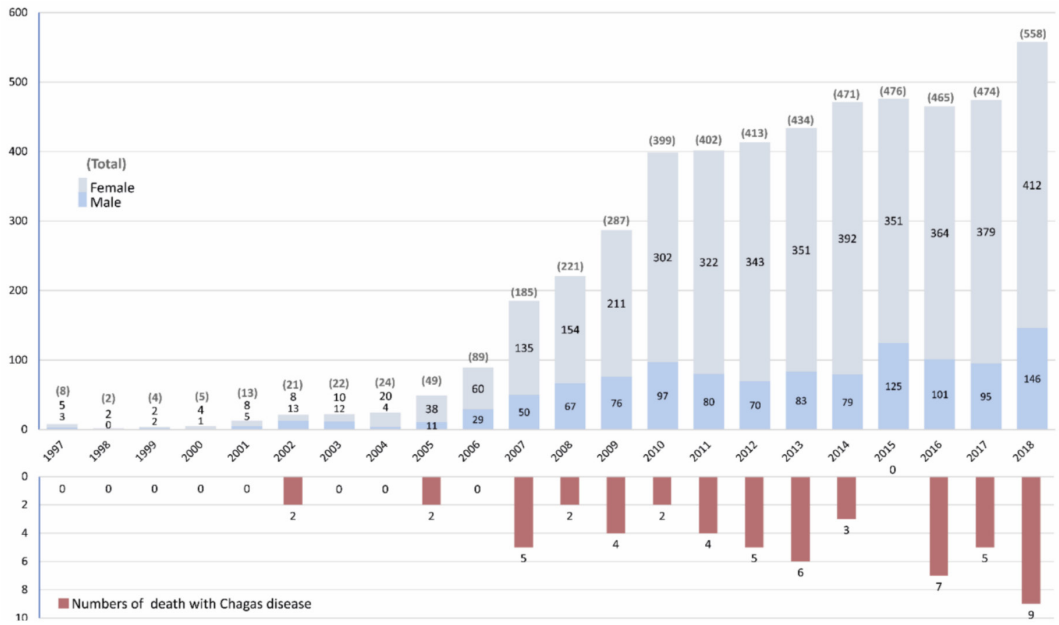

Figura 1. *Número de hospitalizaciones y mortalidad intrahospitalaria por enfermedad de Chagas. (5) Ramos-Rincon JM, Llenas-García J, Pinargote-Celorio H, Sánchez-García V, Wikman-Jorgensen P, Navarro M, Gil-Anguita C, Ramos-Sesma V, Torrus-Tendero D. Chagas Disease-Related Mortality in Spain, 1997 to 2018. Microorganisms. 2021 Sep20;9(9):199*

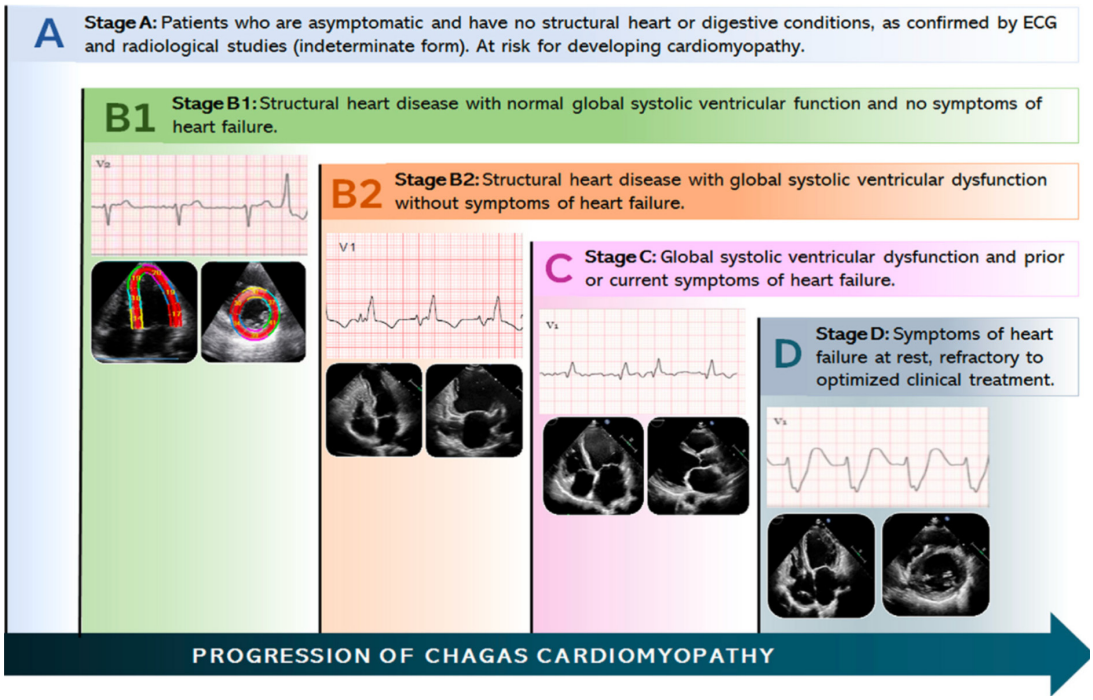

Figura 2. *Progresión de la Cardiomiopatia Chagásica (1) (Nunes MCP, Bern C, Clark EH, Teixeira AL, Molina I. Clinical features of Chagas disease progression and severity. Lancet Reg Health Am. 2024 Sep 13;37:100832.)*

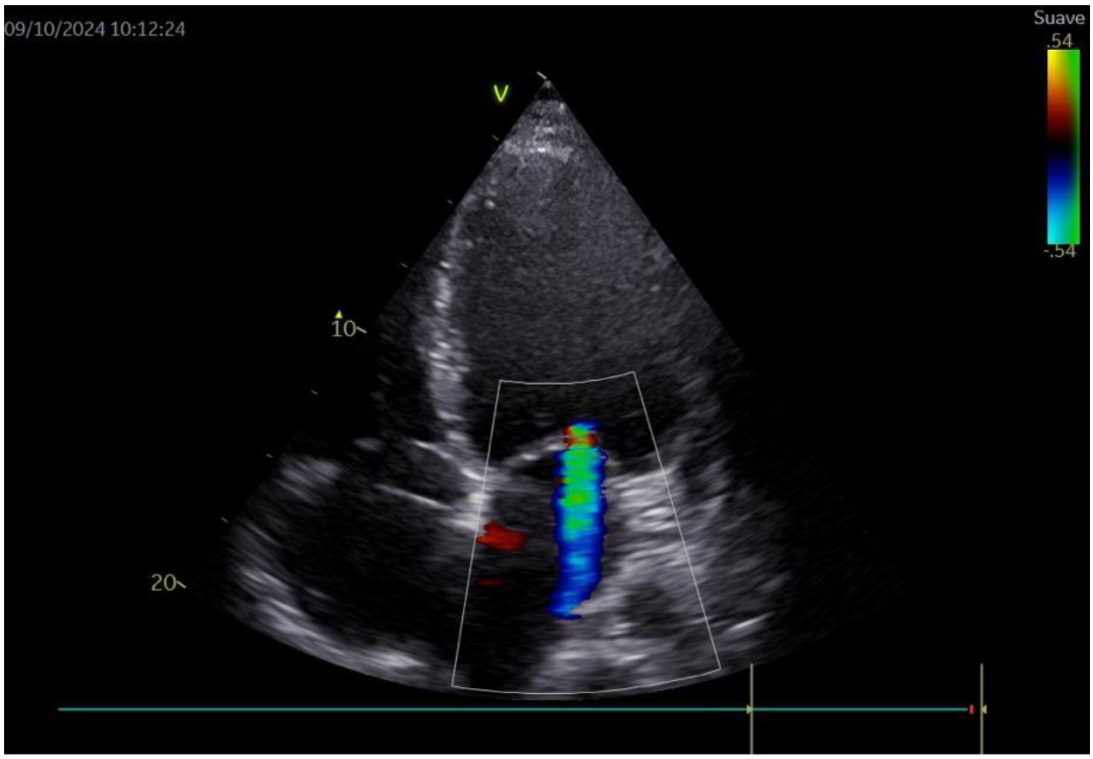

Figura 3. *Ecocardiografía transtorácica donde se aprecia miocardiopatía dilatada con IM funcional.*

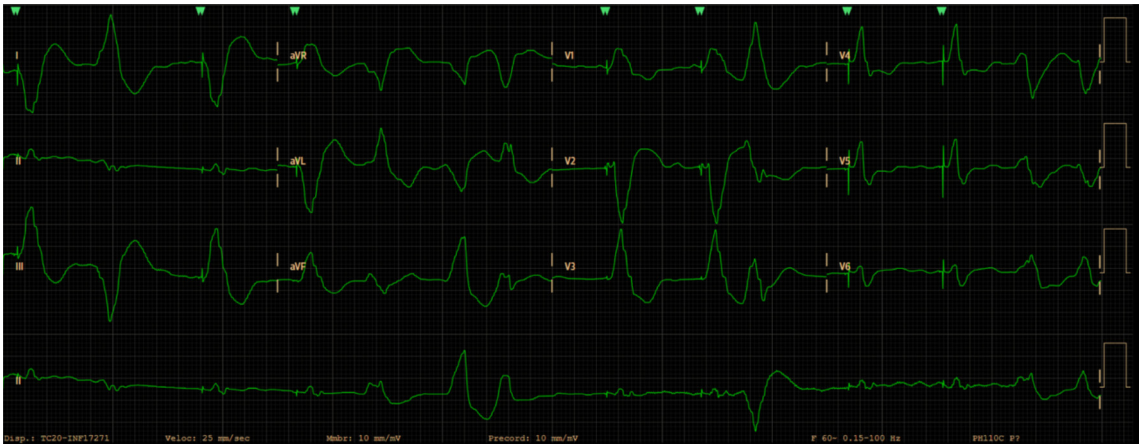

Figura 4. *ECG en ritmo de marcapasos con extrasistolia ventricular frecuente.*

Bibliografía

1. Nunes MCP, Bern C, Clark EH, Teixeira AL, Molina I. Clinical features of Chagas disease progression and severity. Lancet Reg Health Am. 2024 Sep 13;37:100832.

2. Jung C, Bruno RR, Jumean M, Price S, Krychtiuk KA, Ramanathan K, Dankiewicz J, French J, Delmas C, Mendoza AA, Thiele H, Soussi S. Management of cardiogenic shock: state-of-the-art. Intensive Care Med. 2024 Nov;50(11):1814-1829.

3. Le Gall A, Follin A, Cholley B, Mantz J, Aissaoui N, Pirracchio R. Veno-arterial-ECMO in the

intensive care unit: From technical aspects to clinical practice. Anaesth Crit Care Pain Med. 2018 Jun;37(3):259-268.

4. Echavarría NG, Echeverría LE, Stewart M, Gallego C, Saldarriaga C. Chagas Disease: Chronic Chagas Cardiomyopathy. Curr Probl Cardiol. 2021 Mar;46(3):100507. doi: 10.1016/j.cpcardiol.2019.100507. Epub 2019 Dec 1. PMID: 31983471.

5. Ramos-Rincon JM, Llenas-García J, Pinargote-Celorio H, Sánchez-García V, Wikman-Jorgensen P, Navarro M, Gil-Anguita C, Ramos-Sesma V, Torrus-Tendero D. Chagas Disease-Related Mortality in Spain, 1997 to 2018. Microorganisms. 2021 Sep 20;9(9):1991. doi: 10.3390/microorganisms9091991. PMID: 34576886; PMCID: PMC8469044. Chagas en España

6. Moreira, M.d.C.V.; Renan Cunha-Melo, J. Chagas Disease Infection Reactivation after Heart Transplant. Trop. Med. Infect. Dis. 2020, 5, 106. https://doi.org/10.3390/tropicalmed5030106

7. Salazar LA, Schreuder CM, Eslava JA, Murcia AS, Forero MJ, Orozco-Levi MA, Echeverría LE, Figueredo AI. Extracorporeal Membrane Oxygenation in Dengue, Malaria, and Acute Chagas Disease. ASAIO J. 2017 Nov/Dec;63(6):e71-e76. doi: 10.1097/MAT.0000000000000474. PMID: 27922884.

8. Echeverría LE, Figueredo A, Rodriguez MJ, Salazar L, Pizarro C, Morillo CA, Rojas LZ, Gómez-Ochoa SA, Castillo VR. Survival after heart transplantation for Chagas cardiomyopathy using a conventional protocol: A 10-year experience in a single center. Transpl Infect Dis. 2021 Aug;23(4):e13549. doi: 10.1111/tid.13549. Epub 2021 Jun 1. PMID: 33345420.

9. Swett, M.C., Rayes, D.L., Campos, S.V. et al. Chagas Disease: Epidemiology, Diagnosis, and Treatment. Curr Cardiol Rep 26, 1105–1112 (2024). https://doi.org/10.1007/s11886-024-02113-7

10. Benck, L., Kransdorf, E. & Patel, J. Diagnosis and Management of Chagas Cardiomyopathy in the United States. Curr Cardiol Rep 20, 131 (2018). https://doi.org/10.1007/s11886-018-1077-5

SÍNDROME DE KOUNIS

Valero noguera, Carlos Pascual. Centurión Inda, Ernesto Raúl. Brugaletta Matheus, Dorimar Cristina.

El síndrome de Kounis (SK) se basa en una reacción de hipersensibilidad que desencadena en un vasoespasmo coronario, una complicación de lesión aterosclerótica o en una trombosis del stent. Esta entidad fue descrita por primera vez por Kounis y Zavras en 1991 como un síndrome de angina alérgica.

La patogénesis del SK implica la liberación de mediadores inflamatorios como histamina, triptasa, quimasa, y productos del ácido araquidónico, entre otros, durante la activación de los mastocitos. Estos mediadores también están presentes en eventos coronarios agudos de etiología no alérgica, lo que sugiere un mecanismo común subyacente.

Este síndrome se clasifica en tres tipos principales, en función de la existencia de enfermedad coronaria preexistente:

Tipo I: Se presenta en pacientes sin enfermedad coronaria preexistente. La reacción alérgica induce un espasmo coronario que provoca cambios electrocardiográficos secundarios a la isquemia.

Tipo II: Incluye a pacientes con enfermedad ateromatosa coronaria preexistente, ya sea previamente asintomática o sintomática. En estos pacientes, las reacciones de hipersensibilidad agudas pueden causar erosión o ruptura de la placa, culminando en un infarto agudo de miocardio.

Tipo III: Este tipo se ha definido más recientemente y se observa en pacientes con enfermedad coronaria preexistente y trombosis de stent liberador de fármacos. La trombosis del stent estaría infiltrada por eosinófilos y/o mastocitos, sugiriendo así una reacción alérgica como desencadenante.

En cuanto a los desencadenantes, destacan los fármacos, con un 38,32% (representando los antibióticos el 42,68% dentro de este grupo. También destacan los AINEs, medios de contraste, entre otros). En segundo lugar, las picaduras de insectos representan el 26,17%, resaltando picaduras de abejas y avispas. Por último, resaltar otros factores relacionados como pueden ser los alimentos y factores ambientales. (1,2)

El manejo varía según la presentación clínica, con un enfoque inicial en la estabilización de la reacción alérgica y control del compromiso cardiovascular. Las estrategias de manejo incluyen(3,4): en primer lugar, control de la reacción alérgica, con la administración de antihistamínicos y corticosteroides es fundamental para controlar la reacción alérgica. En casos severos, se puede considerar el uso de adrenalina, aunque con precaución debido al riesgo de exacerbación del espasmo coronario. En segundo lugar, el manejo del síndrome coronario agudo, que dependiendo del tipo de Kounis, se podrán utilizar nitratos y bloqueadores de los canales de calcio para aliviar el espasmo coronario. En pacientes con

enfermedad aterosclerótica preexistente, la revascularización miocárdica y la terapia antiplaquetaria dual son esenciales. En tercer lugar, evitar el uso de betabloqueantes, ya que sstos medicamentos pueden exacerbar el espasmo coronario inducido por la reacción alérgica y deben evitarse en estos pacientes.

El pronóstico del SK varía según la gravedad de la presentación clínica y la rapidez del manejo de este. Según un análisis nacional de pacientes hospitalizados en los Estados Unidos, la prevalencia de SKentre aquellos hospitalizados por reacciones alérgicas/hipersensibilidad/anafilácticas es del 1.1%. Estos pacientes tienen una tasa de mortalidad intrahospitalaria del 7.0%, significativamente mayor en comparación con aquellos sin SK (0.4%)(5).

Un estudio sistemático que incluyó 214 pacientes con SK reportó una tasa de mortalidad del 7.47%, con la mayoría de los pacientes (86.92%) teniendo un resultado favorable después del manejo adecuado. Este estudio también destacó que los pacientes con SK suelen ser predominantemente hombres (69.63%) con una edad media de 54.4 años(1).

Caso clínico

Paciente: varón de 50 años, de nacionalidad finlandesa, sin antecedentes de reacciones adversas a fármacos, Sin patología medicas de interés ni factores de riesgo cardiovascular conocidos, niega tratamiento crónico.

Motivo de consulta: por Bursitis en hombro comienza tratamiento con Paracetamol 1 gramo cada 8 horas y presento al 3º día a los 10 minutos de la última dosis cuadro de mareos, con sudoración profusa, eritema y prurito cutáneo generalizado, Angioedema Facial (de predominio labial), disnea y sincope en domicilio. Niega presencia de cofactores asociados (otros fármacos, consumo de alcohol, alimentos, ejercicio y/o esfuerzo físico, factores físicos).

Atendido en Centro de Salud, con la siguiente exploración física: regular estado general, consciente y orientado; afebril, con tensión arterial 120/65 mmHg, frecuencia cardiaca 79 latidos por minuto, frecuencia respiratoria en 19 respiraciones por minutos y Saturación de oxígeno al 98% con aire ambiente; facies con angioedema facial de predomino labial; piel con eritema generalizado e hiperhidrosis; sin edema de úvula; auscultación cardiaca rítmica sin soplos y pulmonar con murmullo vesicular conservado sin otros ruidos sobreañadidos.

Se le administra adrenalina 1mg IM e hidrocortisona 200 mg IM. También se realiza ECG, en el que destaca una elevación del ST en DII, DIII, aVF, V3-V6 y depresión del ST en DI, aVL y V2, sugestivo de SCACEST (Figura 1). Por esto se administra AAS 300 mg y se deriva a urgencias hospitalarias en SAMU.

Se traslada al paciente en SAMU, y durante el trayecto se repite el ECG en dos ocasiones, mostrando en la primera de ellas menor elevación del segmento ST en las mismas derivaciones, y en la segunda normalización del ST. Se comenta caso con hemodinamia de Alicante, que consideran el probable diagnóstico de SK por lo que recomiendan seriar troponinas en Hospital de Torrevieja. Durante el traslado, también se administra 80 mg de Urbason, una ampolla de polaramine, perfusion de adrenalina (3 ampollas en 250 ml de fisio a 10ml/h) y nebulización con adrenalina (3 ampollas).

A su llevada al servicio de urgencias del Hospital Universitario de Torrevieja se realiza nuevo ECG, con ritmo sinusal a 84lpm, sin alteraciones agudas de repolarización ni del ST (Figura 2). Se solicita

analítica sanguínea, con marcadores clave que nos pueden ayudar al diagnóstico como son la Triptasa sérica, Anticuerpos IgE, CK y biomarcadores isquemia, con resultado de Troponina T Ultrasensible: 0,015 ng/mL, con una segunda determinación de 0,019 ng/mL, y la tercera en 0,015 ng/mL. Triptasa en 9,3 ng/ml, con segunda determinación en 7,5 ng/mL y tercera en 6,8 ng/mL. Complemento C3 132 mg/dL. Complemento C4 26.6 mg/Dl, CK e IgE hemolizadas. proBNP 115 pg/mL. Proteína C Reactiva 0.47 mg/dL. Fibrinogeno derivado 257 mg/dL. Hemograma con Hemoglobina 17.4 g/dL, Leucocitos 17.81 $x10^3/\mu L$ y Neutrófilos 11.9 $x10^3/\mu L$

El paciente se encuentra estable y asintomático, con resolución del eritema pruriginoso y del angioedema completando el estudio con pruebas de imagen, realizando Ecocardiograma, que destaca función sistólica del VI normal, sin alteraciones segmentarias con una FEVI del 60% (Simpson biplano), con disfunción Diastólica grado II con PCWP 16 mmHg, y sin valvulopatías significativas. También se realiza coronariografía, sin lesiones significativas (Figura 3).

Tras completar estudio, se concluyo que estamos ante un síndrome de Kounis tipo I (vasoespasmo coronario inducido por reacción anafiláctica con una Anafilaxia Grave Inducida por Paracetamol.

Tras importante mejora clínica del paciente, que se encuentra asintomático, se decide alta a domicilio con Prednisona 30 mg/día y antihistamínico (clorfeniramina) por 3 días. También se indica la restricción de AINEs y paracetamol hasta realización de pruebas de alergia en su país, donde deberá acudir a control por Alergología y Cardiología.

Discusión

El presente caso es consistente con un Síndrome de Kounis tipo I, donde una reacción anafiláctica desencadenó una alteración transitoria en la perfusión coronaria sin evidencia de obstrucción arterial.

El diagnóstico de SK es infrecuente y supone un reto, ya que puede simular un infarto agudo de miocardio. En este paciente, la sospecha se basó principalmente la historia clínica, con inicio de síntomas asociados a cuadro alérgico tras la toma de fármacos, con clara relación temporal y causal. En segundo lugar, por las alteraciones dinámicas en el ECG: elevación transitoria del ST con posterior normalización. En tercer lugar, con la analítica y valores de daño cardiaco, con Troponinas levemente elevadas y en descenso. Y por último con pruebas de imagen, con una coronariografía sin lesiones obstructivas significativas y un ecocardiograma anodino.

Cabe resaltar que se realizó extracción de Triptasa sérica donde se objetiva curva con descenso progresivo en sus niveles, con el inconveniente que la primera extracción se realizó a las 12 horas de su ingreso en urgencias y no a su llegada tras instaurar tratamiento con control a las 2 horas como se describe en las guías clínicas en el diagnóstico de anafilaxia.

El manejo se basó principalmente en la estabilización de la reacción anafiláctica con adrenalina, corticoesteroides y antihistamínicos, y completando el estudio con seriación de troponinas, que, mostrando delta negativo, junto con la normalización del ECG presentan un valor predictivo negativo extremadamente alto (cercano al 100%) para descartar el infarto agudo de miocardio(6–8).

En nuestro caso el paciente se encontraba de vacaciones en el área, por lo que, tras cumplimentar periodo de observación clínica, mantenerse estable sin aparición de una reacción anafiláctica bifásica, descartar datos de alarma y evolución favorable, con la normalización de biomarcadores cardiovasculares, se

confirmó la reversibilidad del cuadro, decidiendo así el alta hospitalaria, para completar el resto de los estudios en su país de origen.

En vista que la clínica se debe a una reacción de hipersensibilidad inducida por fármacos, se resaltó la importancia de evitar la administración de Antinflamatorios No Esteroideos (AINEs) hasta la realización de las pruebas pertinentes.

En cuanto a la etiología de esta entidad, se ha visto que puede ser multifactorial, entre una de las principales causas se encuentra la Alergia a Medicamentos, se publicó un análisis retrospectivo sobre 403 casos individuales que habían presentado el SK, de los cuales 121 estaban asociados a la toma de analgésicos, no mencionando el paracetamol como un desencadenante significativo(9).

A pesar de que el pesar de que el paracetamol es un medicamento ampliamente usado en la clínica habitual solo existe documentados 2 casos de Síndrome de Kounis por Paracetamol(10,11).

Conclusiones

El SK debe ser considerado en pacientes que presentan síntomas cardiovasculares tras una reacción anafiláctica, especialmente en aquellos sin antecedentes de enfermedad coronaria. Un diagnóstico preciso y un tratamiento oportuno son fundamentales para evitar complicaciones graves. La evaluación cardiológica y alérgica posterior es clave para definir la conducta a largo plazo.

Anexos

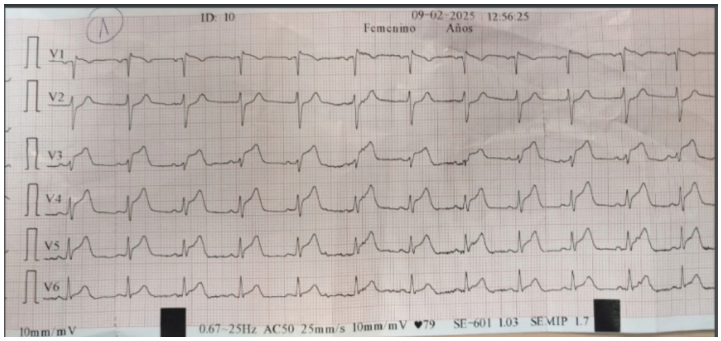

Figura 1. *ECG: Elevación del ST en DII, DIII, aVF, V3-V6 y depresión del ST en DI, aVL y V2, sugestivo de SCACEST.*

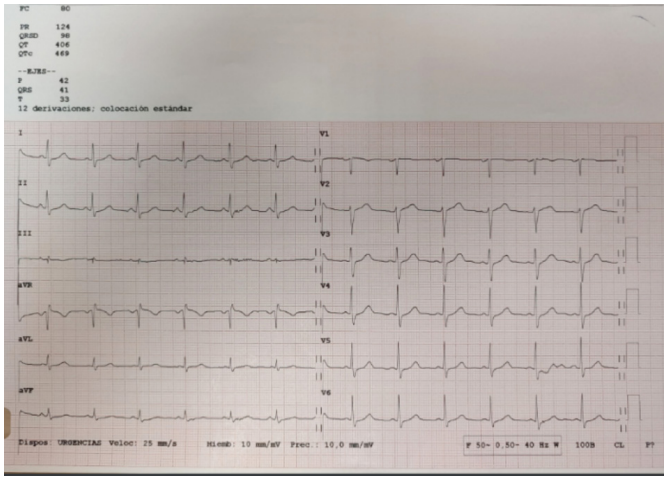

Figura 2. *ECG: Normalización del ECG*

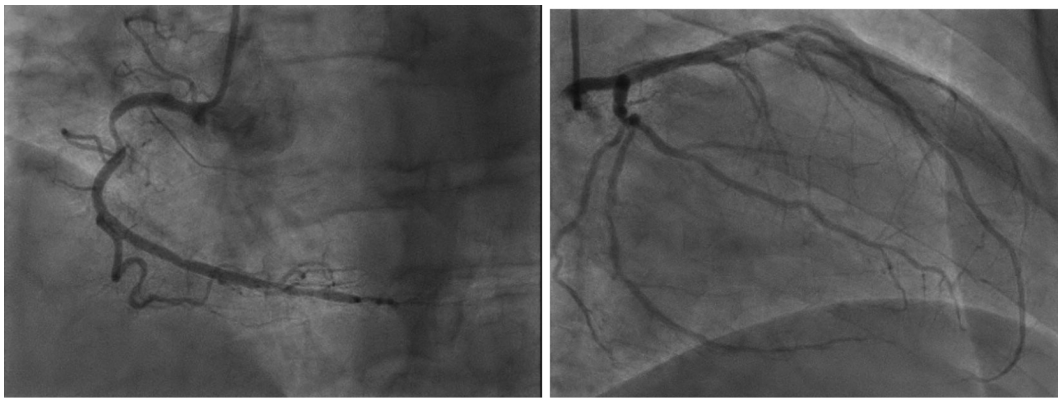

Figura 3. *Coronariografía sin lesiones significativas*

Bibliografía

1. Cahuapaza-Gutierrez NL, Calderon-Hernandez CC, Chambergo-Michilot D, De Arruda-Chaves E, Zamora A, Runzer-Colmenares FM. Clinical characteristics, management, diagnostic findings, and various etiologies of patients with Kounis syndrome. A systematic review. International Journal of Cardiology. enero de 2025;418:132606.

2. Abdelghany M, Subedi R, Shah S, Kozman H. Kounis syndrome: A review article on epidemiology, diagnostic findings, management and complications of allergic acute coronary syndrome. Int J Cardiol. 1 de abril de 2017;232:1-4.

3. Kounis NG. Coronary hypersensitivity disorder: the Kounis syndrome. Clin Ther. mayo de 2013;35(5):563-71.

4. Benchea LC, Anghel L, Scripcariu DV, Diaconu A, Zanfirescu RL, Lucaci LV, et al. Kounis Syndrome in Clinical Practice: Insights from Clinical Case Series and Mechanistic Pathways. J Clin Med. 24 de enero de 2025;14(3):768.

5. Desai R, Parekh T, Patel U, Fong HK, Samani S, Patel C, et al. Epidemiology of acute coronary syndrome co-existent with allergic/hypersensitivity/anaphylactic reactions (Kounis syndrome) in the United States: A nationwide inpatient analysis. Int J Cardiol. 1 de octubre de 2019;292:35-8.

6. Storrow AB, Nowak RM, Diercks DB, Singer AJ, Wu AHB, Kulstad E, et al. Absolute and relative changes (delta) in troponin I for early diagnosis of myocardial infarction: Results of a prospective multicenter trial. Clin Biochem. marzo de 2015;48(4-5):260-7.

7. Writing Committee, Kontos MC, de Lemos JA, Deitelzweig SB, Diercks DB, Gore MO, et al. 2022 ACC Expert Consensus Decision Pathway on the Evaluation and Disposition of Acute Chest Pain in the Emergency Department: A Report of the American College of Cardiology Solution Set Oversight Committee. J Am Coll Cardiol. 15 de noviembre de 2022;80(20):1925-60.

8. Sandoval Y, Smith SW, Thordsen SE, Bruen CA, Carlson MD, Dodd KW, et al. Diagnostic Performance of High Sensitivity Compared with Contemporary Cardiac Troponin I for the Diagnosis of Acute Myocardial Infarction. Clin Chem. octubre de 2017;63(10):1594-604.

9. Orion K, Mack J, Kullak-Ublick GA, Weiler S. Kounis syndrome: A retrospective analysis of individual case safety reports from the international WHO database in pharmacovigilance. Int J Clin Pharmacol Ther. mayo de 2019;57(5):240-8.

10. Vu VH, Nguyen KD, Nguyen CD, Truong BQ. A Case of Kounis Syndrome Presenting as Coronary Artery Spasm Associated with Acetaminophen Infusion. Am J Case Rep. 22 de noviembre de 2021;22:e934190.

11. Terzioğlu K, Ediger D, Öztürk RT, Durmuş E, Alışır MF. Kounis syndrome not induced but prevented by the implantation of a drug-eluting stent: a case report. Anatol J Cardiol. mayo de 2017;17(5):412-3.

SÍNDROME PLATIPNEA-ORTODESOXIA, UN ENEMIGO SILENCIOSO

Yago Riquelme, Carlos. Martínez López, Daniel. Pérez Berbel, Patricio. Ruiz Nodar, Juan Miguel. Medina García, Olga

Introducción

El síndrome platipnea-ortodesoxia (SPO) es una entidad clínica muy infrecuente y de diagnóstico complejo, caracterizada por la disnea de carácter posicional con el torso erguido acompañado de desaturación arterial marcada (descenso de presión arterial de O2 >4 mmHg o descenso de >5% de saturación de O2), que mejoran con el decúbito. Se identifica en pacientes que presentan shunt derecha-izquierda intracardíaco (p.e. foramen oval permeable o comunicación interauricular) o extracardíaco (p.e. malformación arterio-venosa), siendo más frecuente lo primero. La prevalencia es desconocida en la población general dado lo infrecuente e infradiagnosticado de la patología.

Estos pacientes suelen presentar un elemento anatómico o funcional secundario que provoca un aumento de la presión en la aurícula derecha, que redirige el flujo sanguíneo hacia la aurícula izquierda o que altera la geometría del septo interauricular en posición erguida para favorecer el paso de sangre desoxigenada a la circulación izquierda. El tratamiento de esta entidad es la corrección de la causa desencadenante del shunt, ya se intracardíaco o extracardíaco, en caso de ser factible y técnicamente practicable.

Este caso clínico ilustra el diagnóstico de SPO causado por un FOP en el seno de un estudio de disnea durante una ergoespirometría.

Caso clínico

1º INGRESO

Varón de 79 años HTA, exfumador con consumo acumulado de 15 años-paquete. Antecedentes de síndrome coronario crónico con arterias coronarias con aneurismas tanto en arteria coronaria izquierda como en la derecha, sin lesiones significativas de gran vaso. Presentaba disfunción microvascular demostrada por test de fisiología coronaria, lo que se traduce en un aumento de las resistencias de la microvasculatura coronaria, la cual genera isquemia de pequeño vaso y angina. Se encontraba bajo tratamiento con múltiples fármacos antianginosos: ranozalina, dinitrato de isosorbide, ivabradina, amlodipino, rescates de nitroglicerina sublingual; además de hipolipemiantes: rosuvastatina y ezetimibe.

A nivel ecocardiográfico no presentaba ningún tipo de cardiopatía estructural reseñable, con función biventricular preservada sin alteraciones valvulares. El paciente había sido valorado con numerosas pruebas de detección de isquemia para valorar respuesta al tratamiento antianginoso y capacidad funcional, ya fuera ecocardiografías de esfuerzo o ergometrías. No obstante, en octubre de 2024, debuta con clínica de disnea de esfuerzo asociado a su angina estable, sin mejoría con diversas líneas de tratamiento antian-

ginoso, que se acentuaba caminando distancias cada vez más cortas, estando de pie de forma prolongada y mejoraba claramente con decúbito.

Se decide realizar una ergoespirometría con control ecocardiográfico en un cicloergómetro para poder valorar nuevamente síntomas, capacidad funcional y de esfuerzo, posibles cambios eléctricos con el esfuerzo, alteraciones ecocardiográficas con esfuerzo y parámetros ventilarios como el consumo pico de O2. Se comenzó el examen con una ecocardiografía basal en decúbito lateral como es la práctica habitual. No obstante, al pasar el paciente del decúbito a la sedestación y ejercicio con posición erecta, presentó episodio de desaturación progresiva de 95% basal sin O2 a 74%, con respuesta tensional normal sin alteraciones en ECG ni ECOCardiograma realizado durante pico de ejercicio máximo. A nivel exploratorio presentaba cianosis periférica, taquipnea sin trabajo respiratorio, sin ruidos respiratorios ni claros soplos a en la auscultación. Tampoco presentaba ningún signo de IC ni sobrecarga hídrica.

No obstante, dada la desaturación tan marcada en un paciente sin neumopatía ni cardiopatía estructural, se decidió realizar un estudio de suero agitado para descartar shunt D-I. Esta prueba valora de forma visual la existencia de paso de burbujas entre cavidades derechas e izquierda mediante suero salino previamente agitado en un sistema de tres luces, inyectado a través de alguna vena braquial o antebraquial. La prueba fue positiva precoz con paso de gran cantidad de burbujas de cavidades derechas a izquierdas, traduciendo la existencia de shunt intracardíaco D-I, siendo lo más frecuente una comunicación interauricular (CIA) o un FOP. No obstante, la calidad del estudio no permitía evidenciar claros defectos anatómicos responsables del resultado de la prueba.

Se realizó una ecocardiografía transesofágica donde se pudo ver paso intermitente de flujo al realizar Valsalva desde la aurícula derecha a la aurícula izquierda compatible con un FOP con shunt D-I que justifica la desaturación marcada. En este caso en concreto, se teoriza que la raíz de aorta del paciente que se encontraba ligeramente dilatada, al anteriorizarse en posición erguida respecto a una posición más posterior en decúbito, comprimía la aurícula derecha (AD), aumentando así la presión en dicha cavidad y favoreciendo el paso de sangre desoxigenada a la aurícula izquierda (AI)(Figura 1).

Se decidió realizar el cierre de FOP mediante abordaje percutáneo con un dispositivo Amplatzer de 18 mm por vía venosa femoral. El paciente pudo ser dado de alta al día siguiente con mejoría absoluta de la desaturación y la disnea posicional y con el esfuerzo durante la movilización en planta de hospitalización. (Figura 2).

2º INGRESO

No obstante, cuatro meses después, el paciente consulta en Urgencias por desaturación progresiva de varios días de evolución objetivada en domicilio con pulsioxímetro, exacerbada con la posición erguida. Tras su alta, relata una mejoría inmediata de clase funcional y calidad de vida, que se vio drásticamente mermada hace aproximadamente una semana, con disnea de mínimos esfuerzos, que mejoraba marcadamente con el decúbito, requiriendo encamamiento e inmovilización casi total. El estudio en Urgencias no mostraba alteraciones analíticas, siendo el proBNP, dímero-D, función renal, troponinas, iones y hemograma normales. Sin embargo, dados los antecedentes del paciente, se cursó un TAC de tórax para descartar TEP y valorar el posicionamiento del dispositivo Amplatzer implantado recientemente.

En el TAC, se halló una migración del dispositivo desde el septo interauricular hasta aorta abdominal, en la bifurcación de las arterias ilíacas comunes (Figura 3). No se evidenciaron defectos de replección en arterias pulmonares compatibles con TEP. Se decidió ingreso del paciente para retirada del dispositivo de las arterias ilíacas.

El proceso de extracción se realizó a través de la arteria femoral común mediante un lazo metálico endovascular (Figura 4), de forma que se atrapó el dispositivo sin incidencias periprocedimiento. Se

reimplantó un dispositivo de tamaño mayor (25 mm) a los pocos días, lo que supuso nuevamente una mejoría franca de la disnea, de las cifras de saturación de oxígeno y de la clase funcional del paciente. Se realizó un control con TAC Cardíaco post-procedimiento para valorar normposición del dispositivo al alta (Figura 5).

Discusión

El síndrome platipnea-ortodesoxia (SPO) es una entidad muy rara, con una prevalencia exacta no conocida puesto que está muy infradiagnosticada. En estudios de poblaciones concretas como pacientes con FOP, que es la causa más frecuente de SPO, se estima entorno a un 2.5%[1]. En este caso clínico se muestra un caso de SPO por FOP donde el elemento que favorece el paso de sangre desoxigenada de la AD a la AI y por tanto el shunt D-I y la desaturación marcada de carácter posicional era una raíz de aorta dilatada. Esta relación entre SPO-FOP y raíz de aorta dilatada ya se había descrito en la literatura en artículos como el de Othman F. et al[2]. Se han descrito otros desencadenantes anatómicos como insuficiencia tricuspídea grave o una red de Chiari prominente que favorecen el paso de sangre de AD a AI en pacientes con FOP[3].

En este tipo de pacientes, la raíz de aorta que se encuentra adyacente a la AD, cuando se desplaza a una posición anterior (como sucede al erguir el cuerpo desde una posición de decúbito supino), comprime las paredes de la AD y aumenta la presión intracavitaria. Normalmente, puesto que la circulación derecha es un circuito de bajas presiones, si el septo interauricular (SIA) está íntregro, simplemente existe una adaptación mecánica de la AD a dicha compresión. No obstante, cuando existe un FOP, dicho aumento de presiones suele traducirse en un paso de sangre entre la circulación derecha e izquierda.

Cabe destacar que el FOP no es realmente una verdadera deficiencia del tejido septal auricular (como en una comunicación interauricular), sino un espacio potencial que supone de la separación del septum primum y septum secundum, el cual permite el paso de sangre oxigenada de la circulación derecha a la izquierda sorteando los pulmones no funcionantes en la vida fetal. Generalmente, se cierra en el nacimiento al aumentar la presión de la AI, pero en el 20-25% de la población permanece abierto[4]. El hecho de que el foramen oval se mantenga permeable, permite que bajo ciertas condiciones como maniobras de Valsalva o aumentos de presión en la AD por factores anatómicos, exista paso intermitente de sangre desoxigenada a la circulación sistémica.

El cierre percutáneo de FOP con dispositivo Amplatzer tiene una tasa de éxito del 99.8%[5] y la tasa de embolización del dispositivo oscila entre el 0.1 y 0.4%, convirtiendo en el caso de este paciente en algo excepcional.

Conclusiones

El SPO es una entidad rara e infradiagnosticada asociada a patologías causantes de shunt D-I como el FOP, que puede generar un deterioro marcado a la calidad de vida y clase functional en los pacientes. Se require de un alto grado de sospecha para diagnosticarlo, pero es potencialmente corrigible en caso de identificar el factor causante. En el caso del FOP, el cierre con dipositivo Amplatzer es seguro, eficaz y con baja tasa de complicaciones.

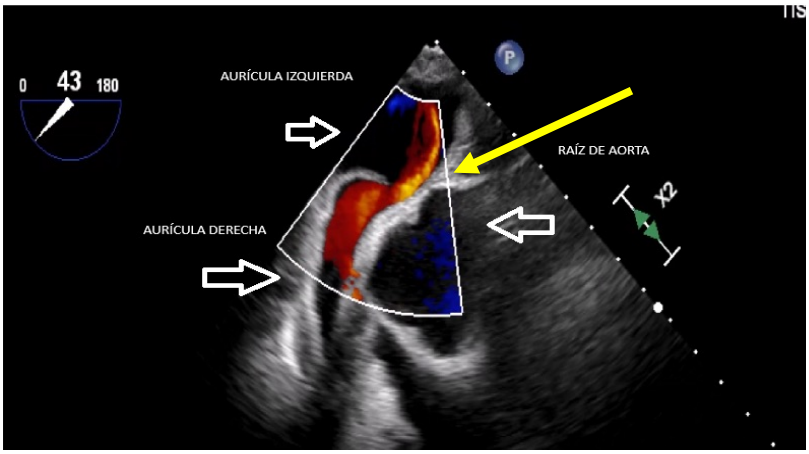

Figura 1. *Foramen oval permeable (FOP) señalado en amarillo con paso de flujo desde aurícula derecha (AD) a aurícula izquierda (AI). Marcado con una P en la parte superior de la imagen, representa "posterior". Obsérvese la raíz de aorta comprimiendo la AD y deformándola, redirigiendo el flujo (en rojo) hacia la AI.*

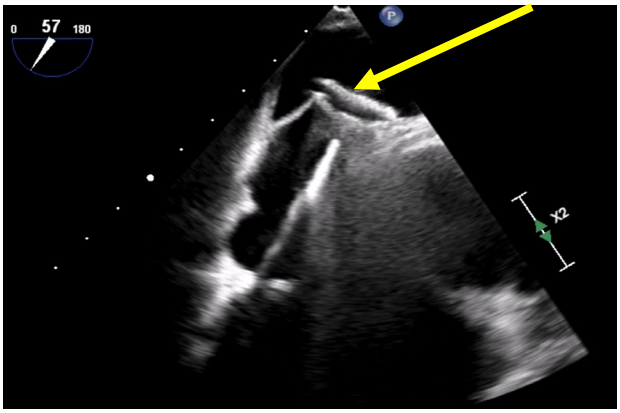

Figura 2. *Dispositivo Amplatzer (señalado en amarillo) con sus dos discos posicionados en el septo interauricular (SIA) señalado en amarillo, entre la AD (cavidad anterior) y la AI (cavidad posterior). Marcado con una P en la parte superior de la imagen, representa "posterior".*

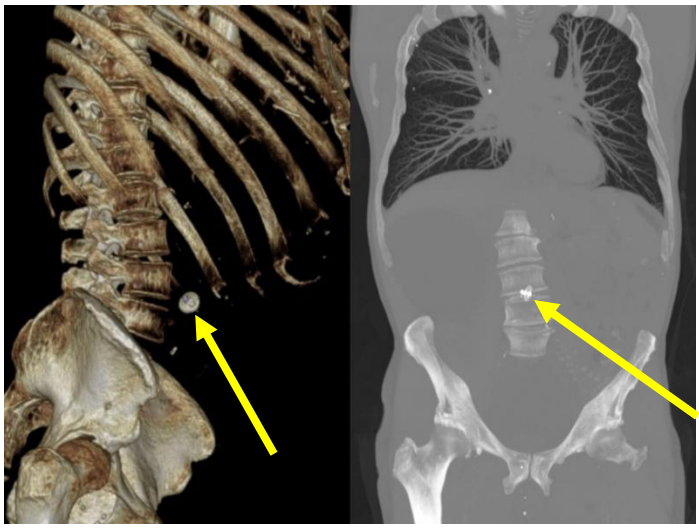

Figura 3. *Visualización del dispositivo Amplatzer (señalado en amarillo) embolizado a aorta abdominal, a la altura de la bifurcación de las ilíacas. A la izquierda representado en 3D y a la derecha en 2D.*

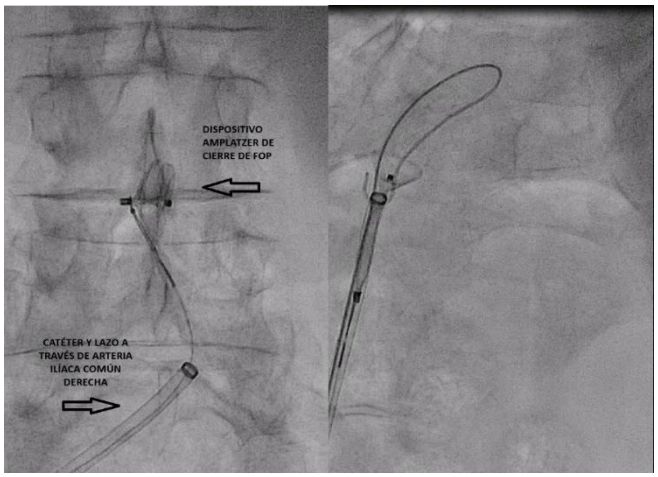

Figura 4. *Visión en radioscopia del dispositivo Amplatzer siendo recaptado por vía femoral derecha.*

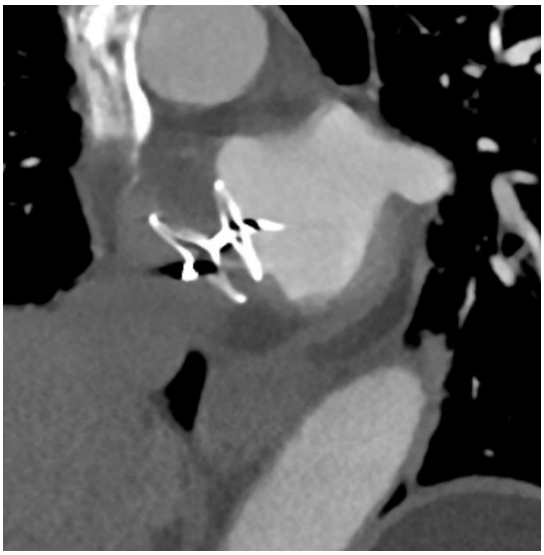

Figura 5. *Visión de TC de Amplatzer (amarillo), que separa AD (rojo) de AI (verde).*

Bibliografía

1. Blanche C, Noble S, Roffi M, et al. Platypnea-Orthodeoxia Syndrome in the Elderly Treated by Percutaneous Patent Foramen Ovale Closure: A Case Series and Literature Review. Eur J Intern Med. 2013;24(8):813-817

2. Othman F, Bailey B, Collins N, Lau E, Tanous D, Rao K, et al. Platypnea-orthodeoxia syndrome in the setting of patent foramen ovale without pulmonary hypertension or major lung disease. *J Am Heart Assoc*. 2022;11(15).

3. Fuertes Kenneally L, Siles Rubio A, Molina Mollá R, Sánchez Pérez JM. A case report of a triad causing platypnoea–orthodeoxia syndrome. *Eur Heart J Case Rep*. 2021;5(7).

4. Lombardi M, Del Buono M, Princi G, et al. Platypnoea–orthodeoxia syndrome as an uncommon cause of dyspnoea: a literature review. *Intern Med J*. 2022(52):921-925

5. Abrahamyan L, Barker M, Dharma C, et al. Real World Long-Term Outcomes Among Adults Undergoing Transcatheter Patent Foramen Closure With Amplatzer PFO Occluder. Int J Cardiol. 2023;371:109-115

DERMATOLOGÍA

MANIFESTACIONES CUTÁNEAS ASOCIADAS AL CONSUMO DE COCAÍNA

Sierra Yuste, Miriam Lucía. Valldecabres Pérez, Inmaculada. Belso Candela, Ana Reyes.

La cocaína es una sustancia, obtenida del arbusto Erythroxylum coca, estimulante del sistema nervioso central que aumenta el nivel de dopamina en la hendidura sináptica y disminuye la reabsorción de noradrenalina y serotonina produciendo vasoconstricción y anestesia local. Su consumo en España se sitúa alrededor del 3,5%, principalmente en personas entre 15 – 65 años.[1,2,3]

Los mecanismos fisiopatológicos por los que la cocaína produce el daño son:

- Vasoconstricción y necrosis: La estimulación del sistema nervioso parasimpático produce un efecto sobre los vasos sanguíneos. Se libera endotelina 1 y se inhibe la producción de óxido nítrico por lo que el efecto vasodilatador desaparece favoreciendo la vasoconstricción. Además, con estos cambios se induce un daño endotelial que favorece el estado protrombótico produciendo agregación plaquetaria. Todos los mecanismos anteriormente descritos, producen una disminución del flujo sanguíneo que genera una isquemia a nivel de grandes (infarto de miocardio, accidente cerebrovascular) y de pequeños vasos (necrosis de la mucosa e incluso de estructuras más profundas como cartílago o hueso).[1,4]

- Traumatismo directo por el contacto de los cristales de cocaína contra la mucosa.[1,3]

- Vasculitis mediada por la producción de anticuerpos. Es característica la producción de ANCA (normalmente pANCA), antifosfolípidos o más específicamente anticuerpos contra la elastasa de neutrófilos humanos (antiHNE). Estos pacientes pueden presentar doble positividad muy frecuentemente.[1,3]

- - Activación del sistema inmune frente a bacterias que colonizan la mucosa como Staphylococo aureus.[1,3]

- Y otros mecanismos como el estado protrombótico o la regulación de la expresión de genes relacionados con la proliferación celular, apoptosis, estrés oxidativo o el daño del ADN.[1,3]

La cocaína puede estar adulterada con levamisol que es una sustancia inmunomoduladora que antiguamente se utilizaba como quimioterático en el cáncer de colon y mama o en enfermedades autoinmunes como la artritis reumatoide[3,5]. Esta sustancia produce un aumento de la función de las células T y de los macrófagos estimulando la producción de citocinas. También actúa como reguladora de la quimiotaxis de los neutrófilos que al activarse exponen sus proteínas al exterior produciendo autoantígenos. Además, activa las vías intracelulares de NOX, AKT y RAF-MEK-ERK y favorece la síntesis del complemento C5b-9 que es el principal implicado de la formación de coágulos. Por tanto, el consumo de esta sustancia puede producir clínica similar a la microangiopatía trombótica.[1,3] A parte de todo lo comentado anteriormente, el levamisol actúa como antagonista nicotínico y aumenta la liberación de glutamato. Todo ello, conlleva a la perpetuación del estado proinflamatorio que perpetúa la producción de anticuerpos y la activación de los neutrófilos.

En la figura 1 se explican los principales cuadros clínicos cutáneos que presentan los consumidores de cocaína. Según el mecanismo fisiopatológico se clasifican en cuadros isquémicos, inmunomediados y neutrofílicos.

Las lesiones destructivas de la línea media (CIMDL), dentro de la clasificación de los cuadros isquémicos, son una patología frecuente entre los consumidores de cocaína. Se deben cumplir dos de los siguientes tres criterios para cumplir el diagnóstico: perforación del tabique nasal, perforación del paladar o destrucción de la pared nasal lateral. Hay estudios que describen otras lesiones más graves dentro del mismo cuadro como la reabsorción de los huesos orbitarios y de la base cráneo. Por este motivo, se ha realizado una extensa revisión y se ha propuesto una clasificación para unificar los criterios y la gravedad de las lesiones (tabla 1). La lesión más frecuente es la perforación del tabique prácticamente en el 99% de los pacientes. Esta lesión acompañada de la afectación del cornete inferior y de la pared medial del seno maxilar constituyen la segunda lesión más frecuente en las series revisadas.[2]

La clínica que presente el paciente depende del grado de la lesión. Inicialmente, suelen presentar sintomatología inespecífica como obstrucción nasal, epistaxis, hiposmia, sinusitis y dolor local. Si la afectación progresa pueden presentar disfagia, habla hipernasal; e incluso pueden presentar deformidades como la nariz en silla de montar y otras perforaciones y erosiones más severas. En el grado más avanzado se describe clínica como diplopía, proptosis, cefalea, neuropatía óptica y defectos óseos que conllevan cuadros más graves como celulitis orbitaria, fuga del líquido cefalorraquídeo, encefalocele, neumoencéfalo, cerebritis o meningitis, panhipopituitarismo.[3]

Respecto a los cuadros neutrofílicos, el Pioderma gangrenoso es la patología más frecuente entre este grupo de pacientes. Normalmente, el Pioderma gangrenoso suele estar relacionado con una enfermedad sistémica o; inducido por fármacos o sustancias como la cocaína. Puede presentarse de diferentes formas clínicas: ulcerosa, ampollosa, pustulosa o granulomatosa. En el Pioderma gangrenoso inducido por cocaína el tiempo transcurrido desde el consumo hasta el inicio de las lesiones es de 1 a 4 semanas. Este tipo de Pioderma gangrenoso tiene unas características que permiten diferenciarlo del Pioderma gangrenoso secundario a otras causas (tabla 2).[5]

La vasculitis asociada a la cocaína es cuadro clínico grave que se describe dentro de las manifestaciones inmunomediadas. Este tipo de vasculitis es una microangiopatía trombótica mediada por la activación del complemento y un aumento de células endoteliales y neutrófilos que producen anticuerpos ANCA atípicos y otros anticuerpos descritos anteriormente (antifosfolípidos o antiHNE). El síntoma más común es una púrpura retiforme con necrosis central similar a las lesiones del Pioderma gangrenoso pero puede asociar síntomas sistémicos a nivel musculoesquelético, renal, pulmonar o hematológico. En la histología se puede visualizar vasculitis leucocitoclástica con necrosis fibrinoide y depósitos de inmunoglobulinas.[3,6]

Es importante realizar un diagnóstico diferencial extenso incluyendo entidades como otras vasculitis, principalmente granulomatosis con poliangeitis; sarcoidosis; infecciones como leishmania, tuberculosis, lepra, mucormicosis u otras infecciones fúngicas y; entidades tumorales.[1]

Alcanzar un correcto diagnóstico de estas manifestaciones es muy complejo. Se debe realizar una anamnesis completa y solicitar unas pruebas complementarias orientadas al cuadro clínico. Normalmente, los pacientes niegan el consumo de estos tóxicos por lo que suele ser un gran reto para el clínico. En algunos cuadros, la histología o la producción de anticuerpos junto con la clínica puede dar pistas sobre la etiología.[1]

El tratamiento se basa, principalmente, en el cese del consumo de cocaína ya que es primordial para controlar el cuadro clínico. El cumplimiento de la abstinencia es muy difícil en la mayoría de los casos.

Por tanto, se requiere un seguimiento estrecho y un abordaje multidisciplinar.[1]

Tras el cese del consumo, los niveles de anticuerpos suelen negativizar a los 2-14 meses y las lesiones cutáneas pueden resolverse. En los casos que no evolucionan favorablemente, se pueden utilizar inmunosupresores como corticoesteroides u otros (azatioprina, ciclofosfamida, micofenolato, rituximab, infliximab, etc.). Si el paciente presenta CIMDL, el tratamiento definitivo es la reconstrucción quirúrgica (desbridamiento, cierre protésico, cirugía reconstructiva, etc.) tras cumplir mínimo 6 meses de abstinencia.[1,3,5]

Caso clínico

Hombre de 47 años con un consumo crónico de cocaína, actualmente esporádica. De entre los antecedentes personales destaca un ingreso en 2019 en la Unidad de Enfermedades Infecciosas por unas lesiones ulcerosas en tronco. En ese momento, se descartaron causas secundarias como infecciones, enfermedades autoinmunes, la Enfermedad inflamatoria intestinal y tumores. Finalmente se diagnosticó por biopsia de Pioderma gangrenoso (figura 2). Está en seguimiento en Consultas Externas de Dermatología y se administra ustekinumab cada 2 semanas y tandas de corticoides sistémicos cuando presenta agudización de las lesiones.

En ese mismo ingreso, también se diagnosticó de una destrucción de pirámide nasal, septo nasal, paladar duro, paredes de senos maxilares, pared medial e inferior de órbitas, celdas etmoidales, pared anterior del seno esfenoidal y lámina cribosa conformando una cavidad única que fue valorado por Cirugía Maxilofacial de forma ambulatoria pero el paciente perdió seguimiento posteriormente.

Actualmente ingresa en la Unidad de Enfermedades Infecciosas por dolor ocular izquierdo con exudado purulento y pérdida de visión de 2 semanas de evolución. A su llegada a Urgencias es valorado por Oftalmología que describe una gran úlcera tunelizada por saco lagrimal con ojo izquierdo en ptisis, de aspecto subagudo. Además, se observan los tejidos circundantes de aspecto necrótico con desestructuración del párpado inferior y región medial (figura 3).

En ese momento fue derivado a un hospital de referencia para valoración multidisciplinar por Cirugía Maxilofacial, Cirugía Plástica y Oftalmología. Tras su valoración conjunta se desestimó tratamiento quirúrgico urgente por lo que se inició antibioterapia empírica con meropenem, linezolid y amfotericina B.

Al explorar al paciente, se observan en tronco nuevas lesiones de Pioderma gangrenoso con signos de sobreinfección. La analítica realizada en Urgencias destaca una elevación de reactantes de fase aguda y se realiza un TAC craneal urgente que confirma los defectos óseos descritos en el ingreso previo y una deformidad del globo ocular izquierdo que está retraído medialmente con obliteración de la grasa orbitaria englobando los músculos rectos internos e inferiores (figura 4).

Se realizaron cultivos del exudado lacrimal donde se aislaron *Corynebacterium amycolatum* y *Morganella morganii* que permitieron ajustar la antibioterapia a ciprofloxacino y linezolid según antibiograma. El paciente presentó buena evolución por lo que se dio de alta con antibiótico oral y curas en su centro de salud, pendiente de valoración ambulatoria multidisciplinar para programar intervención.

Una semana después el paciente volvió a ingresar por empeoramiento de las lesiones con reaparición de exudado purulento, cefalea y fiebre de 38oC tras suspender el antibiótico. A su ingreso se inició antibioterapia dirigida por los aislamientos previos y se consultó nuevamente con Oftalmología, Cirugía Maxilofacial y Cirugía Plástica. Se solicitó un nuevo TAC craneal que descartó afectación de base del cráneo y otras posibles complicaciones. Dada la progresión de la afectación, el fracaso del tratamiento

médico y el riesgo de extensión al SNC, se programa intervención para exenteración orbitaria y reconstrucción con injertos mediante abordaje multidisciplinar en quirófano.

Discusión

El daño inducido por la cocaína está en aumento por el extendido uso recreativo de esta droga entre la población. Es imprescindible realizar una anamnesis exhaustiva y crear una buena relación médicopaciente para que el clima de la atención sea favorable para que el paciente reconozca su consumo. Es muy importante conocer este hábito del paciente dado que las patologías pueden ser indistinguibles simplemente por el cuadro clínico. Puede haber manifestaciones sistémicas asociadas al consumo de cocaína pero una de las manifestaciones más frecuentes es la cutánea.[1]

Las manifestaciones mucocutáneas más frecuentes son las secundarias a isquemia local que producen quemaduras, ulceraciones a nivel nasal y lesiones destructivas de la línea media. Anteriormente se ha presentado un caso clínico diagnosticado de una CIMDL grado 4. Este grado de afectación es infrecuente y solo se reporta en el 8% de los casos descritos en la literatura según se refleja en la tabla 2.2.

Además, nuestro paciente también presenta otras manifestaciones asociadas al consumo de cocaína como son los cuadros neutrofílicos como el Pioderma gangrenoso inducido que incluso requiere la administración de un anticuerpo monoclonal para su control clínico.[1]

En este tipo de pacientes es muy importante la terapia conductual, el seguimiento en unidades de conductas adictivas y; por supuesto, el manejo multidisciplinar entre las diferentes especialidades como en el caso descrito. Es primordial realizar un manejo temprano para evitar secuelas que producen deformidades y cicatrices permanentes y su consiguiente limitación funcional o incluso daño psicológico.[1]

Conclusiones

- Las lesiones inducidas por la cocaína son un desafío diagnóstico y terapéutico, principalmente cuando se desconoce el consumo.
- Las principales manifestaciones son mucocutáneas y requieren un abordaje multidisciplinar para su control clínico.
- Es crucial el cese del consumo para la resolución de las lesiones.
- El diagnóstico y tratamiento temprano de las lesiones puede evitar secuelas que produzcan una limitación funcional para el paciente.

Anexos

Clasificación	Localización	Prevalencia
Grado 1	Perforación tabique nasal	99%
Grado 2ª	Perforación tabique nasal + cornete inferior y pared medial del seno maxilar	59%
Grado 2b	Perforación tabique nasal + paladar	30%
Grado 3	Grado 2 + hueso etmoides, cornete medio y superior	29%
Grado 4	Grado 3 + órbita o base del cráneo	8%

Tabla 1. *Clasificación de las CIMDL y su prevalencia.*[2]

	PG	PG inducida
Tipo	Ulcerativo	Ulcerativo
Lugar afecto	Miembros inferiores	Cara Tronco
Características	Únicas o múltiples	Múltiples
Enfermedades asociadas	EII, artritis, neoplasias hematológicas	Ninguna
Histología	Infiltrado de neutrófilos con/sin ulceración o necrosis	Infiltrado de neutrófilos con/sin ulceración o necrosis con vasculopatía trombótica o vasculitis leucocitoclástica
p-ANCA	Raro	Positivo
Antifosfolípidos	Raro	Positivo (anticardiolipina IgM)
Mejora tras tratamiento	>2 meses	1 semana

Tabla 2. *Diferencias entre Pioderma gangrenoso y Pioderma gangrenoso inducido*[5]

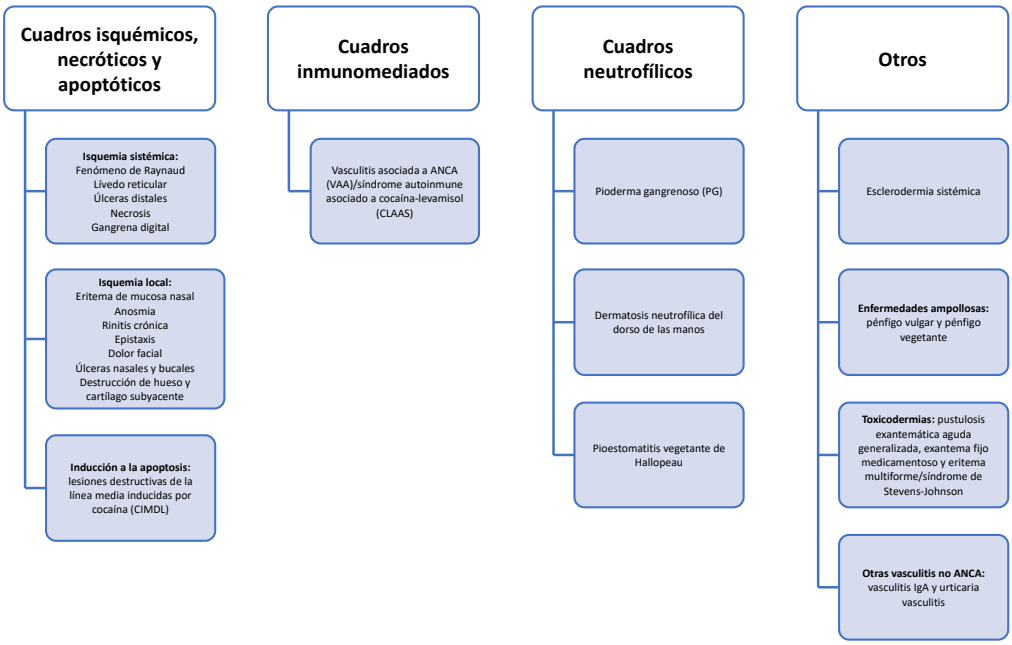

Figura 1. *Clasificación de las principales manifestaciones cutáneas asociadas al consumo de cocaína según su mecanismo fisiopatológico.*[1]

Figura 2. *Imagen A. Lesiones de Pioderma Gangrenoso al diagnóstico. Imagen B. Lesiones de Pioderma Gangrenoso recibiendo tratamiento.*

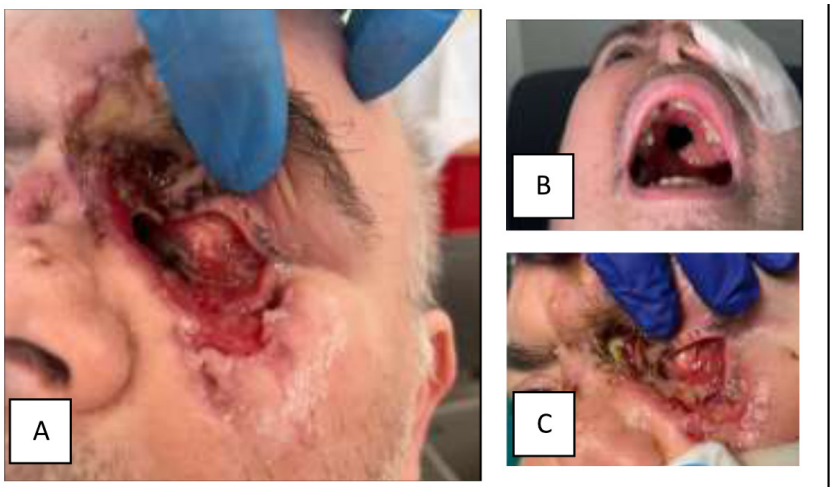

Figura 3. *Imagen A. Úlcera tunelizada por saco lagrimal con ojo izquierdo en ptisis. Imagen B. Perforación de paladar. Imagen C. Desestructuración del párpado inferior y región medial.*

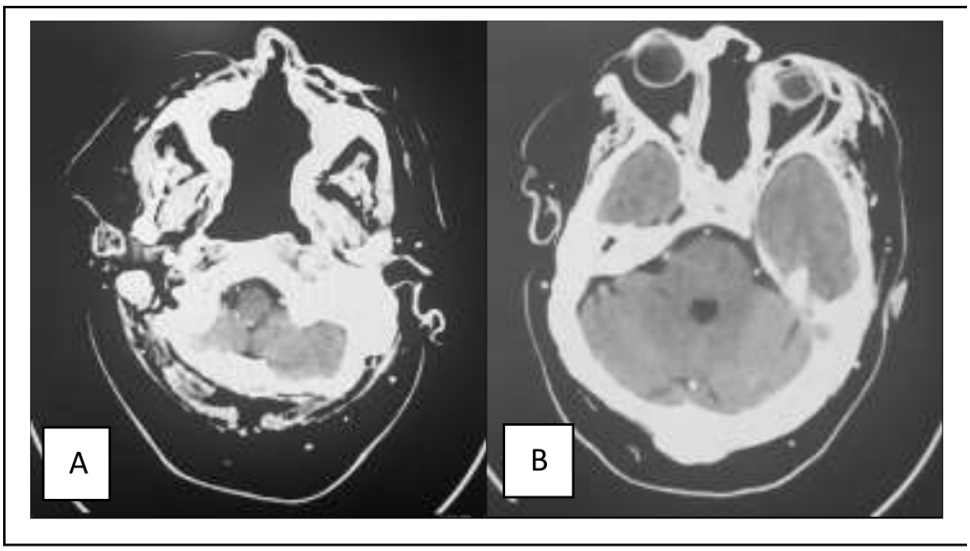

Figura 4. *Imagen A. TAC craneal donde se visualiza cavidad única por pérdida de estructuras óseas. Imagen B. TAC craneal donde se observa retracción del ojo izquierdo y afectación ósea.*

Bibliografía

1. Sánchez-Puigdollers A, Just-Sarobé M, Pastor-Jané L. Cutaneous and Mucosal Conditions Associated With Cocaine Use. Actas Dermosifiliogr. 2023 Feb;114(2):125-131.

2. Lemieux A, Ran Cai Z, Belisle A, Chartier S, Bolduc C. Pioderma gangrenoso multifocal inducido por cocaína: Informe de dos casos y revisión de la literatura. SAGE Open Medical Case Reports . 2020;8.

3. Nitro, L., Pipolo, C., Fadda, GL et al. Distribución de lesiones destructivas en la línea media inducidas por cocaína: revisión sistemática y clasificación. Eur Arch Otorhinolaryngol 279, 3257–3267 (2022). Sg

4. Iorio L, Davanzo F, Cazzador D, Codirenzi M, Fiorin E, Zanatta E, Nicolai P, Doria A, Padoan R. Vasculitis inducida por cocaína y levamisol: definición del espectro de manifestaciones autoinmunes. Revista de Medicina Clínica . 2024; 13(17):5116

5. Bachi K, Mani V, Jeyachandran D, Fayad ZA, Goldstein RZ, Alia-Klein N. Vascular disease in cocaine addiction. Atherosclerosis. 2017 Jul;262:154-162.

6. Jiménez-Gallo D, Albarrán-Planelles C, Linares-Barrios M, García-Moreno E, de la Varga-Martínez R, Rodríguez-Hernández C. Vasculitis necrosante inducida por cocaína [Necrotizing vasculitis induced by cocaine]. Rev Clin Esp (Barc). 2014 Jun-Jul;214(5):e51-3.

APARATO DIGESTIVO

PRESENTACIÓN ATÍPICA DE UNA HERNIA HIATAL

Cortés Ruiz Aida, Gavilán Martín César, Herrero Sellés Alba, Suau Pecos Aina, Lliso Belda Inmaculada, Nso Roca Ana Pilar.

Introducción

La hernia hiatal (HH) ocurre cuando la unión gastroesofágica (UGE) se desplaza hacia el tórax a través del hiato esofágico o diafragmático.

En niños pequeños, especialmente en lactantes, esta unión gastroesofágica se diferencia de la de adultos en varios aspectos, a destacar que el hiato esofágico presenta un canal más estrecho, el esófago subdiafragmático es corto, el ángulo a nivel de la unión esofagogástrica (ángulo de His) es menos agudo y que el límite entre la mucosa gástrica y la esofágica puede ser difícil de reconocer. Todo ello podría predisponer a un mayor riesgo de presentar hernia hiatal y reflujo gastroesofágico.

Existen cuatro tipos de hernia:

Tipo 1 o por deslizamiento (95% de los casos), en las que la UGE se desplaza hacia el mediastino a través del hiato.

Paraesofágicas (5%), las cuales constituyen una verdadera herniación del estómago (generalmente el fundus) dentro de un saco herniario en el mediastino. A su vez, se distinguen tres tipos: 1) tipo II o paraesofágicas puras, en las la UGE permanece en su sitio y el fundus gástrico se hernia a través del hiato; 2) tipo III o mixtas, en las que tanto la UGE como el fundus se hernian; 3) tipo IV o complejas, en las que se produce la herniación de cualquier órgano abdominal.

Se trata de una entidad rara en la edad pediátrica y su etiología es desconocida.

Su sintomatología es variable, desde asintomática hasta síntomas secundarios a esofagitis por reflujo gastroesofágico. Otros síntomas que podemos encontrar son: vómitos, hematemesis, melena, disfagia, anemia, bajo peso, retraso en el crecimiento, broncoaspiración, infecciones pulmonares recurrentes, etc.

El diagnóstico es radiológico, siendo la técnica diagnóstica inicial la radiografía tóraco-abdominal. No obstante, la confirmación diagnóstica nos la dará la realización de un transito esófago-gástrico.

La complicación más frecuente es la esofagitis péptica secundaria a la presencia de reflujo gastroesofágico. En ocasiones, una hernia de hiato paraesofágica de gran tamaño puede ocasionar un vólvulo gástrico con obstrucción pilórica.

El tratamiento consiste en la corrección quirúrgica vía laparoscópica, obteniéndose en la mayoría de los casos buenos resultados. La cirugía consiste en la reparación del hiato con fijación del estómago en la cavidad abdominal y realización de una fundoplicatura tipo Nissen para prevenir el reflujo.

Caso clínico

Se presenta el caso de un niño de 20 meses que acude a Urgencias de Pediatría por un cuadro de 2-3 vómitos diarios alimentarios de 3 días de evolución, asociado a irritabilidad.

Como antecedentes personales, refieren episodios intermitentes de vómitos hemáticos desde los 3 meses de edad, así como dificultades para la alimentación con regurgitaciones frecuentes.

En la exploración física, presenta febrícula, con aceptable estado general, taquicardia y palidez cutáneo-mucosa.

En la analítica sanguínea realizada se objetiva una hemoglobina de 3.0 g/dL con microcitosis, hipocromía y reticulocitosis (4.7%), así como ferropenia intensa (ferritina de 3 ng/mL). En el estudio de sangre periférica se visualizan hematíes con signos de ferropenia, sin datos de hemólisis y restos de series sin alteraciones.

Ante imposibilidad de canalizar una vía periférica, se traslada a hospital de referencia, donde se realiza transfusión sanguínea.

Debido a los antecedentes referidos, se inicia estudio de hemorragia digestiva alta, realizándose:

Una radiografía tóraco-abdominal (imagen A), en la que se objetiva un aumento de densidad con contenido aéreo a nivel de ángulo cardiofrénico derecho, sugestiva de cámara gástrica.

Una gammagrafía abdomino-gastro-esofágica con 99mTc-pertecnetat (imagen B), en la que se aprecia mucosa gástrica funcionante suprahepática, siendo compatible con localización anómala del estómago.

Un tránsito esofagogastroduodenal (imagen C), en el que se visualiza una cámara gástrica en hemitórax derecho, sin malrotación intestinal, compatible con posible hernia de hiato.

Tras estos hallazgos, el paciente es intervenido por vía laparoscópica, objetivándose una hernia hiatal gigante. Se realiza reparación quirúrgica mediante reducción del contenido herniario, cierre del hiato esofágico y posterior funduplicatura tipo Nissen.

Posteriormente, el paciente evoluciona favorablemente.

Conclusiones

Aunque se trata de una entidad infrecuente en niños, la hernia de hiato debe incluirse en el diagnóstico diferencial del paciente pediátrico con vómitos de repetición.

La anemia ferropénica es una entidad frecuente en niños que obligar a investigar su causa, sobre todo en casos más graves. Aunque suele ser secundaria a dietas pobres en hierro, también puede ser debida a pérdidas hemáticas ocultas.

La técnica de imagen inicial para su diagnóstico es la radiografía torácica. El estudio se completa con un tránsito esófago-gástrico, confirmando el diagnóstico.

Su tratamiento, independientemente de la sintomatología, es siempre quirúrgico, generalmente asociando una técnica antirreflujo.

Su pronóstico suele ser favorable, siempre que no aparezcan complicaciones que, aunque raras, pueden ser graves (vólvulo y/o estrangulación gástrica).

Anexos

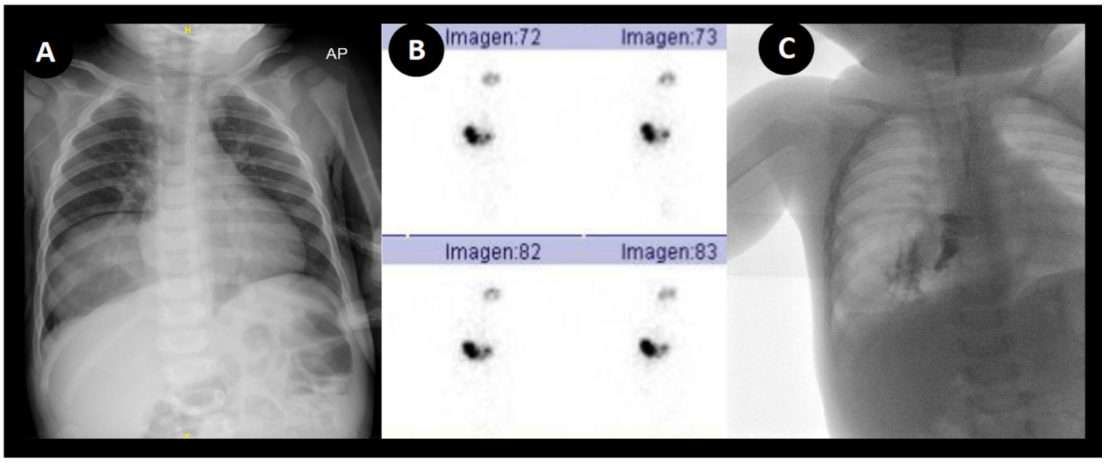

Imagen A. Radiografía de tórax.

Imagen B. Gammagrafía abdomino-gastro-esofágica con 99mTc-pertecnetato.

Imagen C. Tránsito esofagogastroduodenal.

Bibliografía

1. Maggiolo J, Rubilar L, Girandi G, Pérez L. Hernia diafragmática en Pediatría. Neumol Pediatr. 2016; 11 (2): 85-89.

2. Storch de García P, Novoa R, Fernández M, Albi G. Hernia de hiato paraesofágica congénita como causa de anemia grave hiporregenerativa. An Pediatr. 2011; 75 (6): 427-428.

3. Jiménez M, Benítez IL. Hernia hiatal mixta congénita gigante en lactante de cuatro meses. Cir Pediatr. 2020; 33 (1): 47-50.

4. Porras JA, García A, Rodríguez A, Martino R. Imagen en “reloj de arena” por hernia hiatal postquirúrgica. An Pediatr. 2014; 81 (5): 332-333.

5. Peter MD. Hiatus hernia. En UpToDate, Shefner JM (Ed), UpToDate, Waltham, M

DAÑO CROHN LATERAL

Mateo Soler, Teresa. Ginés Murcia, Elisa. Sansano Muñoz, Elena. Tumbarello, Emilia Sol. Montiel Miralles, Enrique.

La tuberculosis (TB) es una enfermedad infecciosa crónica causada por Mycobacterium tuberculosis, un bacilo ácido-alcohol resistente que se transmite por vía aérea. Afecta principalmente a los pulmones, pero puede diseminarse por vía hematógena y comprometer otros órganos. A pesar de los avances en el diagnóstico y tratamiento, sigue siendo una amenaza para la salud global, especialmente en regiones con alta prevalencia de VIH, pobreza y desnutrición, donde constituye una de las principales causas de mortalidad. 1,2

La tuberculosis pulmonar es la forma más común de presentación. Tras la inhalación del bacilo, este se aloja en los alvéolos pulmonares, donde puede ser contenido por el sistema inmune o progresar a enfermedad activa. Las manifestaciones clínicas incluyen tos persistente, hemoptisis, fiebre vespertina, sudoración nocturna, pérdida de peso y astenia. En personas inmunocomprometidas, los síntomas pueden ser atípicos o más severos.1

Las manifestaciones extrapulmonares representan entre un 15% y un 25% de los casos de TB activa (mayor en inmunodeprimidos), entre las que encontramos la afectación del sistema nervioso central como la meningitis tuberculosa y los tuberculomas cerebrales, la afectación osteoarticular como la espondilitis tuberculosa (enfermedad de Pott) y la artritis tuberculosa, la linfadenitis tuberculosa y la tuberculosis miliar, entre otras.2 Entre todas estas manifestaciones extrapulmonares destacamos los tuberculomas intracraneales que representan una forma grave y poco frecuente. Estos son granulomas formados por necrosis caseosa rodeada de células inflamatorias, que se localizan en el cerebro como resultado de la diseminación hematógena. Su presentación clínica depende del tamaño, número y localización de las lesiones, pudiendo manifestarse con cefalea crónica, convulsiones, déficit neurológico focal, náuseas, vómitos y signos de hipertensión intracraneal como papiledema.3

En los últimos años se han introducido las terapias biológicas con antagonistas del factor de necrosis tumoral (anti-TNF-) suponiendo una revolución en el pronóstico de las enfermedades inflamatorias, sin embargo, dicha terapia no está exenta de riesgos, por lo que antes de iniciar dicho tratamiento se realiza una serie de pruebas, entre ellas el cribado de la tuberculosis, así como la quimioprofilaxis en caso de infección latente, que se iniciaría 4 semanas antes del tratamiento inmunosupresor. Con esta medida se ha reducido de forma dramática la aparición de TB en pacientes con anti-TNF-, no obstante, se siguen detectando casos a pesar de estudio de cribado inicial negativo. 4,5

El diagnóstico de la tuberculosis se basa en una combinación de hallazgos clínicos, microbiológicos y radiológicos. El cultivo es la técnica de referencia, pero presenta como desventaja su tiempo prolongado de procesamiento. Como alternativa, la baciloscopia de esputo con tinción de Ziehl-Neelsen permite detectar bacilos ácido-alcohol resistentes, aunque presenta menor sensibilidad, especialmente en pacientes con carga bacilar baja. La prueba de la tuberculina (PPD) y los ensayos de interferón gamma (IGRAs) detectan la respuesta inmunitaria al bacilo, sin embargo no son capaces de distinguir entre infección latente o enfermedad activa. Radiológicamente, la radiografía de tórax puede mostrar infiltrados

en lóbulos superiores, cavitaciones o patrón miliar, mientras que la tomografía computarizada ofrece mayor sensibilidad para detectar lesiones tempranas, diseminación broncógena y afectación extensa. 1,2

El tratamiento estándar incluye una fase intensiva de dos meses con isoniazida, rifampicina, pirazinamida y etambutol, seguida de una fase de continuación de cuatro meses con isoniazida y rifampicina. El tratamiento de los tuberculomas sigue el mismo esquema pero la duración se extiende a 9-12 meses. El uso de corticoides está indicado para controlar el edema cerebral y reducir la presión intracraneal. 1

Caso clínico

Paciente varón de 43 años, exfumador de 20 años-paquete, sin otros factores de riesgo cardiovascular, con diagnóstico de enfermedad de Crohn ileocólica en 2015 en tratamiento con adalimumab y con estudio Mantoux previo al inicio del tratamiento negativo, sin otros datos de interés.

Acude a urgencias por pérdida de fuerza en ambas extremidades derechas, de predominio en miembro superior de menos de 24 horas de evolución, con una puntuación en la escala NIHSS de 6 puntos, por lo que se decide activar código ictus y la realización del estudio radiológico correspondiente.

En la TC craneal se aprecian 3 lesiones focales ocupantes de espacio que en el estudio con contraste yodado muestran realce en anillo, una de ellas en el lóbulo temporal posterior izquierdo y las otras dos en lóbulo frontal superior ipsilateral, asociando moderado edema vasogénico perilesional pero sin ejercer efecto masa significativo sobre las estructuras adyacentes (Figura 1). Debido a su morfología y localización se sugiere origen metastásico como primera posibilidad diagnóstica, aunque dado que el paciente se encuentra inmunodeprimido no se puede descartar que correspondan a abscesos, embolismos sépticos, entre otros.

Se realiza una radiografía de tórax apreciando dudoso nódulo pulmonar en lóbulo inferior izquierdo por lo que el paciente ingresa a cargo del servicio de medicina interna. En dicho ingreso se le realiza una TC toraco-abdomino-pélvica como estudio de extensión (Figura 2), evidenciando un nódulo pulmonar situado entre los segmentos 6 y 8 del lóbulo inferior izquierdo de unos 2,2 cm, de contornos irregulares y que contacta ampliamente con la pleura costal, apreciando adyacente al mismo, un nódulo satélite de 0,5 cm. Se aprecian además múltiples adenopatías hiliares izquierdas, paratraqueales y supraclaviculares bilaterales, de aspecto necrótico. Todos estos hallazgos se interpretaron como una posible neoplasia pulmonar primaria con extensión ganglionar hiliar, mediastínica y supraclavicular bilateral.

Se realiza una resonancia magnética cerebral (Figura 3) para mejor caracterización de las lesiones intracraneales observando dichas lesiones con realce de contraste en anillo y ausencia de restricción a la difusión, se objetiva además en la secuencia de perfusión un descenso del volumen sanguíneo cerebral relativo (rCBV), hallazgos que hacían más improbable el diagnóstico de lesiones metastásicas.

Ante estos hallazgos en la RM y la presencia de múltiples adenopatías de aspecto necrótico descritas previamente, se decide la realización de una biopsia de las adenopatías supraclaviculares obteniendo material únicamente compuesto por necrosis. Ante la ausencia de resultados concluyentes se realiza una broncoscopia obteniendo 3 tomas de biopsia bronquial, siendo estas positivas para Mycobacterium tuberculosis. Con este resultado se estableció el diagnóstico de infección tuberculosa diseminada con afectación pulmonar, ganglionar y cerebral.

El paciente inicia tratamiento antituberculoso con rifampicina, isoniazida, pirazinamida y etambutol, añadiendo corticoides y moxifloxacino. Posterior a la disminución de la pauta de dexametasona el paciente presenta un empeoramiento clínico en forma de crisis comicial y un aumento del tamaño de las lesiones intracraneales en las pruebas de imagen de control, por lo que se inicia levetiracetam y se aumenta la dosis de dexametasona, tras descartar otras causas se concluye que dicha evolución es compatible con una respuesta paradójica al tratamiento antituberculoso. Meses después del diagnóstico

el paciente se encuentra estable, con buena respuesta al tratamiento, apreciando en las pruebas de imagen la práctica resolución de la lesión pulmonar y de las adenopatías, así como la disminución paulatina del tamaño de las lesiones intracraneales.

Discusión

La tuberculosis continúa siendo una enfermedad infecciosa de alta prevalencia y mortalidad, especialmente en países en desarrollo. Según la Organización Mundial de la Salud (OMS), en 2023 se estimaron más de 10 millones de casos nuevos a nivel mundial. A pesar de la disponibilidad de tratamiento efectivo, las tasas de infección activa, recaída y resistencia a fármacos siguen siendo elevadas. Un aspecto relevante es la reemergencia de la TB en los últimos años en pacientes inmunocomprometidos, sobre todo en aquellos que siguen una pauta de tratamiento con inhibidores del factor de necrosis tumoral alfa (anti-TNF-α).5

El TNF-α es una citocina clave en la inmunidad contra Mycobacterium tuberculosis, ya que participa en la formación y mantenimiento de granulomas, estructuras inmunológicas que limitan la diseminación del bacilo. La inhibición de esta citocina, por agentes como infliximab, adalimumab o etanercept, que se usan frecuentemente en el tratamiento de enfermedades inflamatorias crónicas, como por ejemplo la enfermedad de Crohn como es el caso de nuestro paciente, en la artritis reumatoide y en la espondilitis anquilosante, entre otras, compromete este mecanismo de defensa.5,6

Numerosos estudios han demostrado que el uso de terapia anti-TNF se asocia con un riesgo entre 4 y 25 veces mayor de desarrollar TB activa, particularmente en los primeros 6 meses de tratamiento. La presentación clínica en estos pacientes suele ser atípica, con una mayor frecuencia de formas extrapulmonares o diseminadas, lo que complica su diagnóstico y retrasa el inicio del tratamiento, como ha ocurrido con nuestro paciente ya que en un primer momento se pensó que se trataba de una neoplasia pulmonar con lesiones metastásicas intracraneales.5

De ahí la importancia de la realización del cribado sistemático de tuberculosis latente basado en la prueba de la tubeculina y/o el ensayo de liberación de interferón gamma (IGRA), junto con una radiografía de tórax antes de iniciar cualquier biológico anti-TNF, sin embargo se siguen detectando casos de TB a pesar de estudio de cribado inicial negativo, siendo un ejemplo el caso de nuestro paciente.

Conclusiones

La tuberculosis (TB) continúa siendo una enfermedad infecciosa de gran impacto global, especialmente en poblaciones vulnerables e inmunodeprimidas.

La inmunosupresión inducida por terapias anti-TNF incrementa significativamente el riesgo de reactivación de tuberculosis, especialmente en formas extrapulmonares. En pacientes inmunodeprimidos, estas presentaciones pueden ser atípicas y retrasar el diagnóstico, con consecuencias clínicas graves.

El manejo clínico multidisciplinario de estos pacientes es fundamental, ya que deben balancearse los beneficios terapéuticos de los anti-TNF con el riesgo de reactivación tuberculosa. El seguimiento estrecho, la educación del paciente y el cumplimiento del tratamiento preventivo son clave para reducir complicaciones.

Anexos

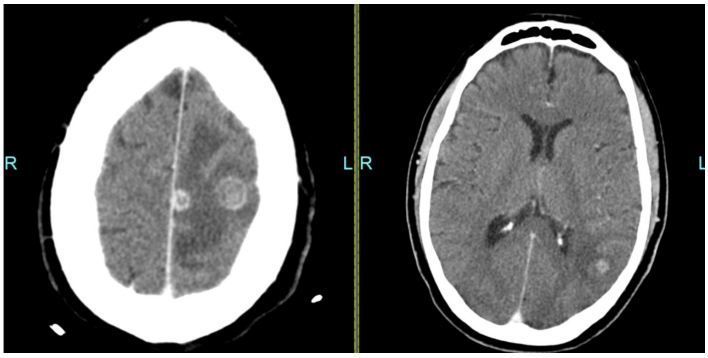

Figura 1. *TC craneal con contraste intravenoso. Se aprecian tres lesiones focales en el hemisferio cerebral izquierdo con captación de contraste en anillo y edema perilesional.*

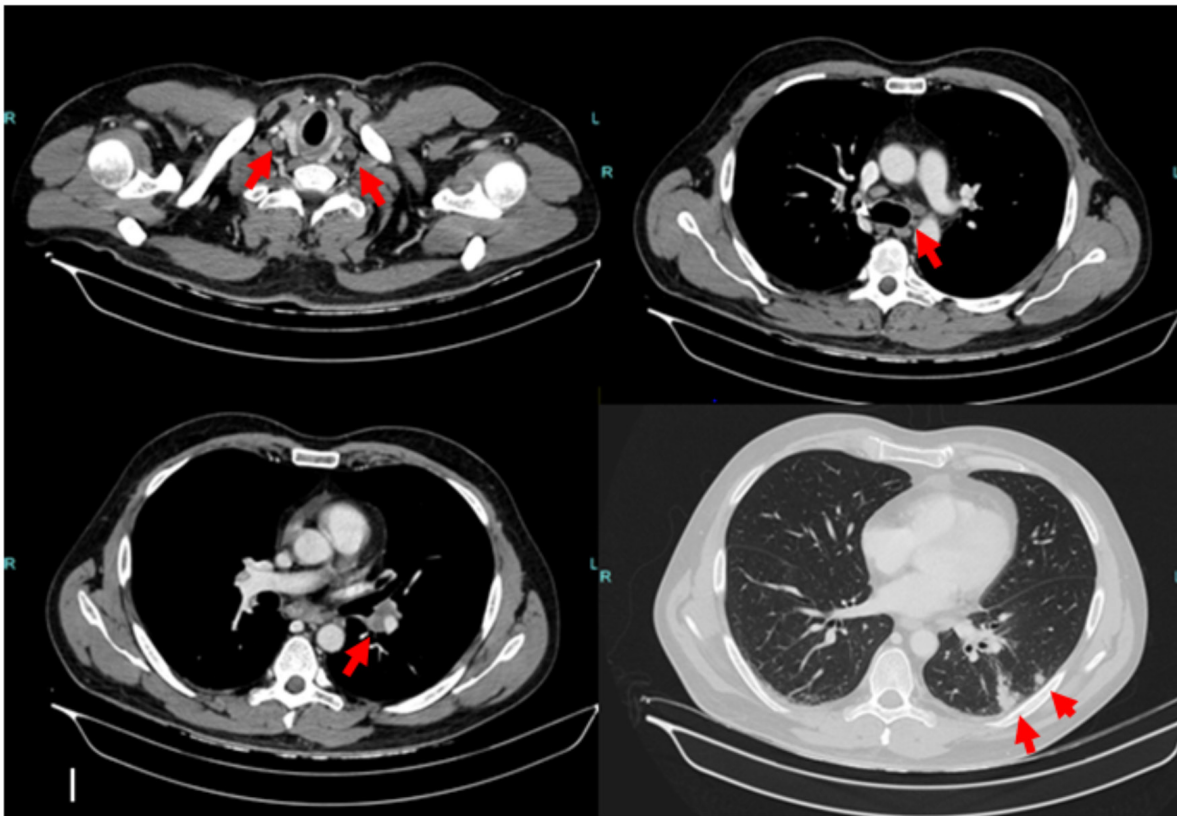

Figura 2. *TC toraco-abdomino-pélvico con contraste intravenoso. Lesión nodular localizada en el lóbulo inferior izquierdo con un nódulo satélite adyacente y múltiples adenopatías hiliares, mediastínicas y supraclaviculares de aspecto necrótico.*

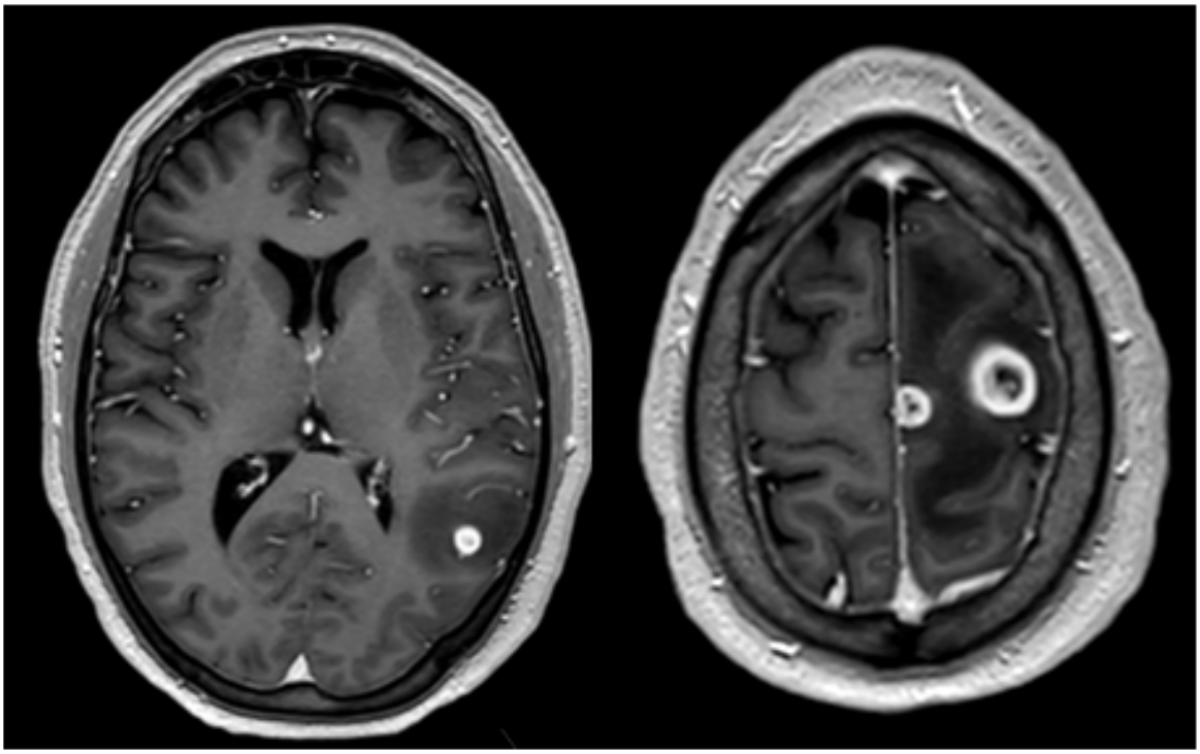

Figura 3. *Resonancia magnética cerebral con contraste intravenoso. Se aprecian tres lesiones en el hemisferio cerebral izquierdo, con realce en anillo y edema vasogénico adyacente.*

Bibliografía

1. Gómez-Reino JJ. Tuberculosis: estado actual. Rev Med Clin Condes. 2024;35(3-4):169–177. doi:10.1016/j.rmclc.2024.06.001.

2. Gracia DS, Schechter MC, Fetalvero KB, Cranmer LM, Kempker RR, Castro KG. Updated considerations in the diagnosis and management of tuberculosis infection and disease: integrating the latest evidence-based strategies. Expert Rev Anti Infect Ther. 2023;21(6):595–616. doi:10.1080/14787210.2023.2207820.

3. Zuger A. Tuberculosis. In: Infections of the Central Nervous System. 3rd ed. Lippincott Williams & Wilkins; 2005:441–459.

4. Delarbre D, Junca-Laplace C, Otto MP, Antoine C, Defuentes G. Tuberculosis diseminada tras tratamiento anti-TNF alfa: no confíe ciegamente en la prueba IGRA. Enferm Infecc Microbiol Clin. 2023;41(10):523–525. doi:10.1016/j.eimc.2023.06.003.

5. Melero-González RB, Martínez-Gómez X, Retuerto-Griess A, Melero-González R. Primoinfección tuberculosa en pacientes con tratamiento anti-TNF: a propósito de dos casos. Reumatol Clin. 2016;12(2):103–105. doi:10.1016/j.reuma.2015.06.008.11

6. Sánchez-Alonso F, Martín-Mola E. Revisión sistemática: eficacia y seguridad del tratamiento con anti-TNF en pacientes ancianos. Reumatol Clin. 2010;6(3):146–152. doi:10.1016/j.reuma.2010.03.003.

“VÍA DORSAL” UNA COMPLICACIÓN POR UNA ENFERMEDAD DE CROHN DESATENDIDA

Montiel Miralles, Enrique. Martínez Aráez, Alba. Sansano Muñoz, Elena.

La enfermedad de Crohn es una patología inflamatoria crónica del tracto gastrointestinal, caracterizada por una afectación segmentaria y transmural, que puede localizarse en cualquier parte del tubo digestivo, desde la cavidad oral hasta el ano. No obstante, el íleon terminal es el segmento más frecuentemente afectado en el momento del diagnóstico. También puede presentarse con afectación colónica e ileocólica como formas de presentación seguidas en frecuencia, y no es raro que se acompañe de enfermedad perianal.

Clínicamente, su inicio puede ser insidioso, con síntomas poco específicos como diarrea crónica, dolor abdominal, febrícula, pérdida de peso o anemia, lo que puede retrasar tanto el diagnóstico como un tratamiento adecuado. El abordaje diagnóstico se basa en una combinación de hallazgos clínicos, analíticos, endoscópicos, radiológicos e histológicos.

Caso clínico

Presentamos el caso de un varón de 20 años, sin hábitos tóxicos ni factores de riesgo cardiovasculares, con antecedentes quirúrgicos de quiste pilonidal y apendicectomía. Como antecedente médico relevante destaca una enfermedad de Crohn, con pérdida de seguimiento desde 2023, habiendo suspendido voluntariamente el tratamiento con adalimumab.

El 2 de abril de 2025 acudió a urgencias por dolor lumbar derecho, asociado a tumefacción local y picos febriles de 4 días de evolución. Refería episodios similares en los dos meses previos, tratados con éxito con amoxicilina-clavulánico. Sin embargo, en esta ocasión el tratamiento no fue efectivo, persistiendo tanto el dolor como la tumefacción.

En la analítica sanguínea destacó la elevación de los reactantes de fase aguda y un aumento de la calprotectina fecal. Ante el antecedente de reacción alérgica medicamentosa al contraste yodado, se decidió realizar una tomografía computarizada sin contraste, en la que se observaron burbujas aéreas extraluminales en localización posterior a ciego e íleon terminal, con cambios inflamatorios de la grasa retrocecal, en contacto con el músculo psoas y cuadrado lumbar derecho, esta imagen se continuaba con un área de partes blandas en la pared abdominal lumbar derecha. Dado que el estudio fue sin contraste intravenoso, no fue posible determinar si se trataba de una zona flemonosa o de un absceso, en el contexto de una posible enfermedad de Crohn fistulizante (**Figura 1** **e** **Figura 2**).

Posteriormente se realizó una ecografía con contraste (con burbujas de CO2), que evidenció una lesión polilobulada en el tejido celular subcutáneo lumbar derecho, hipoecoica y sin captación de contraste intravenoso, compatible con un absceso. (**Figura 3 y Figura 4**).

Confirmada la existencia de una colección drenable, se procedió a realizar drenaje percutáneo por parte del servicio de radiología intervencionista. Se puncionó la colección en el tejido subcutáneo paravertebral derecho, obteniéndose contenido purulento, y se colocó un catéter de drenaje tipo Pig-tail de 12F.

En el cultivo del líquido purulento se aislaron abundantes colonias de *Escherichia coli*. Desde el inicio del cuadro se instauró tratamiento antibiótico empírico con ceftriaxona y metronidazol, además de corticoterapia intravenosa (40 mg de metilprednisolona) desde el 3 de abril.

Gracias a la buena evolución clínica, analítica y radiológica, el paciente fue dado de alta sin complicaciones añadidas, con seguimiento ambulatorio mediante controles analíticos y ecografía abdominal seriada.

Discusión

En fases iniciales de la enfermedad, pueden observarse lesiones mucosas superficiales (aftas), que con el tiempo tienden a confluir formando ulceraciones lineales o serpiginosas más profundas, confiriendo el típico aspecto de "empedrado". Estas ulceraciones pueden evolucionar hacia fisuras que atraviesan la pared intestinal, generando complicaciones como abscesos o trayectos fistulosos hacia estructuras vecinas.

La inflamación crónica también puede inducir fibrosis e hipertrofia muscular, favoreciendo la aparición de estenosis y cuadros obstructivos. Las lesiones suelen distribuirse de forma discontinua y asimétrica, con afectación predominante del borde mesentérico, lo cual puede generar cambios anatómicos como dilataciones focales o saculaciones en el lado antimesentérico.

Desde el punto de vista radiológico, los hallazgos se dividen en murales y extramurales. Entre los primeros destaca el engrosamiento de la pared intestinal (>3 mm) con hiperrealce mucoso, indicativos de actividad inflamatoria. Entre los hallazgos extramurales se encuentran la proliferación de grasa mesentérica, adenopatías y el característico "signo del peine", resultado del aumento de la vascularización mesentérica.

Radiológicamente, se distinguen tres patrones de afectación transmural: inflamatoria, estenosante y fistulizante. Este último es el más agresivo y complejo, con posibilidad de formar fístulas, abscesos y tractos sinusales. El íleon es el segmento más propenso a evolucionar hacia estos patrones complicados, aunque el resto del tracto no está exento de estas complicaciones.

La identificación de estas complicaciones mediante técnicas de imagen es crucial, ya que en ocasiones pueden ser clínicamente silentes o pasar desapercibidas en estudios endoscópicos. Tanto la tomografía computarizada, la ecografía, como la resonancia magnética juegan un papel fundamental en su detección y caracterización, influyendo directamente en la toma de decisiones terapéuticas, que pueden incluir tratamiento médico o quirúrgico.

En este sentido diferenciamos las principales complicaciones:

- Abscesos: Suelen surgir como resultado de úlceras profundas que perforan de forma contenida, generando una colección que puede infectarse. Radiológicamente, se presentan como lesiones líquidas con realce periférico en anillo tras la administración de contraste, a menudo con burbujas de gas en su interior. En resonancia magnética, el contenido suele ser hiperintenso en T2 y muestra restricción

a la difusión. Representan aproximadamente el 15-20% de las complicaciones y, cuando son accesibles, pueden drenarse por vía percutánea.

- Masa inflamatoria: Consiste en una lesión mal definida dentro del mesenterio, compuesta por grasa y tejido inflamatorio, sin contenido líquido ni gas. Suelen estar en relación con segmentos intestinales en actividad inflamatoria. En las pruebas de imagen se ven como zonas de densidad (TC) o señal mixta (RM), con realce homogéneo, y pueden confundirse con abscesos si no se identifican con claridad.

- Sinus tracts: Son fisuras profundas que atraviesan la pared intestinal y se extienden hacia el mesenterio, pero sin llegar a formar una fístula completa. Terminan en fondo de saco ciego. Pueden ser un hallazgo incidental y su detección es importante, ya que pueden preceder al desarrollo de fístulas o abscesos.

- Fístulas: Comunicación de la luz intestinal con otros órganos o con la superficie cutánea. Pueden ser simples (un solo trayecto) o complejas (múltiples trayectos interconectados). Las más frecuentes afectan al íleon y ciego, y pueden extenderse hacia vejiga, vagina, piel o incluso otras asas intestinales. En imagen se visualizan como trayectos tubulares con realce periférico y, en ocasiones, burbujas de gas.

- Estenosis: Se definen como un estrechamiento significativo (>50%) de la luz intestinal. Pueden deberse a inflamación activa, fibrosis, o una combinación de ambas. Radiológicamente se evidencian como segmentos engrosados con dilatación de asas proximales. Su aparición se asocia a mayor tiempo de evolución de la enfermedad y representan una de las causas más frecuentes de cirugía en pacientes con enfermedad de Crohn.

- Enfermedad perianal: Hasta el 50-60% de los pacientes puede presentar manifestaciones perianales, siendo las fístulas anales la más común. Estas pueden ser simples o complejas, con trayectos secundarios y abscesos asociados. La resonancia magnética es la técnica de elección para su evaluación, permitiendo caracterizar trayectos, orificios y signos de inflamación activa. Para estandarizar su evaluación se han desarrollado distintas clasificaciones como la clasificación quirúrgica de Parks o la clasificación por RM del Hospital de Saint James.

Conclusiones

Un seguimiento en pacientes con enfermedad de Crohn, incluso cuando se encuentran en aparente remisión clínica, es de vital importancia para evitar complicaciones y mantener una adecuada calidad de vida. La suspensión del tratamiento inmunomodulador, unida a la falta de control evolutivo, puede favorecer la aparición de complicaciones severas como la enfermedad fistulizante.

El diagnóstico precoz de estas complicaciones es fundamental, especialmente cuando se presentan de forma atípica o extrapélvica, como en este caso, donde el absceso dorsal fue la primera manifestación clínica de reactivación. La sospecha clínica, junto con una adecuada elección de pruebas de imagen (alergia al contraste yodado), permitió identificar correctamente la colección y proceder a su drenaje, optimizando el tratamiento y pudiendo dar de alta sin complicaciones añadidas.

Anexos

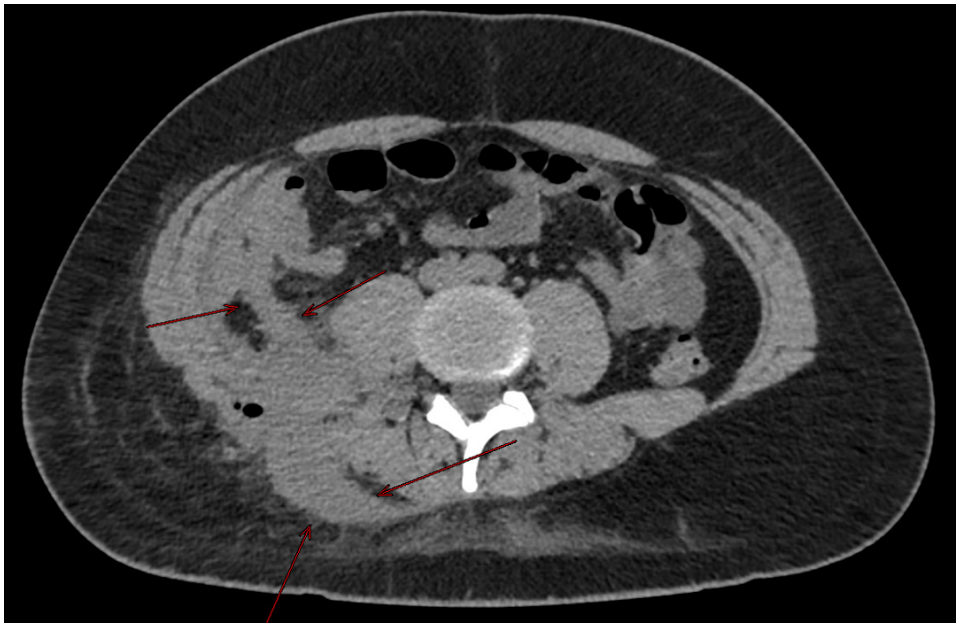

Figura 1. *TC abdomino-pélvico sin contraste en cortes axiales. Trayecto fistuloso, burbujas de aire y absceso/flemón lumbar derecho.*

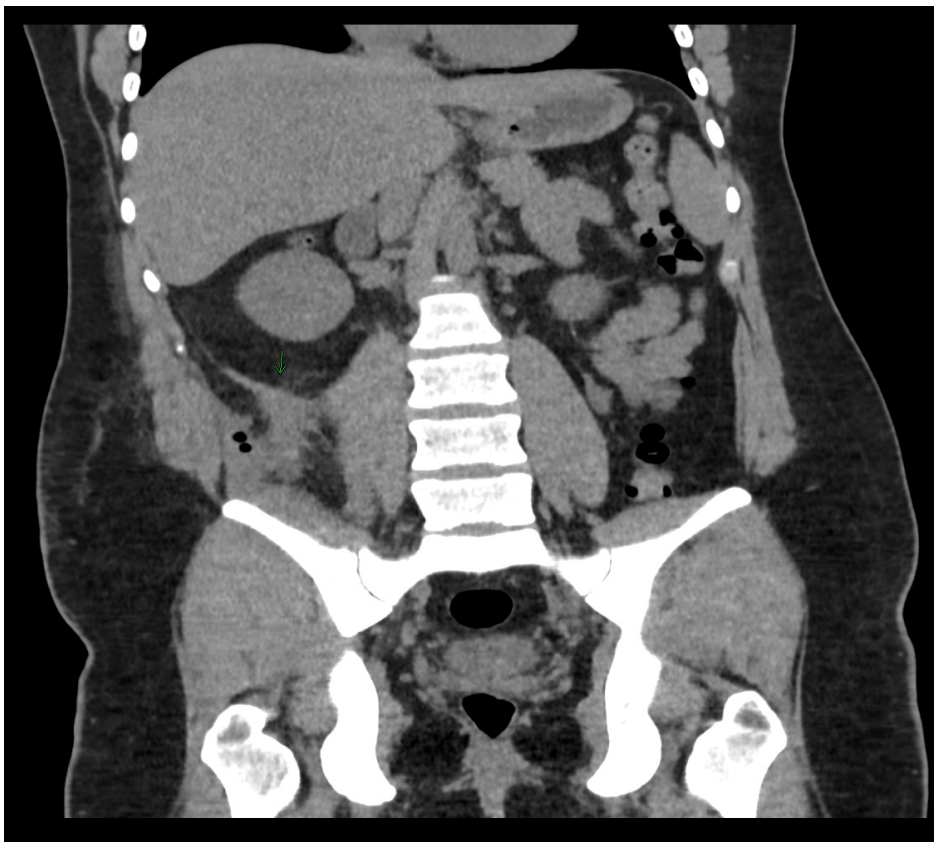

Figura 2. *TC abdomino-pélvico sin contraste en cortes coronales. Burbujas de aire y aumento de la densidad de la grasa retrocecal.*

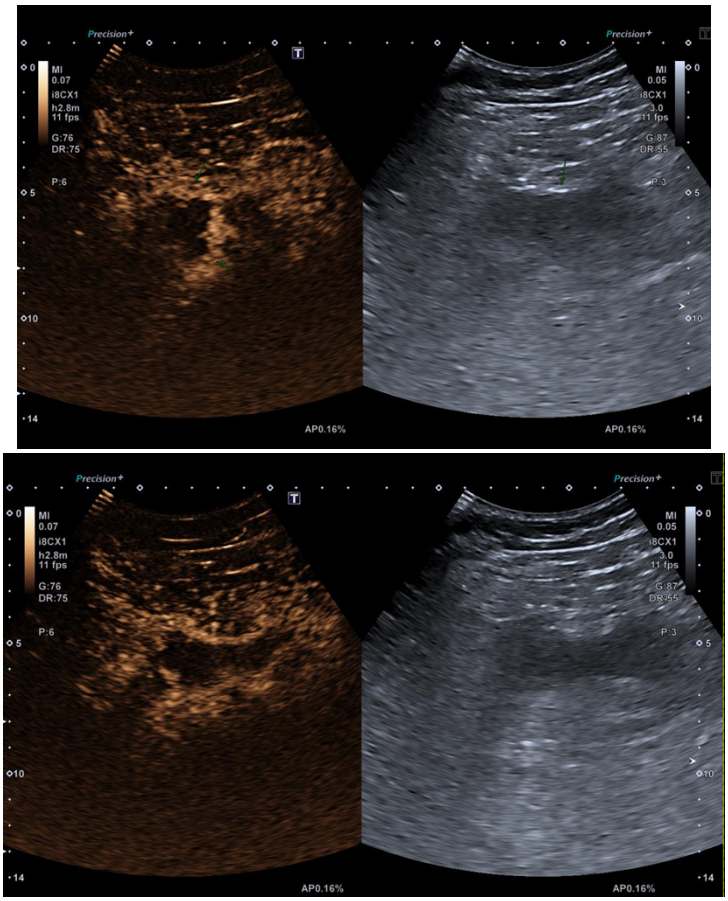

Figura 3 y 4. *Ecografía con contraste. Lesión polilobulada compatible con absceso.*

Bibliografía

1. Del Cura Rodríguez, J., Pedraza Gutiérrez, S. and Gayete Cara, A., 2019. Radiología esencial. Madrid: Editorial Médica Panamericana.

2. Ríos Ballarín P, Güell Bara A, Serra Salas MM, Nova Vaca DE, Gordillo Zabaleta KJ, Ponce Silva RJ, et al. Complicaciones intestinales de la enfermedad de Crohn. Hallazgos radiológicos. *Hospital Universitari de Bellvitge*; 2022

3. Guglielmo FF, Anupindi SA, Fletcher JG, Al-Hawary MM, Dillman JR, Grand DJ, et al. Small bowel Crohn disease at CT and MR enterography: imaging atlas and glossary of terms. Radiographics. 2020;40(2):354–75.

4.. Rimola J, Planell N, Rodríguez S, Delgado S, Ordás I, Ramírez-Morros A, et al. Characterization of inflammation and fibrosis in Crohn's disease lesions by magnetic resonance imaging. Am J Gastroenterol. 2015;110(3):432–40.

ENDOCRINOLOGÍA

HIPONATREMIA SEVERA Y RIGIDEZ GENERALIZADA COMO PRESENTACIÓN CLÍNICA ATÍPICA

Martínez Rubio, M.ª Dolores; Blanco Urbaneja, Irune; Martini Bordón, Paula; Calduch Ortiz de Saracho, Héctor

Se presenta el caso de un paciente con hiponatremia severa de instauración subaguda, abordando la clinica inicial del paciente, el tratamiento instaurado y posterior evolución, así como el diagnóstico etiológico diferencial realizado.

La osmolaridad del plasma está determinada por las concentraciones de sodio, potasio, glucosa y nitrógeno ureico. La hiponatremia ocurre cuando la concentración de sodio en la sangre cae por debajo de 135 mEq/L. Dependiendo de la severidad, se clasifica en: hiponatremia leve: niveles entre 130-140 mEq/L, hiponatremia moderada: niveles entre 125-129 mEq/L, hiponatremia severa: niveles menores a 125 mEq/L.

Casoclínico

Varón de 72 años, sin antecedentes médicos relevantes, salvo episodios de lumbalgia y epicondilitis, sin tratamiento diario con ningún fármaco. Acudió al servicio de urgencias de HUSJ por malestar general, obnubilación, bradilalia, rigidez corporal generalizada y negativa a la ingesta. El paciente no era capaz de responder a preguntas ni de ejecutar órdenes para realizar una exploración psico-neurológica.

Acompañado por su nieta, quien informó que hasta 3 días antes, el paciente había sido independiente para actividades básicas de la vida diaria, con una rutina funcional y activa. No relató cambios remarcables en las últimas semanas, salvo que 4 días antes, el paciente sufrió una caída accidental en la vía pública, por lo que acudió al servició de urgencias de HUSJ por dolor costal izquierdo. Al revisar este episodio en su historía clínica, se le había realizado una radiografía PA y L de tórax, en la que se había objetivado una condensación con sospecha de neumonía, sin fracturas costales apreciables, por lo que se da de alta al paciente con tratamiento antibiótico (cefditoreno).

En la exploración física, estaba afebril, con TA de 120/80, FC de 65 y SatO2 de 96%, consciente, letárgico, obnubilado, con auscultación cardiopulmonar normal, sin aparentes lesiones en piel ni edemas en MMII. Dada la imposibilidad para realizar una exploración neurológica por la importante rigidez generalizada del paciente, y la negativa a seguir órdenes, se decide pasar al paciente a un box de Nivel 2 y ponerlo en decúbito supino.

Una vez tumbado, al intentar de nuevo la exploración, resulta imposible por un estado generalizado de rigidez similar a la tetania (contracción dolorosa de la musculatura estriada del paciente) y un estado letárgico cada vez mayor. La sospecha inicial era una hipocalcemia.

Se solicitan urgentes varias pruebas complementarias. En la bioquímica de sangre destacó: glucosa 98 mg/dl, urea 20 mg/dl, creatinina 0,44 mg/dl, sodio 108 mmol/L (136-145), potasio interferido por hemólisis (3,5-5,10), Calcio 8,49 mg/dl (8,80- 10) y magnesio 1,95 mg/dl (1,70- 2,60). En la gasometría pH de 7,41 (pH 7,55 y bicarbonato 37,7 mmol/L). El hemograma y la coagulación fueron normales;

y en la orina de urgencia, no se encontró dato relevante. La radiografía de tórax fue normal y la TAC craneal informó que no había patología aguda apreciable, pero se objetivó un aumento de tamaño de la silla turca. En el electrocardiograma se apreció ritmo sinusal, PR< 200 msegundos, QRS estrecho, sin alteraciones agudas de la repolarización.

Ante valor de Na de 108, se inicia reposición con fluidoterapia, suero hipertónico con 6 ampollas de ClNa al 20% en 400ml de SSF a una velocidad de 100ml/h. Se realizan controles, obteniendo un valor de Na de 112 a las 6 horas. Se avisa a UCI para valoración del paciente por hiponatremia severa.

En nueva analítica, la osmolaridad en plasma era de 262 (280-300) y la osmolaridad urinaria de 857 (400-800).

A la valoración por parte de UCI, paciente somnoliento, sin focalidad objetivable, fuerza y sensibilidad en extremidades simétricas, PICNR lentas, localiza dolor, Glasgow de 12 (O3, V4, M5). Auscultación cardiopulmonar normal, abdomen no doloroso, MMII sin edemas. TA: 145/83, FC: 85.

Al ingreso en UCI, se inicia corrección de natremia a ritmo de 6-8 mEq en 24h con normalización progresiva del valor coincidente con recuperación progresiva del nivel de conciencia.

Una vez estabilizado el paciente, se procede a la búsqueda de la causa de la hiponatremia severa. La presencia de la misma, en ausencia de edemas o deshidratación, además de natriurias elevadas, lleva a considerar el diagnostico de SIADH vs insuficiencia suprarrenal. Aunque el TC craneal informado en urgencias descartaba patología aguda, informaba de un aumento en la silla turca, por lo que se decidió hablar conjuntamente con endicronología y radiología para descartar la presencia de un adenoma hipofisiario como causa de la alteración electrolítica.

Al comentar el caso con endocrinología, recomendó comenzar tratamiento hormonal sustitutivo con mineralcorticoide y solicitar analítica para ver valores hormonales, siendo: FT3 1,43 pg/ml (1,58-3,91), FT4 anulada, TSH 0,719 mcU/mL (0,35-4,94), LH 0,23 mU/mL(0,60-12,0), testosterona <0,13 ng/ml (2,21-7,16), cortisol 6 (3,70-19,40), ACTH 27 (9,0-52,0), IGF-I 10 (55,0-186,0)

Se realizaron pruebas de antigenuria (sospecha de neumonía en la primera consulta de urgencias por dolor costal) para descartar cuadro de hiponatremia en relacióna infección por Legionella. Resultaron ser negativas.

Se realizó RNM craneal para estudio con imagen (figura 1):

Informada como: gran lesión selar con extensión supraselar, sugerente de macroadenoma. Muestra signos de invasión de seno cavernoso izquierdo, con reducción del calibre de ACI. Comprime y desplaza el quiasma óptico. Remodela clivus y pared posterior del seno esfenoidal en el cual impronta.

También se realizó una campimetría al paciente para estudiar la afectación visual, cuyos resultados fueron (figura 2) (figura 3).

Durante su estancia en UCI, el paciente requirió O2 a niveles bajos, manteniendo saturaciones por encima de 90%. Conforme fue aumentando el valor de Na, el paciente comenzó a estar orientado, colaborador, toleraba dieta progresivamente y la sedestación. Al alcanzar el valor de Na 127 y ante buena evolución clínica y analítica, el paciente pasó a cargo de Medicina Interna con ayuda de Endocrinología.

En planta, el paciente evolucionó de manera favorable llegando a normalizar los valores de Na en sangre.

Consiguió recuperación clínica casi completa. Al ser dado de alta, se le pautó tratamiento hormonal

sustitutivo con hidrocortisona 20mg, eutirox 50mcg y cabergolina 0.5mg. Fue valorado por neurocirugía de HUGA para realizar intervención quirúrgica sobre el macroadenoma hipofisario, a la espera de ello.

Discusión

En cuanto a la causa de una hiponatremia severa, el primer paso es determinar si el paciente presenta pseudohiponatremia, hiponatremia hipertónica (hiperglucemia) o hiponatremia isotónica, en lugar de hiponatremia hipotónica.

La hiponatremia, suele estar causada por una incapacidad para excretar agua normalmente. En individuos sanos, la ingestión de agua no produce hiponatremia porque la liberación suprimida de la hormona antidiurética (ADH), o vasopresina, permite que el exceso de agua se excrete en una orina diluida.

Suele desencadenar manifestaciones clínicas en función de las siguientes características: grado de disminución del sodio sérico, velocidad con la que se instaura dicha disminución y enfermedad neurológica concominante o preexistente.

Manifestaciones clínicas de la hiponatremia aguda: la gravedad de los síntomas en pacientes con hiponatremia aguda generalmente refleja la gravedad de la sobrehidratación cerebral, que se relaciona con el grado de hiponatremia. Las principales manifestaciones clínicas de la hiponatremia aguda incluyen: las náuseas y el malestar, que son los primeros hallazgos, pueden observarse cuando la concentración sérica de sodio cae por debajo de 125 a 130 mEq/L. Por otro lado, cuando la concentración sérica de sodio desciende por debajo de 115 a 120 mEq/L, pueden presentarse cefalea, letargo, obnubilación y, eventualmente, convulsiones, coma y paro respiratorio. También se ha descrito edema pulmonar no cardiogénico.

En relación a los osmolitos y adaptación cerebral a la hiponatremia. El grado de edema cerebral y, por tanto, la gravedad de los síntomas neurológicos son mucho menores en la hiponatremia crónica. Esta respuesta protectora, que comienza el primer día y se completa en varios días, se produce en dos pasos principales. El edema cerebral inicial aumenta la presión hidráulica intersticial, creando un gradiente para el movimiento del líquido extracelular fuera del cerebro hacia el líquido cefalorraquídeo.

La HNA se ha observado asociada a adenomas, craneofaringiomas, prolactinomas, quistes, schwanomas, meningiomas, aneurismas, carcinoma nasofaríngeo y metástasis de carcinomas.

En este caso clínico, la causa es un macroadenoma hipofisario que provoca una insuficiencia suprarrenal secundaria, además de causar también alteraciones en otros ejes hormonales como el hipofisario-tiroideo o el hipofisario-GH.

Los otros síntomas producidos por los adenomas hipofisiarios, son la compresión del quiasma óptico y defecto visual secundario.

Conclusiones

Es importante hacer un correcto diagnóstico diferencial desde el inicio, ya que como en nuestro caso clínico, a veces los síntomas de presentación de la enfermedad, pueden no ser los que habitualmente se relacionen con ella.

La importancia de la anamnesis, así como de revisar la historia clínica en busca de información que nos ayude a enlazar sospechas diagnósticas.

Es clave trabajar en equipo con ayuda de otras especialidades para conseguir un abordaje completo y el más beneficioso para el paciente.

La identificación de hiponatremia de causa endocrinológica, permite un tratamiento sustitutivo hormonal que es indispensable para la corrección de la natremia y para evitar complicaciones graves de estos trastornos, mientras se aborda la causa inicial del disbalance, en este caso, el macroadenoma.

Anexos

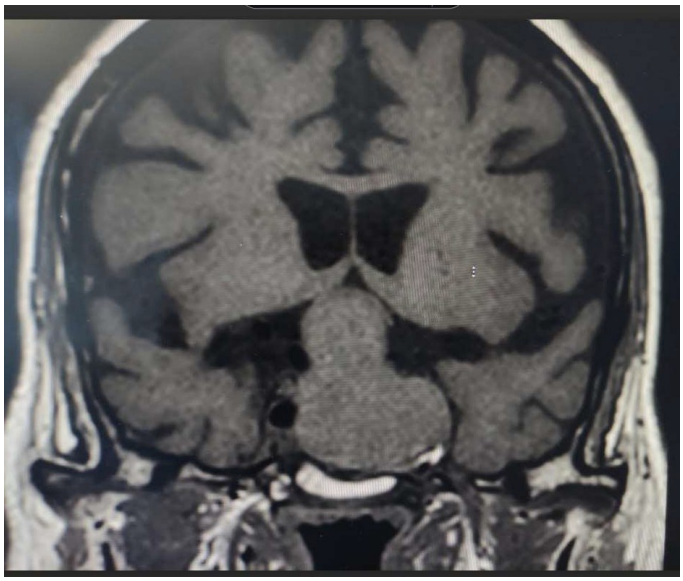

Figura1. *RNMconmacroadenomahipofisiario.*



Figura2.*CampimetríaOI*

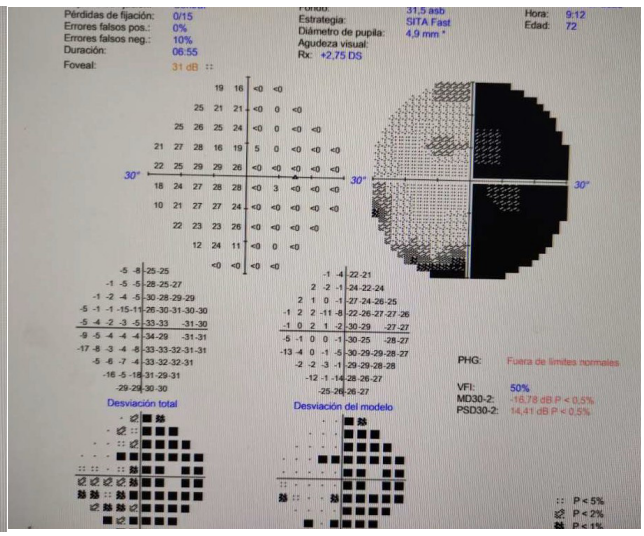

Figura3*.CampimetríaOD*

Bibliografía

1. UpToDate [Internet]. Uptodate.com. [citado el 7 de abril de 2025]. Disponible en: https://www.uptodate.com/contents/diagnostic-evaluation-of-adults-with-hyponatremia?search=causes%20of%20hyponatremia&source=search_result&selectedTitle=2%7E150&usage_type=default&display_rank=2

2. Researchgate.net. [citado el 7 de abril de 2025]. Disponible en: https://www.researchgate.net/profile/Luis-Ruiz-41/publication/265357639_Actualidades_en_el_estudio_y_manejo_de_la_hiponatremia/links/5a176b8faca272df0808b0c3/Actualidades-en-el-estudio-y-manejo-de-la-hiponatremia.pdf

3. Rojas D. MANEJO DE LOS TUMORES DE HIPÓFISIS. Rev médica Clín Las Condes [Internet]. 2017;28(3):409–19.
Disponible en: http://dx.doi.org/10.1016/j.rmclc.2017.01.008

4. UpToDate [Internet]. Uptodate.com. [citado el 7 de abril de 2025]. Disponible en: https://www.uptodate.com/contents/manifestations-of-hyponatremia-and-hypernatremia-in-adults?search=hiponatremia%20sintomas&source=search_result&selectedTitle=1%7E150&usage_type=default&display_rank=1

5. Scielo.cl. [citado el 7 de abril de 2025]. Disponible en: https://www.scielo.cl/scielo.php?script=sci_arttext&pid=S0034-98872009001200010

6. Pérez Romano N, Poch López de Briñas E. Otras causas de hiponatremia. Nefrol (Engl Ed) [Internet]. 2011[citado el 15 de abril de 2025];2(6):67–74. Disponible en: https://www.revistanefrologia.com/en-otrascausas-hiponatremia-articulo-X2013757511000194

7. De tumor hipofisario I. Hiponatremia sintomática como manifestación [Internet]. Mgyf.org. 2013 [citado el 15 de abril de 2025]. Disponible en:
https://mgyf.org/wp-content/uploads/2017/revistas_antes/V2N10/V2N10_307_313.pdf

ENFERMEDADES AUTOINMUNES Y SISTÉMICAS

UN CASO DE SÍNDROME DE MENKES

Carrasco Muñoz, José. Albert Cobo, Irene.

Introducción

El síndrome de Menkes es un trastorno neurodegenerativo de herencia recesiva ligada al X provocado por alteraciones del gen ATP7A, regulador del metabolismo del cobre1.

En cuanto a su etiología, se debe a variantes patogénicas del gen ATP7A (Xq21.1), que codifica una proteína de membrana transportadora de cobre. La alteración en la absorción de cobre a nivel intestinal produce una disminución en los niveles de cobre y ceruloplasmina en plasma y órganos como el cerebro, hígado, hueso, pelo y piel1.

Respecto a la clínica, al nacimiento, la mayoría de pacientes no presenta hallazgos patológicos. El primer signo aparece a los dos meses de edad, y suele ser cabello inusualmente escaso y sin brillo, hipo o despigmentado y es quebradizo. Puede observarse también palidez cutánea, prominencia frontal u occipital, micrognatia y mejillas rechonchas y hematomas subdurales, lo que de manera global confiere el llamado aspecto de "cara de perdiz". Como síntomas adicionales, fallo de medro, mala alimentación, vómitos y diarrea. Progresivamente, los pacientes desarrollan disfunción motora y crisis epilépticas. La hipotonía muscular de los primeros años de vida es reemplazada por espasticidad y debilidad de extremidades. También encontraremos hiperlaxitud articular, hernias inguinales y divertículos vesico-ureterales1.

Se debe sospechar en aquellos pacientes que a los 2-3 meses de edad presentan retraso psicomotor, convulsiones y cabello quebradizo, entre otros hallazgos2.

Como hallazgos de pruebas complementarias, en analítica de sangre encontraremos niveles de cobre y ceruloplasmina disminuidos. Radiológicamente se puede observar osteoporosis generalizada, ensanchamiento metafisario y huesos wormianos en suturas craneales. En la arteriografía o resonancia magnética craneal, presenta una alta especificidad la presencia de tortuosidad arterial intracraneal3.

En estos pacientes resulta de gran utilidad el análisis tricoscópico, donde se pueden ver tallos de diámetro variable, con aplanamientos y giros irregulares (pili torti); estrechamientos periódicos y regulares del tallo del pelo (moniletrix;) y/o nódulos de fractura del tallo piloso (tricorrexis nodosa) 4.

Sin embargo, el diagnóstico definitivo se basa en pruebas genéticas, mediante la detección de la mutación en el gen anteriormente nombrado4.

El diagnóstico diferencial es muy amplio. A nivel cutáneo se plantea sobre todo con entidades que cursan con fragilidad de tejidos conectivos, resultando en hiperextensibilidad cutánea y articular, piel

fina y aterciopelada: como el síndrome de Ehlers-Danlos, síndrome de Marfan o el síndrome de cutix laxa. Respecto a las convulsiones, sobre todo tendríamos que hacer diagnóstico diferencial con el síndrome de Sturge-Weber y la esclerosis tuberosa, aunque a nivel cutáneo las manifestaciones son muy diferentes al síndrome de Menkes. Respecto al pili torti, también se puede observar en el síndrome de Netherton (trastorno autosómico recesivo caracterizado por ictiosis, displasias pilosas -sobre todo tricorrexis invaginata, tallo invaginado sobre sí mismo- y signos de atopia). Aquí el pili torti no es tan característico, y puede mejorar e incluso resolverse con el paso del tiempo5.

El tratamiento es principalmente sintomático y de control de las complicaciones. La suplementación de cobre-histidina subcutáneo a dosis 100 ug/kg/día, administrada desde los primeros días de vida antes de la aparición de los síntomas neurológicos, puede modificar la progresión de la enfermedad.6 La administración oral de cobre resulta ineficaz ya que queda retenido en el intestino. Actualmente se está investigando la administración de elesclomol-cobre, con resultados prometedores en ratones y algunos niños de manera experimental7.

Finalmente, el pronóstico de estos pacientes es desfavorable, ya que la mayoría de los pacientes fallecen en la primera década de la vida debido al progresivo deterioro neurológico. Típicamente, a los 3 años1.

Caso clínico

El paciente se trata de un varón de 3 meses de edad, en seguimiento por Neonatología por prematuridad y fallo de medro, que acude a su hospital de zona por cuadro catarral, febrícula y decaimiento. Durante el ingreso inicia episodios de desconexión del medio, desviación de la mirada e hipertonía de miembros que requieren administración de midazolam en varias ocasiones. Se decide traslado a Pediatría del Hospital General Universitario Dr. Balmis de Alicante para tratamiento y estudio. Por empeoramiento de las crisis se pasa a Unidad de Cuidados Intensivos (UCI), precisando administración de fenitoína, valproico, lacosamida y rivotril para el control de las crisis epilépticas.

Desde la UCI Pediátrica nos consultan a Dermatología para apoyo diagnóstico, dado que a la exploración física (Figura 1) llama la atención que el paciente presenta palidez cutánea, así como pelo escaso y lanoso en cuero cabelludo. Desde Dermatología, se extrae una muestra de pelo para análisis microscópico. Al microscopio se observan tallos de diámetro variable, con (Figura 2) aplanamientos y giros irregulares (pili torti), (Figura 3) nódulos de fractura del tallo piloso (tricorrexis nodosa) y nudos capilares.

Como pruebas complementarias, encontramos en la analítica sanguínea normal a excepción de unos niveles bajos de cobre (29 ug/dL, valor normal 40-160) y ceruloplasmina (5 mg/dL, valor normal 15-30). En la radiografía de tórax se aprecia un ensanchamiento del extremo anterior de los arcos costales. En la gasometría arterial destaca hiperlactacidemia persistente. La resonancia magnética nuclear (Figura 4) cerebral mostraba múltiples hallazgos patológicos, a destacar signos de retraso en la mielinización, y tortuosidad de los vasos a nivel del polígono de Willis. El electroencefalograma era compatible con estatus epiléptico.

En ese momento, ante la sospecha diagnóstica de síndrome de Menkes, se solicitó estudio genético.

Sin esperar al resultado de dicho estudio, se decide iniciar tratamiento con cobre-histidina a dosis de 250 mcg/12h subcutáneo. Tras una semana más de ingreso, el paciente mejora y se decide alta hospitalaria para control en consultas externas de neuropediatría.

En cuanto a la evolución, el paciente ha seguido controles en neuropediatría, sin presentar nuevos episodios de crisis hasta el momento actual. Se ha confirmado el estudio genético (variante patogénica en hemicigosis en gen ATP7A). En la última valoración, al año de vida, destacaba hipotonía axial, siendo el resto normal. Actualmente el paciente continúa en tratamiento con cobre-histidina.

Conclusiones

El síndrome de Menkes es un trastorno neurodegenerativo de herencia recesiva ligada al X provocado por alteraciones del gen ATP7A, regulador del metabolismo del cobre. Debido al mal pronóstico de estos pacientes, resulta fundamental conocer esta entidad, ya que la suplementación de cobre-histidina subcutáneo a dosis 100 ug/kg/día, administrada desde los primeros días de vida antes de la aparición de los síntomas neurológicos, puede modificar la progresión de la enfermedad.

Anexos

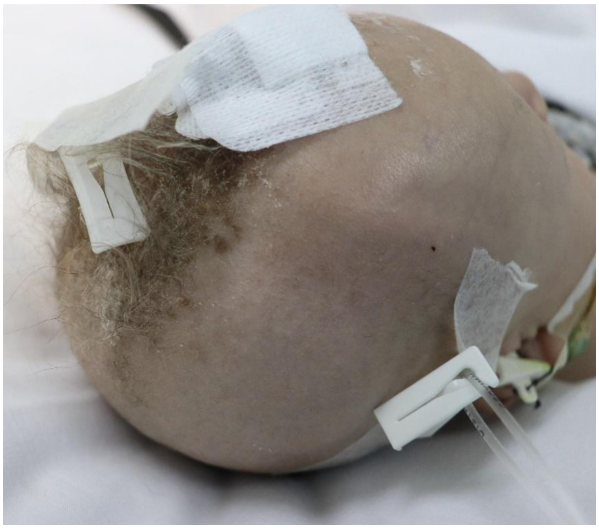

Figura 1. *Exploración física. Microcefalia, palidez cutánea, y cabello escaso y lanoso.*

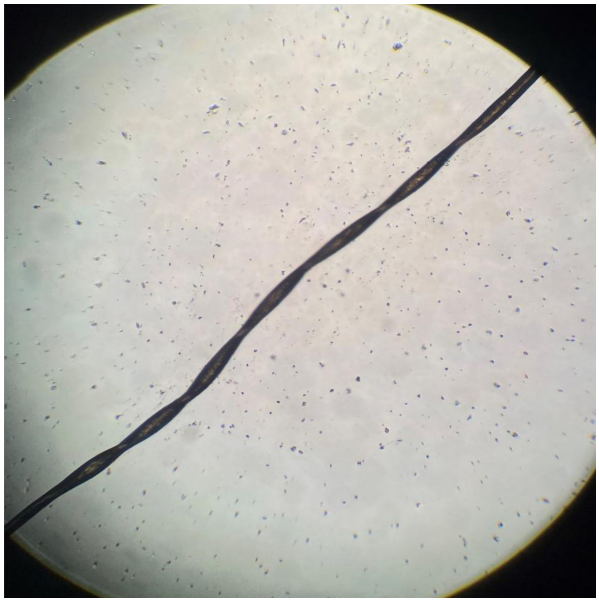

Figura 2. *Exploración microscópica. Tallos aplanados y retorcidos sobre su propio eje (pili torti).*

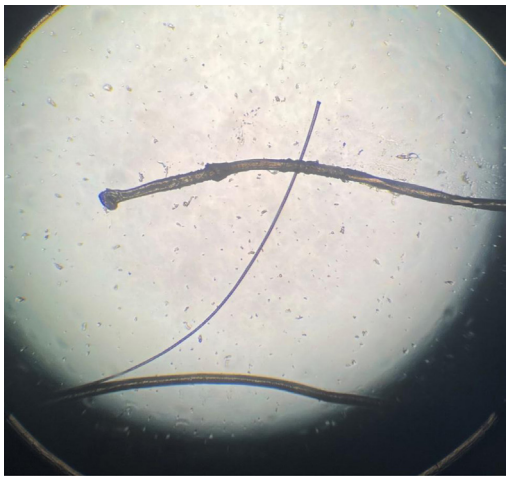

Figura 3 *Exploración microscópica. Fracturas del tallo (tricorrexis nudosa).*

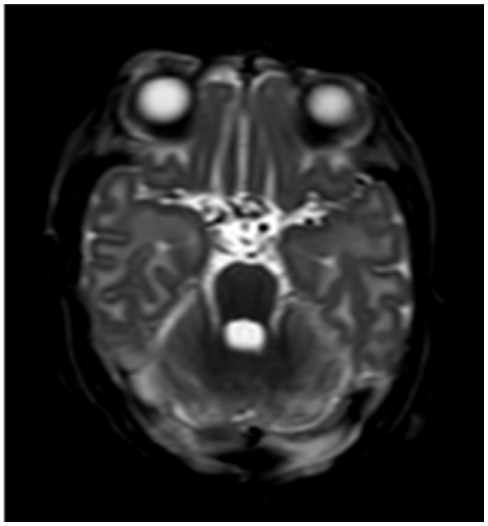

Figura 4. *Resonancia magnética cerebral. Flechas azules: Tortuosidad del polígono de Willis.*

Bibliografía

1. Enfermedad de Menkes. Orphanet. 2022. Disponible en: https://www.orpha.net/

2. Gracia I. Alteraciones del pelo: la clave para la sospecha del síndrome de Menkes. Actas Dermo. 2021; 112: S1.

3. Giacaman A. Claves diagnósticas en displasias pilosas I. Actas Dermo. 2022; 113 (2): 141-149.

4. Soto V, Miravet E, Sánchez R. Epilepsia en el lactante. Protoc diagn ter pediatr. 2022; 1:399-407.

5. Higueros E, Roe E. Síndrome de Sturge-Weber: revisión. Actas Dermo. 2017; 108(5): 407-417.

6. National Institute for Health and Care Excellence. Epilepsies: diagnosis and management (NICE Clinical guideline 137). 2020

7. Guthrie L, Soma S. Elesclomol alleviates Menkes pathology and mortality by escorting Cu to cuproenzymes in mice. Science. 2020; 368 (6491):620-625.

MUJER CON DISNEA, TOS Y DOLOR TORÁCICO TRAS COVID-19: UNA CUESTIÓN DE ANTICUERPOS

Casañ Murcia, María. García-Sevila, Raquel. Avilés Hernández, Antonio. Doménech-Serrano, Jose. Ortiz- Blasco, Marta. Riesgo-Sanchís, Pablo.

La enfermedad de Sjögren es una enfermedad autoinmune sistémica (EAS) en la que las células epiteliales de las glándulas exocrinas son la diana de la respuesta inflamatoria1. Se denomina SS secundario (SSs) cuando está asociado a otra EAS (más frecuentemente a artritis reumatoide, aunque también puede asociarse a lupus eritematoso sistémico), y SS primario (SSp) cuando no se asocia a otra patología reumatológica. Tiene un claro predominio femenino y en personas asiáticas, y suele presentarse en personas de edad entre 40 y 60 años, con una prevalencia de entre 1-5/10.0002.

Se han descrito factores predisponentes hormonales, genéticos, infecciones virales como el virus de Epstein-Barr y el Citomegalovirus, e inmunológicos. De hecho, en el SSp hay una hipergammaglobulinemia que lleva a un mayor riesgo de padecer un linfoma de células B1.

Además, el sexo femenino, la raza asiática y una menor edad se ha relacionado con una mayor actividad sistémica3.

Abarca manifestaciones tanto glandulares, con sequedad de superficies mucosas a cualquier nivel (oral, ocular, vaginal, cutánea, etc.), como extraglandulares: articular, renal, hematológicas, cutáneas, enfermedad tiroidea...

Uno de los órganos diana más importantes en las EAS es el pulmón, puesto que condiciona el pronóstico y la expectativa vital del paciente, no solo en términos de supervivencia sino también en calidad de vida. La afectación pleuropulmonar se ha visto en un 20% de los casos de SS4.

Caso clínico

Una mujer de 57 años procedente de Cuba, de raza negra, acudió al servicio de Urgencias por presentar disnea grado 3 de la mMRC (necesitaba descansar habiendo caminado menos de 100 m o a los pocos minutos de andar en llano), tos seca y sensación de opresión centro torácica izquierda con los esfuerzos, que cedía con el reposo y que no se irradiaba a otros territorios. Además, desde hacía unos meses tenía ortopnea sin acompañarse de edemas en miembros inferiores ni disnea paroxística nocturna. La paciente refería que estos síntomas habían comenzado hacía cinco meses a raíz de una infección por SARS-CoV-2 para la que no precisó ingreso ni asistencia en Urgencias, tomando solo tratamiento sintomático.

Como antecedentes personales, la paciente nunca había fumado, pero sí había sido consumidora de alcohol desde hacía 12 años, principalmente cerveza. Como tratamiento habitual solo constaba diazepam 5 mg cada 12 horas por un trastorno ansioso depresivo.

Al indagar en sus antecedentes epidemio- neumológicos, contaba que tenía tres hermanas con asma y tratamiento inhalatorio crónico, que en Cuba había estado trabajando en una imprenta estando en

contacto con tintas y ahora trabajaba en limpieza, y había tenido dos periquitos hacía 5-6 años. Había recibido tres dosis de vacuna COVID. Además era roncadora habitual, con pausas de apnea presenciadas por familiar pero sin presentar hipersomnolencia diurna ni cefalea matutina.

En la exploración física, la paciente estaba taquipneica, presentaba un índice de masa corporal alto en rango de obesidad y una saturación de oxígeno (SatO2) basal del 93% que subió tras ponerle gafas nasales. A la auscultación pulmonar se escuchaban crepitantes bibasales. No presentaba acropaquias.

Se extrajo un análisis de sangre donde destacó una troponina T ultrasensible de 27 ng/L que se serió y quedó en meseta, CK de 495 U/L, dímero D de 0’55 µg/mL, pro-BNP de 48 pg/mL, LDH de 356 U/L y PCR 3’3 mg/dL.

La gasometría arterial basal mostraba una insuficiencia respiratoria parcial compensada.

Ante la disnea, el dolor torácico y la elevación de troponinas, se solicitó un electrocardiograma (ECG) que no mostró alteraciones. Las pruebas microbiológicas para virus respiratorios fueron negativas.

También se solicitó una radiografía de tórax, que mostró cardiomegalia y extensos infiltrados reticulares en ambos campos pulmonares (ver figura 1).

Ante estos hallazgos, se decidió ingreso en planta de Neumología para estudio. Se solicitó una tomografía axial computarizada de alta resolución (TACAR), en el que se apreciaban extensos infiltrados reticulares de predominio peribroncovascular, de aspecto consolidativo y en algunas zonas con atenuación en vidrio deslustrado, de claro predominio basal y dejando un área subpleural respetada (ver figura 2). El aumento del calibre de la arteria pulmonar determinaba una hipertensión pulmonar radiológica. El radiólogo recomendó realizar diagnóstico diferencial entre enfermedades del colágeno, neumonía organizada, neumonía intersticial linfoide, sarcoidosis o neumonitis por hipersensibilidad.

Se reinterrogó a la paciente por síntomas extrapulmonares, pero no presentaba Raynaud, síntomas articulares o exposiciones recientes a factores desencadenantes de neumonitis, y tampoco tenía antecedentes personales ni familiares de enfermedades reumatológicas.

Durante la hospitalización, se realizó una polisomnografía que confirmó un síndrome de apnea-hipoapnea del sueño grave, por lo que se instauró ya en el ingreso un dispositivo de presión positiva continua en la vía aérea (CPAP) durante la noche. La prueba de la marcha de 6 minutos resultó muy patológica, con una distancia total caminada por debajo de lo esperado, y presentando un descenso de la SatO2 de hasta el 72%, además de que estuvo durante casi toda la prueba por debajo de 88%. Las pruebas funcionales respiratorias mostraron un patrón restrictivo grave (FVC 41%, TLC 40%) y una disminución de la DLCO en grado severo (24%).

El servicio de Cardiología realizó un ecocardiograma a la paciente, que únicamente mostró un ventrículo izquierdo con grosores parietales en límite alto de la normalidad, sin apreciarse signos de hipertensión pulmonar. Estos hallazgos y del ECG no sugerían tanto un origen cardiaco sino más muscular por la elevación mayor de CK que de troponina.

También se realizó una broncofibroscopia con lavado broncoalveolar, donde el líquido tenía menor proporción de macrófagos y mayor porcentaje de polimorfonucleares y de linfocitos de los rangos de normalidad, con un cociente CD4/CD8 normal. No se aisló ni detectó ningún microorganismo.

En los análisis de sangre realizados destacaron una elevación de VSG y del marcador tumoral Ca 15.3, una hipergammaglobulinemia IgG e IgA, así como la normalidad de los niveles de ECA y de alfa-1-antitripsina. Las precipitinas eran negativas, también las pruebas de detección de tuberculosis.

Se solicitó autoinmunidad, resultando tener niveles de ANA 1/1280 con patrón moteado en células Hep-2, un factor reumatoide ligeramente elevado (49 UI/mL) y una banda positiva con tres cruces para anti-Ro52. El cribado de antígenos nucleares específicos mostró anti-Ag Ro52 y anti-Ag Ro60 elevados, especialmente este último, con niveles mayores de 1000. Eran negativos anti-Ag La y ACPA.

Por estos hallazgos se consultó a Reumatología, que realizó anamnesis detallada a la paciente, sin datos de enfermedad reumatológica, así como tampoco parecía haberlos a la exploración física. Realizaron el test de Schirmer, que fue normal, mientras que la cuantificación de secreción salival fue patológica. Con todos los datos recabados se pudo llegar al diagnóstico de síndrome de Sjögren primario con enfermedad pulmonar intersticial difusa grave y leve hipergammaglobulinemia.

En ese contexto y ante la presencia en el TACAR de zonas con vidrio deslustrado, se instauró tratamiento con pulsos de metilprednisolona (MTP) a dosis de mg/kg al día durante tres días seguidos, y posteriormente se fue descendiendo. Al mismo tiempo, el primer día de MTP se administró una dosis de Rituximab y una segunda a los 20 días de la primera. Al estar bajo altas dosis de corticoides hubo que realizar profilaxis para infecciones como el Pneumocystis jirovecii y otros microorganismos con cotrimoxazol, y prevención de osteoporosis con suplementos de calcio y vitamina D.

Al alta, la paciente continuó con las medidas preventivas asociadas al uso de corticoides, los glucocorticoides que siguió disminuyendo progresivamente y fue recibiendo más administraciones de Rituximab, al principio espaciadas seis meses y tras dos años y medio se pasó a frecuencia anual.

Tras un año desde que se había iniciado el tratamiento, el TACAR mostró una mejoría significativa de las consolidaciones peribroncovasculares bibasales, de las opacidades en vidrio deslustrado y del engrosamiento septal (ver figura 3). Sin embargo, persistió a nivel subpleural y el patrón perilobulillar, así como continuaba la desaturación en la marcha, bajando hasta una SatO2 85%, aunque caminando una distancia mucho mayor (105% de lo esperado). Además, en este tiempo se normalizaron los niveles de IgG. Lo que más destacó de la respuesta de la paciente al tratamiento fue la gran mejoría de las pruebas funcionales respiratorias, hasta conseguir casi normalizar la capacidad vital forzada y un aumento de la DLCO, hasta quedar como una disminución moderada de esta (ver tabla 1).

Discusión

Las EAS pueden afectar al sistema respiratorio, con distinto predominio de afectación dependiendo de la entidad. En el caso del SSp, lo más frecuente es la afectación de vía aérea en forma de bronquiectasias, y de haber daño intersticial lo más frecuente es un patrón de Neumonía Intersticial No Específica (NINE)5. Este patrón consiste en la presencia de vidrio deslustrado y reticulación con bronquiectasias, siendo raro la presencia de panal, y a nivel histológico presenta una afectación intersticial uniforme6.

Como ya hemos comentado, la afectación pulmonar no es frecuente en el SSp. Dentro de esta, los síntomas más frecuentes de presentación son la tos y la disnea. Además, aunque al principio se creía que esta manifestación aparecía tras largo tiempo de evolución, se ha visto que puede incluso preceder en una media de un año al resto de las manifestaciones clínicas de la enfermedad, como el caso de la

paciente. Esta opción tiene una frecuencia muy variable dependiendo de la serie de casos o la población analizada, de un 10 a un 50%7.

La paciente de este caso clínico presentaba varias dificultades diagnósticas: en primer lugar, ella relacionaba el inicio de la sintomatología con una infección por COVID-19. Si bien se ha visto que la infección por este virus puede desencadenar una fibrosis pulmonar, la paciente presentaba extensas áreas en vidrio deslustrado sugerentes de episodio inflamatorio-infeccioso activo. En el caso de las fibrosis pulmonares por SARS-CoV 2, se ha visto que los daños producidos suelen mantenerse estables radiológicamente tras el primer mes post infección y los siguientes tres y seis meses8. Además, la mayoría de estos pacientes tienen pruebas funcionales respiratorias normales y suelen presentar una mejoría gradual con el tiempo, mientras que a la paciente le había ocurrido lo contrario, con empeoramiento radiológico y funcional con el paso de los meses.

En cuanto a la elevación de LDH y el Ca 15.3, son marcadores inespecíficos pudiendo encontrar el Ca 15.3 elevado en patología pulmonar, hepática, pancreática y en cáncer de mama, si bien ambos están característicamente elevados en patologías pulmonares. El cociente CD4/CD8 descartaba una sarcoidosis, mientras que la celularidad del lavado broncoalveolar era inespecífico, sugestivo de proceso inflamatorio crónico. En cuanto al patrón moteado en células Hep-2, se encuentra en la enfermedad de Sjögren en un 80%, pero de forma menos frecuente en otras enfermedades del tejido conectivo como el lupus eritematoso sistémico, la enfermedad mixta del tejido conectivo y la esclerosis sistémica9.

Por otra parte, esta mujer no presentaba ningún antecedente personal ni familiar que indujera a pensar en una causa reumatológica, y tampoco tenía manifestaciones extrapulmonares. Pese al amplio abanico de manifestaciones del SSp, la paciente no aquejaba ninguna de estas, y sólo al realizar la sialometría se observó que estaba disminuida.

En cuanto a los tratamientos, se utiliza como gold standard el índice de actividad ESSDAI, que cuantifica el grado de actividad en cada uno de los dominios10. La opciones terapéuticas abarcan desde tratamiento sintomático en forma de sustitutos de la secreción lagrimal, ocular, lagrimal o de otras mucosas, o estimulantes de la mucosa cuando hay reserva glandular; e incluso tratamiento sistémico.

El tratamiento sistémico se reserva para casos con afectación sistémica activa, cuando hay datos de gravedad, y consiste en un enfoque secuencial que tiene como base los glucocorticoides y, en caso de no ser suficientes o como mantenimiento, inmunosupresores y biológicos. En nuestro caso, se trataba de una mujer joven, con afectación pulmonar grave con un descenso severo de la difusión severo y desaturación en la marcha, con signos en el TACAR de actividad, por lo que hubo que optar por opciones rápidas y con suficiente potencia, como fueron los pulsos de metilprednisolona y la administración periódica de rituximab.

Conclusiones

Este caso clínico pone de relevancia la necesidad de un estudio en profundidad ante un hallazgo de patrón intersticial en imagen. El diagnóstico diferencial es amplio y hace necesaria una anamnesis concienzuda, que en muchos casos orienta la etiología. Pero también hay que considerar que hay cuadros poco frecuentes, y que además pueden presentarse de formas aún menos frecuentes, como la paciente, que no presentaba sensación de sequedad de mucosas a pesar de ser la sintomatología principal del síndrome de Sjögren y que presentó como primera manifestación la afectación pulmonar. Es por eso que ante una EPID no filiada, solicitar todo el panel microbiológico así como el panel de autoinmunidad

completo puede llevarnos al diagnóstico, así como tienen un valor pronóstico sobre la evolución de la enfermedad.

Anexos

Fecha	FVC (L)	FVC%p (%)	FEV 1 (L)	FEV1%p (%)	DLCO %p (%)
4/22	1.55	48.7	1.36	53.9	34.8
10/22	1.83	57.9	1.57	62.8	26.3
11/23	2.3	75.4	1.92	79.7	44.7
5/24	2.52	83.3	1.99	83	43.9
12/24	2.38	78.9	1.91	80	48.3

Tabla 1. *Evolución temporal de parámetros de las pruebas funcionales respiratorias.*

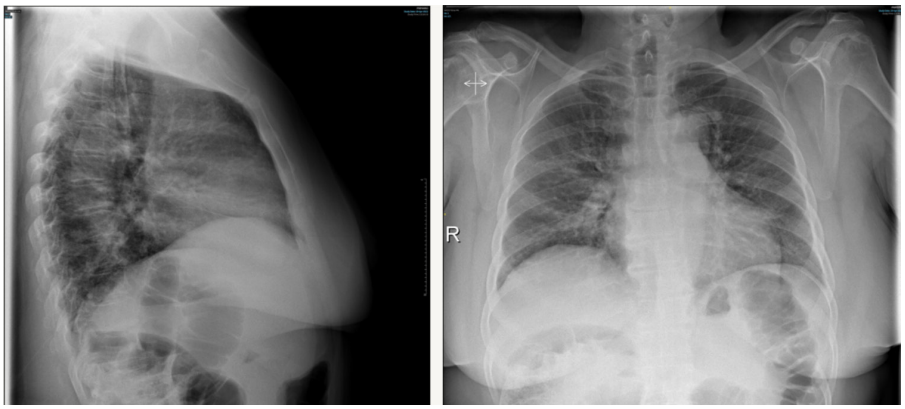

Figura 1. *Radiografía de tórax, proyecciones lateral y anteroposterior.*

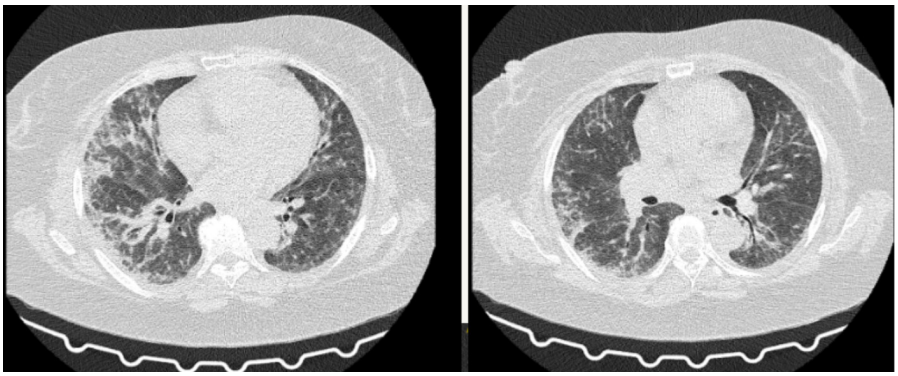

Figura 2. *TC torácico de alta resolución (TACAR) al inicio del ingreso en Neumología.*

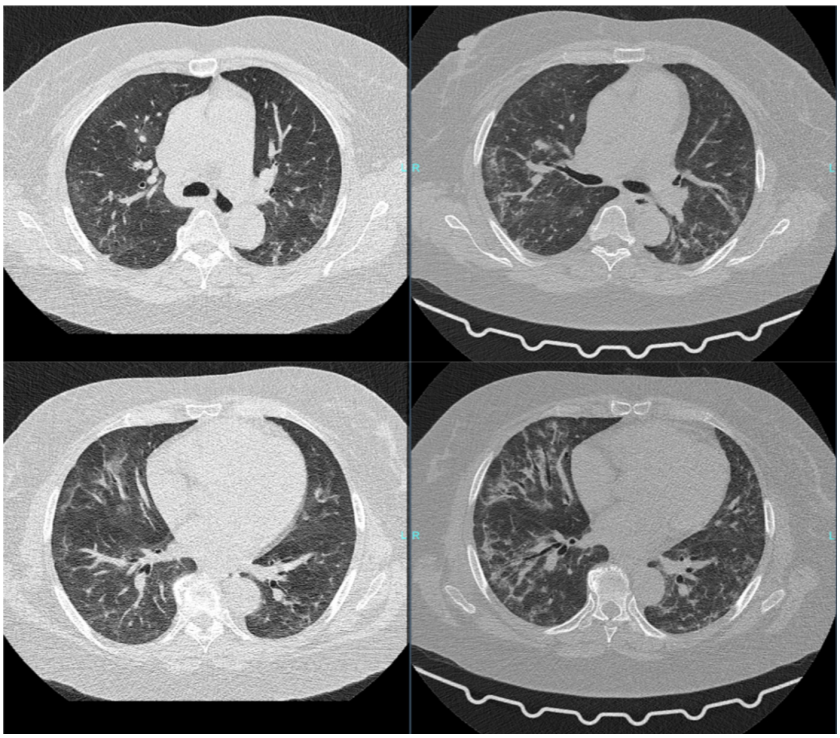

Figura 3. *Comparación de TACAR al ingreso (imagen de la derecha) y un año después (imagen de la izquierda)*

Bibliografía

1. A Balsa Criado, F Díaz González. Tratado SER de Enfermedades Reumáticas; 2022.

2. Orphanet: Síndrome de Sjögren primario. Orpha.net s/f. https://www.orpha.net/es/disease/detail/289390?name=sindrome%20de%20sj%C3%B6gren&mode=name

3. Reyes Jaraba CA, Pájaro Galvis NE, Vergara Serpa OV, Conquett Huertas JY, Echenique Torres OD, Cortina Gutiérrez A, et al. Síndrome de Sjögren: epidemiología y manifestaciones clínicas. Rev Colomb Reumatol 2022;29:310–24. https://doi.org/10.1016/j.rcreu.2020.12.007.

4. Luppi F, Sebastiani M, Silva M, Sverzellati N, Cavazza A, Salvarani C, et al. Interstitial lung

disease in Sjögren's syndrome: a clinical review. Clin Exp Rheumatol 2020;38 Suppl 126:291–300.

5. Boldova Loscertales A, Ros Lucas JA. Manual de consulta en las enfermedades pulmonares intersticiales difusas. Editorial Respira; 2024.

6. Giménez Palleiro A, Franquet T. Patrones radiológicos en la enfermedad pulmonar intersticial. Sem Fund Es Reumatol 2013;14:97–105. https://doi.org/10.1016/j.semreu.2013.05.002.

7. Sambatargo G, Ferro F, Orlandi M et al. Clinical, morphological features and prognostic factors associated with interstitial lung disease in primary Sjögren's syndrome: A systematic review from the Italian Society of Rheumatology. Autoimmun Rev 2020; 19: 102447.

8. Ojo AS, Balogun SA, Williams OT, Ojo OS. Pulmonary fibrosis in COVID-19 survivors: Predictive factors and risk reduction strategies. Pulm Med 2020;2020:6175964. https://doi.org/10.1155/2020/6175964.

9. Oliva-Menacho JE, Arroyo-Acevedo JL, Oliva-Candela JA, García-Hjarles MA. Patrones de tinción de anticuerpos antinucleares identificados por Inmunofluorescencia indirecta en pacientes con enfermedad del tejido conectivo. Rev Med Hered [Internet]. 2019 Ene; 30(1): 33-39. Disponible en: http://www.scielo.org.pe/scielo.php?script=sci_arttext&pid=S1018-130X2019000100006&lng=es. http://dx.doi.org/10.20453/rmh.v30i1.3470.

10. R. Seror, S.J. Bowman, P. Brito-Zeron, E. Theander, H. Bootsma, A. Tzioufas, et al. EULAR Sjögren's syndrome disease activity index (ESSDAI): A user guide. RMD Open., 1 (2015), pp. 1-9

INSUFICIENCIA SUPRARRENAL POR UNA HEMORRAGIA SUPRARRENAL A CAUSA DE UN SÍNDROME ANTIFSOFOLÍPIDO

García Soriano, Isabel; Valldecabres, Inmaculada; Guillén, Ana; Sierras, Miriam; Olmos, Isabel.

El síndrome antifosfolípido (SAF) es una enfermedad autoinmune sistémica caracterizada por trombosis arterial, venosa o microvascular, morbilidad en el embarazo o manifestaciones no trombóticas en pacientes con anticuerpos antifosfolípidos persistentes (anticoagulante lúpico, anticardiolipina y anti-β2-glicoproteína I). Puede presentarse de forma aislada, o asociarse a otras enfermedades autoinmunes, y es la causa más común de "trombofilia adquirida.

El diagnóstico de esta patología se realiza mediante los criterios de clasificación del SAF de 2023 de la American College of Rheumatology (ACR) y la European League Against Rheumatism (EULAR). (1)

Estos criterios se dividen en criterios clínicos y de laboratorio.

Dentro de los criterios clínicos los dividimos en 6 dominios cada uno con puntuaciones ponderadas que van de 1 a 7 puntos.

- Trombosis venosa macrovascular: Trombosis venosa profunda, embolia pulmonar, trombosis retina, esplénica, renal cerebral…
- Trombosis arterial macrovascular: Infarto agudo miocardio, accidente cerebrovascular, trombosis arterial renal, esplénica…
- Manifestaciones microvasculares: livedo, nefropatía vascular, hemorragia pulmonar/ suprarrenal…
- Morbilidad obstétrica: abortos de repetición
- Enfermedades de la válvula cardíaca
- Manifestaciones hematológicas: trombocitopenias moderadas.

Los criterios de laboratorio se agrupan en dos dominios;

- Ensayos funcionales de coagulación para anticoagulante lúpico separados 12 semanas.
- Ensayos de inmunoabsorción en fase sólida para anticuerpos anticardiolipina IgG/IgM y/o anticuerpos anti-β2-glicoproteína I IgG/IgM.

Para clasificar a un paciente con síndrome antifosfolípido se requiere acumular al menos 3 puntos en cada uno de los dominios; clínico y de laboratorio.

El tratamiento de primera línea se centra en la anticoagulación para prevenir eventos trombóticos con antagonistas de la vitamina K. Se recomienda mantener un INR entre 2-3 para trombosis venosas y entre 3-4 para trombosis arteriales. Es importante individualizar el tratamiento según el perfil de riesgo y la presentación clínica de cada paciente. La evidencia actual sugiere que es mejor la anticoagulación con los antagonistas de la vitamina K, que con los anticoagulantes orales. (2)

Caso clínico

Varón de 53 años sin alergias, ni hábitos tóxicos, dislipemia sin hipertensión arterial ni diabetes miellitus. Como antecedentes más relevantes, diagnosticado de síndrome antifosfolípido en 2002 en seguimiento por hematología a causa de una TVP desde entonces en tratamiento con antagonistas de la Vitamina K. Infarto agudo de miocardio en 2011 con necesidad de stent farmacoactivo en la descendente anterior. Tratamiento actual: Acenocumarol, emconcor 2.5mg cada 24 horas, pantoprazol 20mg/24h.

En diciembre 2024 consulta en urgencias por episodio de dolor en miembro inferior derecho con edema en dicha localización. Se realiza analítica de sangre viendo que el acenocumarol no está en ranco con un INR inferior. Al realizar eco Doppler de miembro inferior, se diagnostica de una trombosis venosa profunda de poplíteas en troncos tibioperoneos dándose de alta en tratamiento con heparina de bajo peso molecular (HBPM) en seguimiento por la Unidad Hospitalaria a domicilio.

Posteriormente 4 días tras el alta, el paciente vuelve a consultar en Urgencias derivado desde la Unidad de Hospitalización a domicilio, por inicio de dolor abdominal de inicio progresivo, fluctuante y punzante, localizado en epigastrio irradiado a hipocondrio derecho. No náuseas ni vómitos. No fiebre ni sensación distérmica. No alteración del hábito gastrointestinal, por lo que se decide ingresar en la Unidad de Corta Estancia. A su ingreso TA 194/84 mmHg Afebril. SatO2 99% basal. En la exploración buen estado general, Auscultación cardiaca y pulmonar, rítmica sin soplos, murmullo vesicular conservado. Abdomen blando doloroso a la palpación en hipocondrio derecho. No masas ni megalias. No signos de irritación peritoneal. Ruidos hidroaéreos conservados. No soplos. En miembros inferiores no edema, ligero engrosamiento de miembro inferior derecho, pulsos pedios presentes. En analítica de sangre, no alteración de reactantes de fase aguda, no alteración renal ni hepática, bilirrubina normal. Se sospecha de cólico biliar y se solicita ecografía abdominal con resultado de microlitiasis vesiculares con mínima dilatación de vía biliar intrahepática. Se amplia al TC abdominal observándose un aumento difuso de ambas suprarrenales con contornos desflecados difusos con mínima banda de líquido en vecindad. Vía biliar, vesícula, páncreas y riñones conservados. Se realiza una interconsulta a Medicina Digestiva sugiriendo la realización de colangiopancreatografía retrógrada endoscópica sin evidencia de coledocolitiasis. Finalmente, el dolor abdominal cesa con la analgesia convencional y es dado de alta con diagnóstico de cólico biliar de repetición para continuar tratamiento analgésico en domicilio anticoagulado con HBPM por su proceso trombótico.

Posteriormente 10 días tras el alta el paciente acude a Urgencias nuevamente por aparición de mareo tipo inestabilidad que relaciona con los movimientos y mejora al tumbarse que asocia desde el alta hospitalaria, pero que ha ido aumentando. En contexto del mareo lo relaciona con la boca seca y aumento de la sudoración. Aumento de la disnea a mínimos esfuerzos que le obliga a pararse junto con astenia persistente. Opresión torácica ocasional en contexto de esfuerzos que ha ido aumentando desde hace varias semanas. No tos ni expectoración. El paciente es deportista y le cuesta hacer deporte por la astenia y el mareo. Pérdida de apetito y de peso no cuantificada en el último mes. Náuseas continuas sin vómitos. No

fiebre ni sensación distérmica. No dolor abdominal. Tras esto se decide ingreso en Medicina Interna para estudio. En la exploración el paciente presenta una tensión arterial de 102/70 mmHg, recuencia cardaica 81 latidos por minuto, Sato2 98%. Aceptable estado general, consciente y orientado, normocoloreado, normperfundido, normohidratado, eupneico en reposo. Auscultación cardiaca y pulmonar; sin soplos, rítmica y murmullo vesicular conservado. No edemas en miembros inferiores. No dolor abdominal, sin megalias ni signos de irritación peritoneal. A la exploración neurológica, no se observan alteraciones salvo que no se incorpora por mareo al levantarse. Se realiza diagnóstico diferencial en paciente cardiópata con síndrome antifosfolípido actualmente con coagulación en rango.

Se sospecha de tromboembolismo pulmonar, pero INR en rango, dímero D normal, troponina T HS normal con SatO2 en torno a 98% basal, radiografía de tórax sin alteraciones, electrocardiograma sinusal a 96 lpm PR 0.12 QRS estrecho ST normal, onda Q en II III y AVF ya presente en previos por lo que no se realiza AngioTC de tórax de momento por sospecha baja.

Sospecha de nuevo evento cardiaco pese a electrocardiograma normal, por lo que se serian troponinas sin ascensos y se solicita ecocardiograma sin alteraciones en la función sistólica, en la contractilidad no dilatación de la aurícula derecha no alteración de válvulas ni gradientes. Por lo que de momento no parece evento isquémico coronario agudo.

Por paciente con alto riesgo de trombosis se sospecha de posible nuevo evento isquémico arterial/trombótico venoso cerebral por lo que se solicita TC craneal sin alteraciones de lesiones ocupantes de espacio, lesiones isquémicas, hemorragias ni colecciones. Se solicita una RNM encefálica que queda pendiente y un eco-doppler de troncos supraórticos con evidencia de ligera ateromatosis difusa en carótida común.

Se realiza interconsulta a Otorrinolaringología por posible sospecha de vértigo periférico por mareo con los movimientos, náuseas continuas, aunque cuadro sugestivo muy dudoso, descartándose.

No sugestivo de cuadro infeccioso, afebril, no aumento de los reactantes de fase aguda, no aumento de ferritina, no leucocitosis. Serologías virus infecciosas VIH, VHB, VHC, citomegalovitus, parvovirus VEB negativas.

Se realiza test de hipotensión ortostática siendo este negativo y aumentando la tensión al incorporarse.

Finalmente revisamos analíticas de sangre observándose desde el ingreso ligero descenso del sodio 130 mEq al ingreso a 126 mEq tras 3 días de ingreso, revisamos tensiones arteriales en torno a 110/110-70/80 mmHg por lo que, ante la clínica de mareo, náuseas, astenia… se sospecha de insuficiencia suprarrenal solicitando el cortisol basal siendo de 2.3.

Ante diagnóstico de insuficiencia suprarrenal se hace interconsulta a Endocrinología y se inicia tratamiento con 100mg de hidrocortisona con mejoría inmediata de la clínica y de los parámetros analíticos. Se revisa TC abdominal posterior del anterior ingreso donde se observaba un aumento difuso de ambas suprarrenales con contornos desflecados difusos con banda de líquido en vecindad que asociado a la clínica del dolor abdominal en un contexto de alteración del INR, causa que nos dio la sospecha diagnóstica. Finalmente se dio el alta del paciente a domicilio con tratamiento con corticoide domiciliario y control ambulatorio que mostró el nivel de ACTH normal con la mejoría clínica y el reinicio del Sintrom en rango diagnosticándose finalmente de Insuficiencia suprarrenal por hemorragia suprarrenal por síndrome antifosfolípido en tratamiento mal controlado.

Discusión

La hemorragia suprarrenal causada por el síndrome antifosfolípido, es un diagnóstico complejo por su clínica inespecífica. La tomografía computarizada es la técnica de elección para evaluar esta patología. Su identificación temprana y el manejo adecuado son imprescindibles para prevenir las complicaciones como la insuficiencia suprarrenal (IRS), que puede ser potencialmente mortal. (3)

La ISR, puede clasificarse en IRS primaria donde se produce una destrucción de la corteza suprarrenal por adrenalitis autoinmune, infecciones, hemorragias o enfermedades infiltrativas. La IRS secundaria que es causada por el déficit de ACTH debido a la patología hipofisaria y la IRS terciaria que se produce por la supresión del eje hipotálamo hipófisis suprarrenal por el uso prolongado de corticoides exógenos. (4)

Los síntomas generales de la IRS son fatiga, pérdida de peso, anorexia, dolor abdominal, náuseas, vómitos, hipotensión ortostática, hiponatremia e hipoglucemia. El tratamiento son glucocorticoides que deberán ser aumentados en situaciones de estrés. En casos de IRS primaria a veces se requiere mineralocorticoides para mantener el equilibrio electrolítico y la presión arterial. Respecto al pronóstico de la IRS a causa de una hemorragia es variable, dependerá del diagnóstico temprano y el manejo adecuado, siendo más grave en casos de hemorragia bilateral que en unilateral. (5)

Conclusión

El síndrome antifosfolípido es una enfermedad autoinmune sistémica caracterizada por trombosis arterial, venosa o microvascular en pacientes con anticuerpos antifosfolípidos persistentes. Para clasificar a un paciente con SAF se requieren de criterios clínicos y de laboratorio. El tratamiento es con anticoagulantes anti-vitamina K. La hemorragia suprarrenal causada por el síndrome antifosfolípido es un diagnóstico complejo por su clínica inespecífica, por lo que hay que hacer un diagnóstico diferencial amplio para prevenir las complicaciones como la insuficiencia suprarrenal que puede ser potencialmente mortal.

Bibliografía

1. Barbhaiya M, et al ACR/EULAR APS Classification Criteria Collaborators. 2023 ACR/EULAR antiphospholipid syndrome classification criteria. Ann Rheum Dis. 2023 Oct;82(10):1258-1270.

2. Cohen H, Efthymiou M, Isenberg DA. Use of direct oral anticoagulants in antiphospholipid syndrome. J Thromb Haemost. 2018 Jun;16(6):1028-1039.

3. Meade-Aguilar JA et al Clinical presentation and outcomes in patients with antiphospholipid syndrome-associated adrenal hemorrhage. A multicenter cohort study and systematic literature review. Clin Immunol. 2024 Mar; 260:109906.

4. Espinosa G et al. Adrenal involvement in the antiphospholipid syndrome: clinical and immunologic characteristics of 86 patients. Medicine (Baltimore). 2003 Mar;82(2):106-18.

5. Bornstein SR, Allolio B, Arlt W, Barthel A, Don-Wauchope A, Hammer GD, Husebye ES, Merke DP, Murad MH, Stratakis CA, Torpy DJ. Diagnosis and Treatment of Primary Adrenal Insufficiency: An Endocrine Society Clinical Practice Guideline. J Clin Endocrinol Metab. 2016 Feb;101(2):364-89.

ENFERMEDAD DE KAWASAKI: UNA PRESENTACIÓN ATÍPICA

Lacoba Garrido, Marta. Gavilán Martín, César. Milenkova Stoycheva, Vanesa. Suau Pecos, Aina. Lliso Belda, Inmaculada.

Introducción

La enfermedad de Kawasaki (EK) se define como una vasculitis sistémica y aguda, que puede llegar a producir complicaciones eventualmente graves. Constituye la segunda causa más frecuente de vasculitis en edad pediátrica, tras de la púrpura de Schölein-Henoch, y la causa más frecuente de enfermedad cardíaca adquirida en niños en países desarrollados.

La mayoría de los casos ocurren en niños varones menores de cinco años, con un pico de incidencia entre los 18 y los 24 meses.[1] La prevalencia es especialmente alta en países asiáticos, con una incidencia de 330 por cada 100.000 niños menores de 5 años, cifra muy superior a la registrada en Europa, que oscila entre 5 y 15 por cada 100.000 en el mismo grupo etario.[2, 3] En cuanto a su etiología, aunque clásicamente se ha asociado la EK con un desencadenante infeccioso, los estudios más recientes hablan de un probable origen multifactorial, actuando como una respuesta inflamatoria a desencadenantes ambientales o infecciosos, en individuos genéticamente predispuestos.[4]

Entre las principales manifestaciones clínicas destaca la fiebre alta, presente en todos los casos durante la fase aguda. Otras manifestaciones típicas aunque no necesarias para el diagnóstico, son la inyección conjuntival bilateral no purulenta (observada en el 85% de los casos), alteraciones en la mucosa oral como los labios agrietados o engrosados y lengua aframbruesada (90% de los casos), adenopatías laterocervicales y el exantema polimorfo. [5]

Según los protocolos de la Asociación Española de Pediatría, el diagnóstico clásico de EK se basa en la presencia de fiebre durante más de 5 días, acompañada de al menos 4 de los 5 criterios clínicos (Tabla 1). [5] No obstante, algunos estudios sugieren que, en niños con gran expresividad clínica (≥ 4 características clínicas, especialmente enrojecimiento e hinchazón de manos y pies), el diagnóstico puede considerarse con solo 4 días de fiebre. 1 En casos de fiebre prolongada de origen desconocido, donde se cumplen menos de 4 criterios clínicos pero existen hallazgos analíticos o ecocardiográficos sugestivos, se puede contemplar el diagnóstico de EK incompleta (Imagen 1). 6 La ecocardiografía, prueba de imagen de elección, permite evaluar la función ventricular, afectación coronaria, valvular y la presencia de derrame. De hecho, estudios recientes respaldan que ciertas alteraciones ecocardiográficas por sí solas (Tabla 2) pueden ser suficientes para establecer el diagnóstico, incluso en ausencia de todas las manifestaciones clínicas típicas.[1]

El tratamiento inicial de la EK consiste en la administración de inmunoglobulina intravenosa (IgIV) a 2 g/kg y ácido acetilsalicílico (AAS), comenzando con dosis antiinflamatorias hasta la desaparición de la fiebre, para luego continuar con dosis antiagregantes. Estudios recientes han demostrado que el beneficio en la prevención de aneurismas coronarios es mayor cuando la IgIV se administra antes de los 10 días de evolución, por lo que es recomendable iniciar el tratamiento lo antes posible. 4 En los pacientes de alto riesgo (Tabla 3), especialmente aquellos con afectación coronaria al diagnóstico, se debe asociar al tratamiento corticoides intravenosos.[5]

Caso clínico

Se presenta el caso de un lactante varón de 22 meses que acude a urgencias por fiebre (máximo 39oC) de 8 días de evolución, sin foco aparente. Asocia decaimiento y rechazo de las tomas. A la exploración física, el niño presenta buen estado general, normocoloración de piel y mucosas y constantes vitales dentro de la normalidad, sin aspecto séptico. Destacan los labios fisurados y la orofaringe ligeramente hiperémica, sin placas ni exudados Se ausculta un soplo sistólico II/VI con ritmo regular. No se observan exantemas ni petequias. El relleno capilar es normal, sin signos de dificultad respiratoria ni signos meníngeos. El resto de la exploración resulta normal.

Los resultados de la analítica sanguínea mostraron leucocitosis de 26.000/µL con neutrofilia (80%) , PCR y PCT muy elevadas (43 mg/dL y 9,6 ng/dL respectivamente) y una albúmina baja (3,2 g/dL). En el hemograma destaca un hematocrito 18,5%, hemoglobina de 5,8 mg/dL con VCM de 75 fl. La morfología de sangre periférica, el recuento de reticulocitos, la bilirrubina y el test de Coombs directo fueron normales. Se realizó transfusión de concentrado de hematíes a 15 mL/kg.

A pesar del buen estado general, ante la fiebre prolongada y la marcada elevación de los parámetros inflamatorios, tras obtener hemocultivo se inició tratamiento empírico con ceftriaxona intravenosa y se amplió el estudio analítico para descartar síndromes autoinflamatorios. Se consideró la posibilidad de un síndrome hemofagocítico, por lo que se solicitaron niveles de ferritina (536 ng/mL) y de fibrinógeno (9,4 g/L). Una ferritina alta, pero no >2000 µg/L (habitual en los hemofagocíticos), la ausencia de hipofibrinogenemia, la afectación de una sola línea hematológica y la ausencia de esplenomegalia, permitieron descartar el este diagnóstico. También se valoró el síndrome inflamatorio multisistémico pediátrico (SIM-PedS), pero es más habitual en niños mayores de 5 años con clínica digestiva y, generalmente, está asociado a infección previa por SARS-CoV-2, de la que no se tenía constancia en nuestro caso.

Finalmente, ante una fiebre prolongada (≥5 días) sin foco aparente, con reactantes de fase aguda muy elevados, en un niño pequeño, se sospechó EK, por lo que se solicitó un electrocardiograma, que fue normal, y analítica con marcadores cardiacos, destacando un proBNP muy elevado (1236 pg/mL) con troponinas negativas. A la vista de estos resultados, se realizó una ecocardiografía en la que se objetivó ectasia en la arteria coronaria izquierda y en la descendente anterior, con apariencia de aneurisma fusiforme incipiente, lo que permitió confirmar el diagnóstico de EK. Se inició tratamiento con AAS a dosis antiinflamatorias (50 mg/kg/día) e IgIV a 2 g/kg. Dado el hallazgo de afectación coronaria al diagnóstico, junto con PCR > 20 mg/dL, hematocrito < 35% y albúmina < 3,5 g/dL, se consideró paciente de alto riesgo, por lo que se añadió metilprednisolona intravenosa a 2 mg/kg/día como parte del tratamiento inicial.

La evolución posterior fue muy favorable, con desaparición de la fiebre en menos de 24 horas y normalización paulatina de los parámetros inflamatorios. Las ecocardiografías seriadas mostraron estabilidad de la ectasia coronaria, sin signos de progresión. Tras permanecer afebril 48 horas, se ajustó la dosis de AAS a pauta antiagregante (5 mg/kg/día en dosis única). Tras 4 días de ingreso, y dado el buen estado clínico y la adecuada tolerancia al tratamiento vía oral, se decidió el alta hospitalaria con seguimiento en consultas externas de Cardiología Infantil y en Hospital de día pediátrico.

Discusión

Este caso pone de manifiesto el reto diagnóstico que supone la fiebre prolongada sin foco en pediatría, donde deben contemplarse enfermedades inflamatorias como la EK en el diagnóstico diferencial, incluso sin los signos clínicos clásicos. La EK incompleta, más frecuente en lactantes, puede presentarse únicamente con fiebre persistente y hallazgos analíticos sugestivos, lo que complica su identificación y puede retrasar el inicio del tratamiento.

Dado que el tratamiento precoz mejora el pronóstico, es fundamental considerar la EK y otras enfermedades autoinflamatorias ante casos de fiebre prolongada sin foco, recordando que no todas las fiebres en la infancia tienen un origen infeccioso. Para ello, resulta clave el conocimiento y la aplicación de las guías de práctica clínica. Según el algoritmo diagnóstico de la American Heart Association [1] (Figura 1), en niños con fiebre sin foco de al menos 7 días, aunque no se cumplan los criterios clínicos de EK, debe realizarse una ecocardiografía. En nuestro caso esta prueba fue determinante al revelar un aneurisma incipiente que permitió establecer el diagnóstico e iniciar el tratamiento específico sin demora.

En escenarios atípicos como éste, los datos analíticos también adquieren gran relevancia. Parámetros como los reactantes de fase aguda, la serie roja, el recuento plaquetario, las transaminasas, el sodio o la albúmina, pueden ser indicativos de EK. En este sentido, ha cobrado especial relevancia el NT-proBNP, cuya utilidad diagnóstica ha sido remarcada en diversos estudios. Se ha propuesto que valores entre 515 y 1300 pg/mL podrían predecir la dilatación de las arterias coronarias con sensibilidades del 73–95% y especificidades del 61–85%.[7]

La afectación cardíaca en la EK es variada, desde hallazgos electrocardiográficos asintomáticos, hasta aneurismas coronarios, como en este caso. Estudios recientes respaldan que, en niños con fiebre prolongada sin foco, la identificación de aneurismas coronarios es suficiente para establecer el diagnóstico de EK. 1 Por tanto, la ecocardiografía debe considerarse una prueba de primera línea en el estudio de la fiebre prolongada de causa no filiada.

Este caso también refleja el papel creciente de los corticoides intravenosos en el tratamiento inicial de la EK, sobre todo en pacientes de alto riesgo (aquellos con afectación coronaria inicial, PCR elevada, anemia o hipoalbuminemia). La evidencia actual respalda que un tratamiento precoz e intensivo con IgIV, corticoides y AAS en estos pacientes reduce significativamente el riesgo de secuelas cardiovasculares. [1,4]

Si bien es esencial reconocer la presentación clínica clásica de la EK (fiebre, conjuntivitis, alteraciones orales, exantema, adenopatía cervical y cambios en extremidades), también lo es recordar (y así lo refuerzan las últimas publicaciones), que la EK tiene presentaciones atípicas e incompletas, especialmente en niños pequeños. Por tanto, ante un lactante o niño pequeño con fiebre persistente, elevación marcada de parámetros inflamatorios, y habiendo descartado razonablemente la etiología infecciosa, debe considerarse siempre la EK entre los diagnósticos diferenciales. La sospecha clínica, apoyada por marcadores analíticos y ecocardiográficos, es clave para un diagnóstico precoz y el inicio de un tratamiento oportuno, que puede prevenir complicaciones cardíacas potencialmente graves.

Conclusiones

- No toda fiebre prolongada en pediatría es de origen infeccioso: ante la persistencia de fiebre sin foco evidente, especialmente en lactantes, se deben considerar causas inflamatorias o autoinmunes como la enfermedad de Kawasaki.
- Para el diagnóstico de la enfermedad de Kawasaki no siempre es necesario que se cumplan 4 o 5 criterios clínicos. En las nuevas guías de práctica clínica se contempla la existencia de presentaciones atípicas que también nos permiten llegar al diagnóstico.
- La ecocardiografía es una herramienta clave en el diagnóstico de enfermedad de Kawasaki, incluso en ausencia de todos los criterios clínicos. La detección de aneurismas coronarios puede ser suficiente para confirmar el diagnóstico.
- El NT-proBNP es un marcador útil en la evaluación de enfermedad de Kawasaki con afectación cardíaca, y puede orientar la indicación de ecocardiografía en casos dudosos.

- El tratamiento precoz es esencial para reducir el riesgo de complicaciones coronarias. La administración de inmunoglobulinas intravenosas antes del décimo día de evolución se asocia a mejores resultados.
- Los corticoides intravenosos deben considerarse desde el inicio en pacientes con factores de alto riesgo (como en este caso: PCR elevada, anemia, hipoalbuminemia y afectación coronaria), según recomiendan las últimas guías.
- El abordaje de la fiebre prolongada debe ser sistemático, descartando primero las causas infecciosas más frecuentes antes de considerar entidades menos comunes pero potencialmente graves, como la enfermedad de Kawasaki.
- El trabajo multidisciplinar y el seguimiento estrecho (incluyendo cardiología pediátrica) son fundamentales para el manejo adecuado de estos pacientes y la prevención de secuelas a largo plazo.

Anexos

Fiebre de > 5 días y al menos 4 de los siguientes criterios:
Inyección conjuntival bilateral
Alteraciones de las mucosas labiales o faríngeas. Enantema, lengua aframbuesada y/o labios fisurados
Cambios periféricos de las extremidades, que incluyen, edema, eritema y/o descamación (puede ocurrir más tarde)
Rash o exantema polimorfo
Linfadenopatía cervical de más de 1,5 cm

Tabla 1. *Criterios diagnósticos de Enfermedad de Kawasaki*

Puntuación Z de la arteria coronaria descendente anterior izquierda o de la arteria coronaria derecha ≥2,5
Objetivación de aneurisma de la arteria coronaria
≥3 otras características sugestivas:
- Disminución de función ventricular izquierda
- Regurgitación mitral
- Derrame pericárdico
- Puntuaciones Z en la arteria coronaria descendente anterior izquierda o en la coronaria derecha de 2 a 2,5

Tabla 2. *Condiciones en las que se considera ecocardiografía positiva para Enfermedad de Kawasaki*

Edad < 12 meses
Hematocrito < 35% o con disminución progresiva desde el diagnóstico
Plaquetas < 300.000/mm3
Na <133 mmol/l
AST >100 UI/l
Administración de IGIV después del 10º día de fiebre
Presencia de afectación coronaria al diagnóstico

Tabla 3. *Criterios de alto riesgo en pacientes con Enfermedad de Kawasaki*

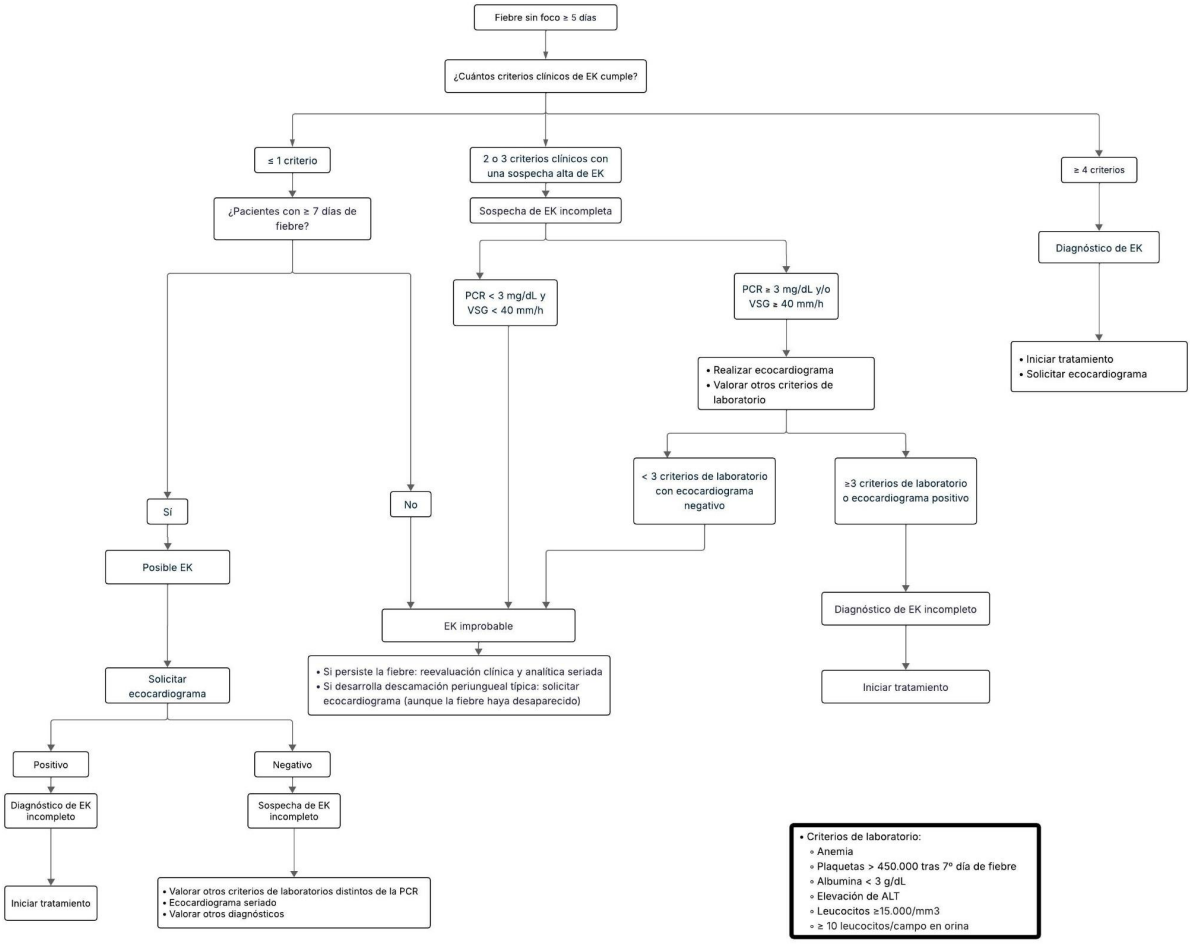

Imagen 1. Algoritmo diagnóstico de la Enfermedad de Kawasaki. Adaptado de McCrindle BW et al. Circulation. 2017;135:927–99.6

Bibliografía

1. McCrindle BW, Rowley AH, Newburger JW, Burns JC, Bolger AF, Gewitz M, et al. Diagnosis, treatment, and long-term management of Kawasaki disease: A scientific statement for health professionals from the American Heart Association. Circulation. 2017;135(17):927-999.

2. Makino N, Nakamura Y, Yashiro M, Ae R, Tsuboi S, Aoyama Y, et al. Descriptive epidemiology of Kawasaki disease in Japan, 2011-2012: from the results of the 22nd nationwide survey. J Epidemiol. 2015;25(3):239-245.

3. Piram M. Epidemiology of Kawasaki disease in Europe. Front Pediatr. 2021;9:673554. doi:10.3389/fped.2021.673554.

4. Day-Lewis M, Son MBF, Lo MS. Kawasaki disease: contemporary perspectives. Lancet Child Adolesc Health. 2024 Oct;8(10):781-792. doi: 10.1016/S2352-4642(24)00169-X.

5. Sánchez-Manubens J. Enfermedad de Kawasaki. Protoc Diagn Ter Pediatr. 2020;2:213-224.

6. Barrios Tascón A, Centeno Malfaz F, Rojo Sombrero H, Fernández-Cooke E, Sánchez-Manubens J, Pérez-Lescure Picarzo J, en representación del Grupo de Cardiología Clínica SECPCC. Consenso nacional sobre diagnóstico, tratamiento y seguimiento cardiológico de la enfermedad de Kawasaki. Asociación Española de Pediatría. Rev Pediatr Aten Primaria. 2018;20(2):e31-e46.

7. Dionne A, Dahdah N. A Decade of NT-proBNP in Acute Kawasaki Disease, from Physiological Response to Clinical Relevance. J Clin Med. 2018;7(10):343. doi:10.3390/jcm7100343.

QUERATITIS ULCERATIVA PERIFÉRICA EN ARTRITIS REUMATOIDE: DE LA ESTABILIDAD A LA PERFORACIÓN OCULAR EN CUESTIÓN DE DÍAS

Mifsut Aleixandre, Marta. Salvo Jiménez, Jorge. De Paz Aguilera, Teresa. Hernández Jiménez, Joana.

La artritis reumatoide (AR) es una enfermedad autoinmune sistémica que afecta predominantemente las articulaciones, pero también puede comprometer múltiples órganos y tejidos, incluyendo la superficie ocular1. Entre sus manifestaciones oftalmológicas, la queratitis ulcerativa periférica (PUK, por sus siglas en inglés) constituye una de las complicaciones más graves y potencialmente amenazantes para la visión. Esta entidad se caracteriza por una inflamación inmunomediada que conduce al adelgazamiento progresivo del estroma corneal, predisponiendo a la perforación ocular 2,4 . El abordaje terapéutico requiere una actuación precoz y coordinada entre oftalmólogos y reumatólogos, combinando tratamiento inmunosupresor, medidas locales y, en casos avanzados, intervención quirúrgica3,5. El objetivo de este trabajo es exponer un caso clínico de perforación ocular por queratitis ulcerativa periférica en una paciente con artitis reumatoide y su posterior reparación quirúrigca mediante una queratoplastia tectónica en cuña con avance conjuntival.

Caso clínico

Mujer de 86 años con antecedentes de AR de larga evolución, en seguimiento por reumatología, que acudió a urgencias por dolor ocular agudo, fotofobia y lagrimeo en el ojo derecho (OD). En la exploración mediante lámpara de hendidura se evidenció una úlcera corneal semilunar periférica localizada a nivel temporal inferior que captaba fluoresceína y producía adelgazamiento estimado del 60% del espesor corneal, de bordes bien definidos y sin signos clínicos de sobreinfección. Figura 1 y 2. La presión intraocular se encontraba conservada y la cámara anterior estaba formada en ese momento.

En los días siguientes, pese al tratamiento inicial con lágrimas artificiales, corticoides sistémicos e inmunomoduladores tópicos y sistémicos, se observó progresión del adelgazamiento con formación de una microperforación corneal, confirmada mediante OCT del segmento anterior. Figura 3. La agudeza visual de la paciente pasó a ser de percepción de luz en su OD. Se instauró tratamiento con antibióticos tópicos y orales intensivo y se colocó una lente de contacto terapéutica, sin éxito clínico. Figura 4. Ante la persistencia de atalamia y riesgo de colapso del globo ocular, se realizó una queratoplastia lamelar tectónica en cuña (QLTC), combinada con avance conjuntival, consiguiendo estabilizar el cuadro. Figura 5 y 6.

Discusión

Las manifestaciones oculares de la AR afectan hasta un 25% de los pacientes y pueden incluir ojo seco, epiescleritis, escleritis y, en fases avanzadas, PUK. Esta última representa una urgencia médica Queratitis ulcerativa periférica en artritis reumatoide: de la estabilidad a la perforación ocular en cuestión de días. debido a su naturaleza progresiva y destructiva. Su fisiopatología está relacionada

con la activación del sistema inmune, particularmente con la infiltración de células inflamatorias en la periferia corneal, la liberación de citoquinas proinflamatorias (como TNF-α, IL-1, IL-6) y la producción de metaloproteinasas que degradan la matriz extracelular corneal, lo que conlleva adelgazamiento y necrosis del estroma.

La aparición de PUK en pacientes con AR suele indicar una enfermedad sistémica mal controlada o en fase de reactivación, por lo que el tratamiento debe incluir necesariamente inmunosupresión sistémica, ya sea con corticoides o fármacos modificadores de la enfermedad (FAMEs) como metotrexato, leflunomida o agentes biológicos. En fases iniciales, las medidas tópicas como lágrimas artificiales, inmunomoduladores locales y plasma rico en plaquetas pueden ayudar a frenar la progresión. Sin embargo, cuando existe un riesgo de perforación o esta se ha producido, el tratamiento quirúrgico es imprescindible.

Entre las alternativas quirúrgicas, la queratoplastia lamelar tectónica (QLTC) se destaca como una técnica especialmente útil en contextos inflamatorios, ya que permite preservar el estroma corneal central sano, reducir el riesgo de rechazo inmunológico y mejorar la integración del injerto. Esta técnica consiste en la resección localizada del tejido necrosado, reemplazándolo por un injerto lamelar adaptado en forma de cuña, lo que facilita la conservación de la arquitectura ocular y minimiza las complicaciones visuales postoperatorias. El avance conjuntival, que forma parte de este procedimiento, aporta un refuerzo mecánico y favorece la reepitelización.

En comparación con la queratoplastia penetrante, la QLTC presenta menores riesgos de complicaciones intraoperatorias, como hemorragias o pérdida de cámara anterior, además de promover una recuperación más rápida, especialmente en pacientes de edad avanzada o con comorbilidades. Este enfoque es particularmente beneficioso en pacientes con procesos inflamatorios activos, ya que, aunque la queratoplastia en caliente puede ser útil en ciertos casos, conlleva un mayor riesgo de complicaciones, tales como filtración, hipotonía ocular, rechazo del injerto y pobre integración del mismo debido al entorno inflamatorio. Además, el injerto penetrante en fase activa podría requerir reintervenciones una vez controlado el proceso inflamatorio.

Por el contrario, la QLTC ofrece importantes ventajas: preserva tanto el estroma como el endotelio corneal sanos, reduce el riesgo de rechazo y fallo del injerto, mejora la estabilidad tectónica inmediata del globo ocular y permite un abordaje más conservador, siendo ideal para pacientes añosos o frágiles. También puede actuar como un puente hacia una intervención más definitiva si fuera necesaria en el futuro. Además, el avance conjuntival facilita la reepitelización, promueve la vascularización beneficiosa para la integración del injerto y brinda protección frente a posibles recidivas inflamatorias.

Conclusiones

La queratitis ulcerativa periférica asociada a artritis reumatoide es una complicación ocular grave que requiere un abordaje multidisciplinario e individualizado. En presencia de perforación corneal, la queratoplastia lamelar tectónica en cuña ofrece ventajas significativas frente a otras técnicas, al preservar la integridad estructural ocular y reducir el riesgo de rechazo. Este caso subraya la importancia del diagnóstico precoz, el tratamiento inmunosupresor agresivo y la intervención quirúrgica oportuna para evitar la pérdida visual irreversible y mejorar el pronóstico ocular en pacientes con enfermedades sistémicas autoinmunes.

Anexos

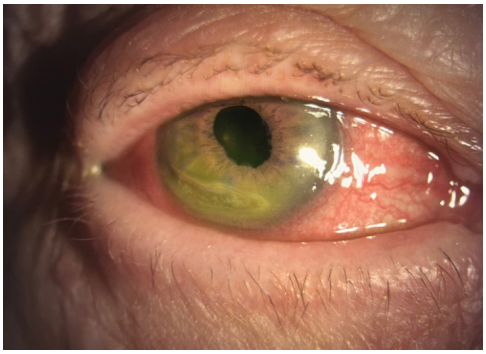

Figura 1. *Lámpara de hendidura: Úlcera corneal semilunar en periferia temporal del ojo derecho.*

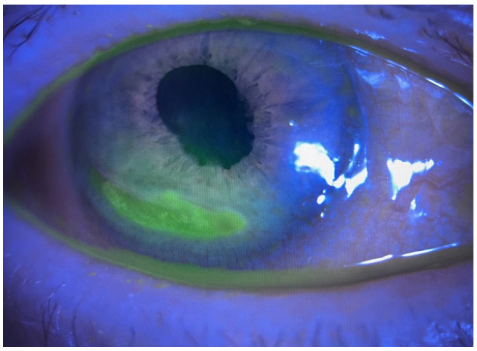

Figura 2. Lámpara de hendidura: Úlcera corneal semilunar en periferia temporal del ojo derecho Captación fluoresceína positivo.

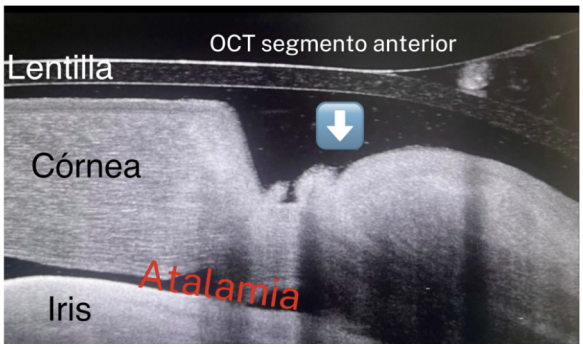

Figura 3. OCT de segmento anterior post perforación corneal: atalamia, iris pegado completamente al endotelio.

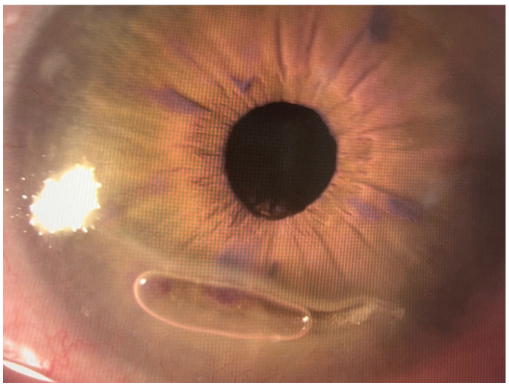

Figura 4. Lámpara de hendidura: Aspecto ocular tras perforación corneal con colocación de lente de contacto terapéutica.

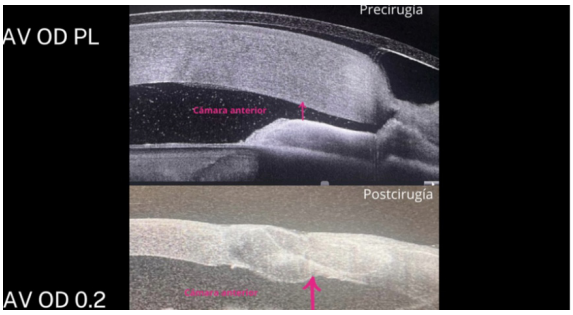

Figura 5. OCT de segmento anterior prequirúrgica / post perforación corneal y post quirúrgica: en la imagen superior se puede apreciar la atalamia y el contacto del cristalino al borde posterior del iris, mientras que en la imagen inferior tras la cirugía, se observa la formación de cámara anterior y mejora de la agudeza visual del ojo derecho de la percepción de luz a 0.2

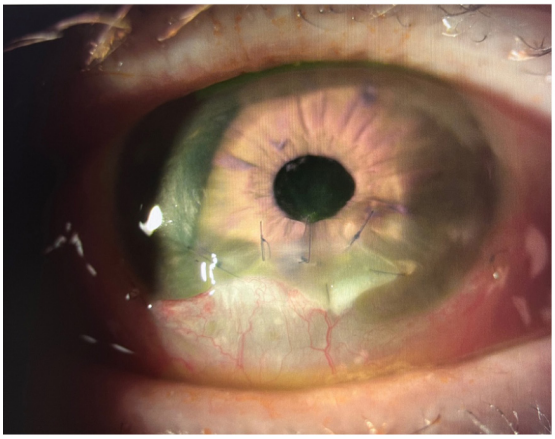

Figura 6. Resultados postquirúrgicos inmediatos tras QTCL con avance conjuntival en ojo derecho.

Bibliografía

1. Calderón F, López M, Ruiz JA. Manifestaciones oculares en la artritis reumatoide. Rev Esp Enferm Oftalmol. 2018;42(1):25-31.

2. Jabbour DL, Grigsby JM. Keratitis ulcerativa periférica: diagnóstico y manejo en el contexto de enfermedades autoinmunes. Am J Ophthalmol. 2014;158(4):765-72.

3. Tuna B, Karadag O. Tratamiento quirúrgico de la perforación corneal en la artritis reumatoide: Querotoplastia lamelar tectónica. Cornea. 2016;35(7):935-40.

4. Rojas PA, González FL. La interacción entre reumatólogos y oftalmólogos en el tratamiento de complicaciones oculares de la artritis reumatoide. Reumatol Clin. 2019;15(5):308-15.

5. Hughes DM, Gibson CE. Advances in corneal transplant surgery for autoimmune ocular conditions: A review of techniques and outcomes. Int Ophthalmol Clin. 2011;51(4):45-51.

6. Dana MR, Hamrah P. Role of immunity and inflammation in corneal ulceration. ProgRetin Eye Res. 2003;22(4):555-76.

7. Sainz de la Maza M, Foster CS, Jabbur NS. Peripheral ulcerative keratitis associated with autoimmune disease: clinical features and management. Ophthalmology. 1994;101(7):1319-26.

8. Fontana L, Parente G, Tassinari G. Lamellar keratoplasty in peripheral ulcerative keratitis: advantages and limits. Cornea. 2007;26(4):396-400.

9. Harissi-Dagher M, Colby KA. Tectonic lamellar keratoplasty in the management of corneal thinning and perforations. Cornea. 2008;27(6):597-602.

10. Sharma N, et al. Use of conjunctival flaps in corneal ulceration and perforation. Cornea. 2003;22(7):687-92.

11. Espana EM, Grueterich M. Conjunctival advancement flaps for peripheral corneal perforations. Arch Ophthalmol. 2005;123(8):1115-9.

¿ENFERMEDAD RELACIONADA CON IGG4?

Mollá Cantó, Alba. Figueres Pesudo, Blanca. Gracia Sáenz, Leticia, Mena Lafuente, Soledad Lihua, Sánchez Martínez, Rosario.

Caso clínico

Se presenta el caso de una mujer de 62 años que acude al servicio de medicina interna por cuadro de dolor hipogástrico y astenia sin pérdida de peso, sudoración nocturna esporádica en ausencia de fiebre ni otros síntomas asociados en el que en el TAC de estudio inicial se observó un aumento de la densidad de la grasa mesentérica asociada a pequeñas adenopatías, con sospecha de paniculitis mesentérica.

Entre los antecedentes de la paciente no constan alergias medicamentosas conocidas. En cuanto los hábitos tóxicos, la paciente es fumadora y tiene un acúmulo de 6 años/paquete. Diagnosticada de carcinoma ductal infiltrante de la mama izquierda (pT2, N0, M0) en 2002, precisó mastectomía y con Ciclofosfamida, clorhidrato de Doxorrubina y Fluouracilo y hormonoterapia con tamoxifeno durante 5 años, en seguimiento por oncología en el año 2020 con remisión completa de enfermedad. Otros antecedentes incluyen: déficit de vitamina D, hernia de hiato con dispepsia inespecífica y síndrome depresivo. La paciente se encontraba en tratamiento farmacológico con esomeprazol 20 mg/día,, fluoxetina 20 mg/día y Mastical D un comprimido al dia.

Ante los hallazgos radiológicos en el TC y los síntomas referidos por la paciente, con la sospecha inicial de despistaje de patología tumoral, se solicitaron una serie de pruebas complementarias:

En la analítica sanguínea se obtuvieron los siguientes resultados: Hemograma y bioquímica normal salvo PCR 4,75 mg/dL, LDH 129 U/L, Fe 22,2 g/dL, ferritina 152 g/dL, transferrina 165 mg/dL, saturación de hierro 10,76%. Estudio autoinmunidad con complemento normal. Factor reumatoide 29 UI/mL, ANA 1/160 (nuclear moteado) y ECA 21 U/L. Marcadores tumorales: beta-2-microglobulina 3920 g/ y resto de marcadores tumorales normales. Proteinograma con hipergammaglobulinemia policlonal (gammaglobulina 2,4 g/dL (29,7%) y estudio de inmunoglobulinas con IgG 2428 mg/dL, IgG4 259 mg/dL, IgA 445,3 mg/dL, IgM 673 mg/dL con paraproteínas en suero y orina sin datos de monoclonalidad. En el estudio de sangre periférica se mostró un intenso rouleaux sin presencia de linfocitos atípicos ni infiltración por neoplasia hematológica. Los estudios serológicos fueron negativos salvo IgG de CMV positivo, IgM e IgG positivo para VEB.

Para completar estudio y decisión de toma de biopsias, se solicitó PET-TC, donde aparece un área de opacidad pulmonar mixta en vidrio deslustrado en periferia y densa en la zona central en segmento superior de lóbulo inferior derecho, adyacente a cisura, con discreto incremento metabólico, así como un nódulo en lóbulo superior derecho y micronódulo en segmento apicoposterior del lóbulo superior izquierdo sin incremento metabólico significativo. También se evidenció un derrame pleural bilateral ametabólico y afectación de la grasa que rodea al riñón sospechosa de proceso infiltrativo y múltiples adenopatías en hilo hepático, retroperitoneales (interaortocavas y paraaórticas) con leve incremento metabólico.

Tras los resultados de las pruebas complementarias se decidió la realización de una biopsia con aguja gruesa de una adenopatía supraclavicular izquierda que mostró cilindros de tejido linfoide ganglionar con arquitectura ganglionar conservada, con marcada plasmocitosis reactiva e incremento de células plasmáticas positivas para kappa y lambda (policlonales) siendo concordante con linfadenitis reactiva con intensa plasmocitosis y presencia de IgG4/IgG en el 30%.

Con los hallazgos de esta última prueba se planteó ampliar la biopsia para despistaje fundamental de proceso linfoproliferativo y otras enfermedades menos frecuentes, pero concordantes con las pruebas complementarias como enfermedad por IgG4 o enfermedad de Erdheim-Chester , realizándose por parte de cirugía torácica, segmentomía del segmento 8 del lóbulo izquierdo derecho y la disección ganglionar sistemática por la técnica VATS (Cirugía torácica asistida por vídeo) con estudio anatomopatológico de hiperplasia linfoide nodular pulmonar con numerosos folículos, muchos de ellos con centros germinales activos, y con frecuencia adyacentes a paredes de bronquiolos que presentan hiperplasia epitelial, sin atipia con presencia de leve fibrosis de tabiques y presencia de IgG4/IgG al 15%. Las adenopatías no mostraron evidencia de afectación patológica.

Tras despistaje de otras enfermedades (incluido Linfoma y enfermedad de Erchein Chester), se diagnosticó de enfermedad por IGG4 (afectación pulmonar, ganglionar y perirrenal radiológica), pero dado que la paciente no presentaba afectación ureteral, se decidió no iniciar tratamiento , estando actualmente la paciente en seguimiento radiológico en Consultas externas estando asintomática y sin progresión radiológica.

Discusión

INTRODUCCIÓN.

La enfermedad por IgG4 es una condición inmunomediada que es capaz de afectar a una gran variedad de órganos, dañando de manera única o múltiple los diferentes aparatos sistémicos. Se trata de un proceso fibroinflamatorio que puede producir diferentes presentaciones, pero que tienen una serie de características comunes: produce fibrosis con patrón estoriforme en un grado variable, se encuentran afectaciones de aspecto neoplásico en los órganos afectados, los niveles de IgG4 séricos se encuentran elevados, hay un infiltrado linfoplasmocitario con células IgG4 plasmáticas positivas y que el tratamiento más efectivo entre los paciente son los glucocorticoides, con una mayor respuesta en los estadios iniciales [4].

CLÍNICA

Los pacientes suelen presentar un desarrollo subclínico de la enfermedad, con la aparición de linfadenopatías en la gran mayoría de los casos, síntomas relacionados con el asma y mecanismos alérgicos y la pérdida de grandes cantidades de peso [1]. En muchas ocasiones esta patología es diagnosticada por un hallazgo casual radiológico o anatomopatológico.

Suele aparecer entre los 60 y 70 años y es mayoritaria en el sexo masculino [3]. Entre los síndromes más frecuentes causados por la enfermedad relacionada con el IgG4 podemos encontrar los siguientes:

Linfadenopatías. Es uno de los grandes síndromes de esta patología. Suelen ser generalizadas y su localización más frecuente es la abdominal, mediastínica, axilar y peribiliar. No son dolorosas y son de laxa consistencia. Pueden estar acompañadas o no de otros síntomas como la astenia o la fiebre. En general suelen ser asintomáticas, aunque dependiendo de su localización pueden dar síntomas por afectación de otros órganos.

Enfermedad pancreática hepatobiliar. Es el órgano más comúnmente afectado. Suele manifestarse como una pancreatitis autoinmune, donde suele aparecer una tumoración que produce una ictericia

indolora por la obstrucción hepatobiliar con un aumento difuso del páncreas. Para diferenciar un proceso neoplásico de la enfermedad por IgG4 es útil el uso del PET-TC y la medición del SUVmax (valores de captación estándar) [4]. También puede producir una pancreatitis aguda con sus síntomas habituales o en su forma crónica, con una presentación clínica subaguda dando una insuficiencia pancreática endocrino y/o exocrina. También puede producir una colangitis esclerosante [1].

Fibrosis retroperitoneal y/o aortitis: La IgG4-RD es la enfermedad productora de la mayoría de la fibrosis retroperitoneal idiopática, siendo esta fibrosis el 30 al 60% de todos los casos de enfermedad relacionada con IgG4 [1]. Los pacientes pueden presentar dolor abdominal producido por la obstrucción urológica e hidronefrosis (1) y en los estudios radiológicos se puede distinguir por el aumento del grosor de la pared del vaso[2]. En cuanto a la periaotitis, con una menor presencia que la fibrosis retroperitoneal, suele ser asintomática y puede determinarse mediante una prueba de imagen por la presencia de un aneurisma. La rama con mayor afectación sería la aorta infrarrenal.

Enfermedad en glándulas de la cabeza y cuello: muchos de los pacientes pueden presentar una inflamación aislada de las glándulas salivares y/o dacrioadenitis por su infiltración. La afectación de las glándulas salivares se detecta por el aumento de su tamaño, las más afectadas son las glándulas parótidas y las submandibulares, presentándose como el borramiento de la rama mandibular usualmente de manera bilateral. La dacrioadenitis se presenta normalmente en forma de proptosis e inflamación periocular. La afectación de las glándulas es indolora y sin afectación funcional [1 2]. Este tipo de afectación puede ser única o combinada presentándose esta última como el síndrome de Mikulicz. La presencia de la afectación global de las glándulas de la cabeza y cuello junto con la presencia de elevados títulos de IgG4 son diagnósticos de la enfermedad, aunque no siempre hay niveles séricos elevados de esta inmunoglobulina [2].

Afectación pulmonar: no es una de las formas clínicas más comunes de la enfermedad. Suele presentarse en forma de adenopatías perihiliares y nódulos pulmonares que pueden simular trastornos neoplásicos, como el caso de nuestra paciente. También puede desarrollarse como una enfermedad interticial, produciendo una afectación de la función pulmonar [2].

DIAGNÓSTICO

Como hemos estudiado anteriormente la enfermedad relacionada con IgG4 puede presentarse de diversas formas, pudiendo afectar a una gran variedad de órganos y sistemas dando lugar a diferentes síndromes, por lo que el estudio de la enfermedad deberá hacerse en función de los síntomas que se presenten.

Como en cualquier patología, una buena anamnesis y una exhaustiva exploración física serán claves, seguidas de pruebas de laboratorio, radiológicas y estudios anatomopatológicos.

En cuando las pruebas de imagen, el TC y la RM son de gran utilidad para la valoración de tejido subjetivo de infiltración y/o fibrosis. El uso de PET-TC nos ayuda con el diagnóstico diferencial de la patología neoplásica, como en el caso de nuestra paciente, donde los implantes pulmonares no tuvieron un incremento metabólico sugestivo de masa tumoral. Además, nos ayuda tanto a la estadificación de la enfermedad como a la localización de tejido postulante a biopsia.

Para la confirmación del diagnóstico es necesario el cumplimiento de 3 criterios diagnósticos que tienen en cuenta la exploración física, la concentración de IgG4 en sangre y el estudio histológico (tabla 1).

DIAGNÓSTICO DIFERENCIAL

La enfermedad por IgG4 es una condición que puede simular una gran variedad de patologías, por lo que es importante incluirlas en el diagnóstico diferencial [1]. Están incluidas las dolencias de carácter autoinmune como el síndrome de Sjögren, la sarcoidosis, el lupus sistémico eritematoso o vasculitis como la granulomatosis poliangeítica. También puede simular procesos neoplásicos tanto en forma de

síndromes proliferativos (como una leucemia aguda o la enfermedad de Castleman) como en tumores sólidos, como en el caso que se presenta, donde se sospechaba que la paciente podía estar desarrollando un cáncer de pulmón. Otro de los diagnósticos diferenciales más importantes del caso fue la enfermedad de Erdheim-Chester, que fue descartada por la ausencia de infiltrados histiocitarios CD68 en las muestras histológicas.

TRATAMIENTO

El tratamiento de la enfermedad relacionada con IgG 4 se basa en el uso de glucocorticoides. Se recomienda su uso de manera precoz, ya que se ha relacionado con una mayor respuesta y un pronóstico más favorable [3]. La dosis que se suele emplear es de 40mg/día de prednisolona en pauta descendente. Como ahorradores de corticoides está indicado el rituximab, con el que se han logrado resultados favorables en las últimas publicaciones tanto como tratamiento inicial como de mantenimiento [5]. En el caso de nuestra paciente, al estar asintomática no precisó de ningún tratamiento. Actualmente la paciente carece de manifestaciones orgánicas de patología.

Conclusiones

La enfermedad por IgG4 es una condición que puede simular una gran variedad de patologías, presentando varias formas clínicas principales y precisando de una colaboración entre clínicos y anatomopatólogos para llegar al diagnóstico. Su inclusión dentro de los diagnósticos diferenciales de pacientes con fibrosis retroperitoneal, aortitis, adenopatías y pancreatitis de repetición entre otros, es primordial para acortar los tiempos diagnósticos de este tipo de enfermedades de baja prevalencia.

Anexos

The japanese comprehensive clinical diagnostic (CCD) criteria for IgG4-RD.

1. Clinical examination showing characteristic diffuse/localized swelling or masses in single or multiple organs
2. Hematological examination shows elevated serum IgG4 concentrations (> 135 mg/dl)
3. Histopathological examination shows:
   1. Marked lymphocyte and plasmacytic infiltration and fibrosis
   2. Infiltration of IgG4 + plasma cells: ratio of IgG4+/IgG + cells > 40% and > 10 IgG4 + plasma cells/HPF

Definite: 1 + 2 + 3
Probable: 1 + 3
Possible: 1 + 2

- Consider always in the differential of IgG4-RD any malignant tumors (solid organ and blood malignancies).
- Consider similar diseases as Castleman's disease, granulomatous diseases or autoimmune diseases like Sjogren's syndrome.
- When CCD criteria are not met, patients may be diagnosed using organ-specific diagnostic criteria for IgG4-RD.

Tabla 1. Criterios diagnósticos para enfermedad relacionada con IgG4. Torres A, Guerrero A, Safayeth I, Barkin JS, Misaeidi. An update on IgG-related lung disease. Fuente: M. Eur. J. Intern. Med. 2019;66:18

Bibliografía

1. Perugino C. Enfermedad relacionada con IgG4 [Internet]. Manual MSD versión para profesionales. [citado el 3 de marzo de 2025]. Disponible en: https://www.msdmanuals.com/eses/professional/trastornos-de-los-tejidos-musculoesquel%C3%A9tico-yconectivo/enfermedad-relacionada-con-igg4/enfermedad-relacionada-con-igg4

2. Ardila-Suarez O, Abril A, Gómez-Puerta JA. Enfermedad relacionada con IgG4:revisión concisa de la literatura. Reumatol Clin [Internet]. [citado el 3 de marzo de 2025] 2017;13(3):160–6. Disponibleen: http://dx.doi.org/10.1016/j.reuma.2016.05.009

3. Sánchez-Oro R, Alonso-Muñoz EM, Martí Romero L. Revisión de la enfermedad relacionada con la IgG4. Gastroenterol Hepatol [Internet]. [citado el 3 de marzo de 2025] 2019;42(10):638– 47. Disponible en: http://dx.doi.org/10.1016/j.gastrohep.2019.08.009

4. Hart PA, Topazian MD, Witzig TE, Clain JE, Gleeson FC, Klebig RR, et al. Treatment of relapsing autoimmune pancreatitis with immunomodulators and rituximab: the Mayo Clinic experience. Gut [Internet]. 2013 [citado el 3 de marzo de 2025];62(11):1607–15. Disponible en: https://gut.bmj.com/content/62/11/1607

5. Torres A, Guerrero A, Safayeth I, Barkin JS, Mirsaeidi. An update on IgG4-related lung disease. M. Eur. J. Intern. Med. [citado el 3 de marzo de 2025] 2019;66:18-24 Vázquez JM, Muñoz A. Proceso de Atención de Enfermería. Sevilla: Editorial MAD; 2007.

NECROSIS LINGUAL COMO MANIFESTACIÓN INICIAL DE ARTERITIS DE CÉLULAS GIGANTES

Ortiz Blasco, Marta. Domínguez Lirón Nalia, Chilito Paredes, Paola Andrea. Panea Lacunza, Aitana. Blanes, M. Perea Martínez, Elisabet

La arteritis de células gigantes (ACG), arteritis de la temporal o arteritis de Horton, es una vasculitis sistémica, granulomatosa e inmunomediada que afecta a vasos de mediano y gran calibre. Afecta a personas mayores de 50 años, siendo la forma más común de vasculitis sistémica en este grupo de edad1. En países del sur de Europa y cuenca mediterránea, su incidencia es de 10 casos por cada 100.000 en mayores de 50 años. Puede clasificarse según su fenotipo clínico en intracraneal y extracraneal, aunque habitualmente en la práctica clínica ambas se solapan. En la ACG intracraneal, se afectan las ramas de la arteria carótida externa, incluyendo la arteria temporal1,2.

En cuanto a la clínica, de forma característica se produce: claudicación mandibular, hiperalgesia en cuero cabelludo, alteraciones de la visión, fiebre, síndrome constitucional y polimialgia reumática1,2. La inflamación prolongada, además, puede favorecer eventos isquémicos, destacando entre ellos, la neuropatía óptica isquémica, la necrosis lingual, mucosa labial o cuero cabelludo e incluso producir accidentes cerebrovasculares isquémicos3.

Se trata de una enfermedad con cierta predisposición genética, siendo más frecuente en pacientes con descendencia del norte de Europa. La ACG se ha asociado con los alelos del CMH clase II (HLA-DRB1*04:04, HLA-DQA1*03:01 y HLA-DQB1*03:02). La activación de las células dendríticas provoca la activación y diferenciación de los linfocitos naïve a linfocitos Th1, que producen IFN-gamma y TNF, y a Th17, que liberan diferentes citoquinas inflamatorias. Las distintas interleucinas (IL) implicadas (IL-1, IL-6, IL-12, IL-23, IL-17) estimulan y activan a los macrófagos, que perpetúan la inflamación, y, en última instancia, se diferenciarán en células gigantes multinucleadas. La inflamación mantenida produce una remodelación vascular, hiperplasia de la íntima y oclusión de la luz, causa de las complicaciones isquémicas de la enfermedad1-3.

Los hallazgos analíticos más representativos reflejan la inflamación sistémica, e incluyen: elevación de proteína C reactiva (PCR), velocidad de sedimentación globular (VSG), anemia normocítica normocrómica, trombocitosis, así como una albúmina reducida, elevación de la fosfatasa alcalina, una fracción alfa2 elevada en la electroforesis de proteínas séricas y elevación del fibrinógeno1,4.

La sospecha de esta enfermedad se basa fundamentalmente en la clínica compatible. Si bien, aunque la confirmación diagnóstica se realice a través de la histología o ecografía doppler vascular, se deben contemplar otros diagnósticos diferenciales, a destacar: otras causas de aortitis, otras formas de vasculitis sistémicas, patología isquémica e infecciosa1,2.

La biopsia de la arteria temporal (BAT) afectada, se recomienda realizarla en las dos primeras semanas tras la instauración de corticoterapia. Histológicamente, se objetiva un infiltrado inflamatorio transmural compuesto por linfocitos, macrófagos y, en aproximadamente el 75 % de los casos células gigantes. Estas células no son necesarias para el diagnóstico, y pueden encontrarse en otras enfermedades, por lo

que su hallazgo no es patognomónico de la enfermedad. En ocasiones se aprecia fragmentación de la lámina elástica interna e incluso trombos intraluminales1-3.

La ecografía de arterias temporales y axilares se debe realizar dentro de las primeras 72 horas. Es altamente específico objetivar un engrosamiento parietal homogéneo, hipoecoico y concéntrico de la pared de la arteria, que se denomina signo del halo (Figura 1). La persistencia del engrosamiento parietal a pesar de la compresión con la sonda es conocido como signo de la compresión, que refleja la presencia de inflamación de la pared arterial1,2.

En cuanto al manejo terapéutico, los glucocorticoides constituyen la piedra angular del tratamiento, ya que disminuye la inflamación sistémica y su instauración temprana reduce las complicaciones isquémicas. En pacientes con afectación isquémica se recomienda iniciar el tratamiento con bolos diarios de metilprednisolona (500mg-1g) durante 3 días, seguidos de corticoides a dosis altas. En el resto de casos, se inicia prednisona oral a dosis altas (1 mg/kg). En ambos casos, se sigue de una pauta descendente hasta iniciar un fármaco modificador de la enfermedad y ahorrador de corticoides1,4.

El metotrexato, clásicamente empleado para esta enfermedad, ha demostrado una eficacia moderada y ha quedado relegado para pacientes que no toleren el tocilizumab5. La inhibición del receptor de la IL-6 con tocilizumab, ha demostrado reducir las recaídas y la dosis de glucocorticoides requerida para el control de la enfermedad, y actualmente es el tratamiento adyuvante más empleado.

Caso clínico

Mujer de 76 años de edad, de raza caucásica, con antecedentes personales de neutropenia cíclica desde 1991, en seguimiento por Hematología, y migraña crónica, en tratamiento con ergotamina y paracetamol. Sin factores de riesgo cardiovascular y exfumadora. Como antecedente quirúrgico, destacaba una fractura de húmero izquierdo intervenida años atrás.

Durante una consulta de seguimiento en Hematología, la paciente refirió que, tras implantarse 2 semanas antes dos prótesis dentales, presentaba aftas orales, tumefacción lingual y molestias bucales asociadas. Recibió amoxicilina-clavulánico como tratamiento profiláctico tras la intervención, pero debido a la progresión de la sintomatología oral, la paciente decidió suspenderlo.

En aquel momento, se objetivó una neutropenia leve (1.670 neutrófilos/µL) y un leve aumento de PCR (2,7 mg/dL). Ante la sospecha de infección, se dio una nueva pauta de antibiótico asociando un antifúngico. A pesar el cumplimiento terapéutico, días más tarde, la paciente aquejaba de intenso dolor, dificultad para el habla e imposibilidad para la alimentación. A la inspección, se apreciaba una lengua engrosada de coloración azulada. Ante el empeoramiento clínico, se decidió ingresar a la paciente a cargo de Hematología, iniciando tratamiento con meropenem, capsofungina, metilprednisolona 60 mg intravenosos y filgrastim.

Al ingreso, fue valorada por el servicio de Otorrinolaringología y Dermatología, objetivando una lengua engrosada, indurada, depapilada y de coloración rojo-violácea en la hemilengua izquierda (Figura 2). Además, presentaba aftas en pilar amigdalino, mucosa labial y faríngea en proceso de cicatrización, que inicialmente relacionaban con el uso de antibioterapia y colutorio.

Tras reinterrogar a la paciente, refirió cefalea temporal bilateral de semanas de evolución, de características diferentes a su migraña habitual, que no cedía con su medicación habitual (ergotamina y paracetamol). Asociaba hiperalgesia y alodinia en cuero cabelludo y claudicación mandibular. Negaba

pérdida de visión u otras alteraciones visuales como visión doble, dolor en cintura escapular o pelviana u otras molestias articulares.

Ante la elevada sospecha de necrosis lingual secundaria a arteritis de células gigantes, se contactó de forma urgente con el servicio de Reumatología. En el examen físico, la auscultación de la arteria subclavia y axilar parecían normales. Había una clara disminución de ambos pulsos temporales, aunque no refería alodinia en ese momento. No había limitación para la movilidad de los hombros salvo en el izquierdo por secuela de cirugía previa, sin dolor. No había sinovitis al examen. Se realizaron nuevos estudios analíticos, obteniendo una VSG de 17mm. También serología, cultivo lingual y determinación de vitaminas, que descartaban una etiología infecciosa y un déficit vitamínico. El hemograma mostró unos niveles de neutrófilos normales en ese momento.

Dada la gravedad de la isquemia lingual, se iniciaron bolos de 500 mg de metilprednisolona durante 3 días, manteniendo posteriormente 60 mg/día de metilprednisolona. Además, se realizó profilaxis de osteoporosis corticoidea con la administración de zoledronato y para Pneumocystis jirovecii con cotrimoxazol. Tras descartar infección asociada, se suspendió el tratamiento antibiótico y antifúngico, manteniendo los enjuagues con nistatina como profilaxis. Se realizó biopsia de la lengua y de la arteria temporal izquierda por parte de Dermatología.

La biopsia de la arteria temporal izquierda mostró cambios típicos de ACG, con inflamación intensa circunferencial, focalmente transmural, infiltrado denso linfohistiocitario, destrucción de la elástica y fibrosis marcada intimal, sin objetivar células gigantes (Figura 3A). Por otro lado, la histología de la lengua mostró una necrosis total de la mucosa, sin trombos vasculares, que sugería etiología isquémica (Figura 3B).

Tres días más tarde, a la exploración la lengua presentaba menos edema y una progresión de la necrosis a los dos tercios anteriores de la misma. (Figura 4A). La paciente persistía con dificultad para el habla y deglución, con exclusiva tolerancia a líquidos. Respecto a la cefalea y claudicación mandibular, comentaba una clara mejoría.

Tras dos semanas de ingreso hospitalario, había remitido la cefalea y dolor mandibular; sin embargo persistía la tumefacción lingual por la necrosis. La paciente fue dada de alta con prednisona en pauta descendente, pendiente de iniciar tratamiento con tocilizumab, con cita en Consultas Externas de Reumatología para seguimiento.

Un mes tras el alta hospitalaria e inicio de tocilizumab, la paciente acudió a revisión de reumatología. A la exploración de la cavidad oral, presentaba la porción necrótica de la lengua unida al tejido sano, tan solo por un pequeño pedículo necrótico, que terminó por desprenderse. Con ello, la paciente perdió dos terceras parte de la lengua, y continuó con dificultad para el habla y alimentación. (Figura 4B, 4C).

Discusión

La necrosis lingual secundaria a la ACG es una manifestación muy infrecuente de esta vasculitis, habiendo alrededor de 30 casos publicados en los últimos 20 años. Pese a la abundante irrigación de la lengua a través de las ramas de la arteria carótida externa, incluyendo las arterias lingual, facial y palatina, la inflamación de estas arterias puede provocar una isquemia lingual, más frecuentemente unilateral4,6.

Los primeros síntomas y signos son el edema lingual, el dolor y el cambio en la coloración en tono grisáceo. Además, puede haber dificulta para el habla y la deglución. Posteriormente, si no se revierte la inflamación, puede progresar hasta la necrosis lingual e incluso de la mucosa labial4,6.

Existen otras causas de necrosis lingual con las que se debe hacer un diagnóstico diferencial, incluyendo: carcinoma, embolismo, uso de tóxicos, radioterapia, infecciones, como sífilis y tuberculosis, y otras vasculitis4,6,7.

Es escasa la literatura científica disponible acerca del manejo, implicaciones y pronóstico de esta complicación de la ACG. Un estudio retrospectivo multicéntrico en 20236 de pacientes con ACG; comparó un grupo de 20 pacientes que además presentaban necrosis de cuero cabelludo, lengua o mucosa labial, frente a 80 pacientes sin necrosis.

En el 75% de los pacientes que presentaban necrosis, esta se evidenció antes del diagnóstico de ACG. Además, se objetivó que los pacientes con algún tipo de necrosis presentaban más sintomatología extracraneal (cefalea, hiperalgesia del cuero cabelludo y claudicación mandibular), sin demostrar diferencias en la incidencia de patología ocular. En el modelo de regresión logística multivariable, la sensibilidad del cuero cabelludo y el trastorno cognitivo se asociaron significativamente con la necrosis del cuero cabelludo, la lengua o los labios. A nivel histológico, la fragmentación de la lámina elástica interna y la trombosis intraluminal aguda se observó en mayor proporción en los pacientes con necrosis6. Respecto al tratamiento, el uso de bolos de metilprednisolona y mayores dosis utilizadas de glucocorticoides fue empleado para el grupo con necrosis. No hubo diferencias significativamente estadísticas entre la tasa de recurrencia. Sin embargo, sí se observó una mayor tasa de mortalidad y menor supervivencia durante el seguimiento en los pacientes con necrosis secundaria a ACG6.

Revisando otro estudio, un reporte de casos en 20197, analizó 7 casos de necrosis lingual como manifestación inicial previa al diagnóstico de ACG. Se evidenció que 3 de ellos se sometieron a desbridamiento quirúrgico, 2 presentaron infecciones fúngicas concomitantes y todos referían debilidad generalizada, disartria o disfagia.

Según un estudio alemán8, el tratamiento quirúrgico de la necrosis lingual debería plantearse si se presenta una falta de cicatrización, o para la extirpación de tejido necrótico residual. Existe algún reporte de casos, de autoamputación del tejido necrótico4.

Revisando la literatura científica, desde 1971, se describió la asociación la necrosis lingual en la ACG con la toma de ergotamina. Existen 8 casos publicados sobre esta asociación. Se postula que este fármaco, un alcaloide de ergot, empleado para la migraña, por su acción vasoconstrictora, podría ser un desencadenante de la isquemia lingual, empleado tanto de forma puntual como asiduamente en paciente con una vasculitis subyacente8,9. De hecho, entre las contraindicaciones descritas en la ficha técnica de este fármaco, se encuentran: la arteritis de la temporal, los trastornos circulatorios periféricos y el tratamiento concomitante con otros vasoconstrictores. En algún caso se ha utilizado nitroglicerina para contrarrestar el vasoespasmo provocado por la ergotamina, sin clara mejoría9.

Conclusiones

Concluyendo el caso descrito, la paciente presentó una necrosis bilateral de la lengua, como primera manifestación de una ACG. Debido a ello, perdió gran parte de la lengua, por autoamputación a consecuencia de la necrosis tan extensa que sufrió. Actualmente, no existe posibilidad de realizar una

técnica quirúrgica reconstructiva, dada la gran afectación vascular que sufrió, todavía pendiente de evolución con tratamiento. A pesar de ello, mantiene cierta capacidad para el habla, aunque dificultosa, y para la deglución.

El diagnóstico temprano de esta patología es crucial para evitar complicaciones isquémicas, como ceguera irreversible, necrosis lingual e incluso ictus.Frente a una necrosis lingual en un paciente añoso, los expertos recomiendan sospechar una ACG en ausencia de una causa conocida y pautar glucocorticoides en dosis altas hasta la confirmación histológica o ecográfica. Además, revisar los fármacos que toman los pacientes, puede ser trascendental para el diagnóstico y pronóstico de la enfermedad

Anexos

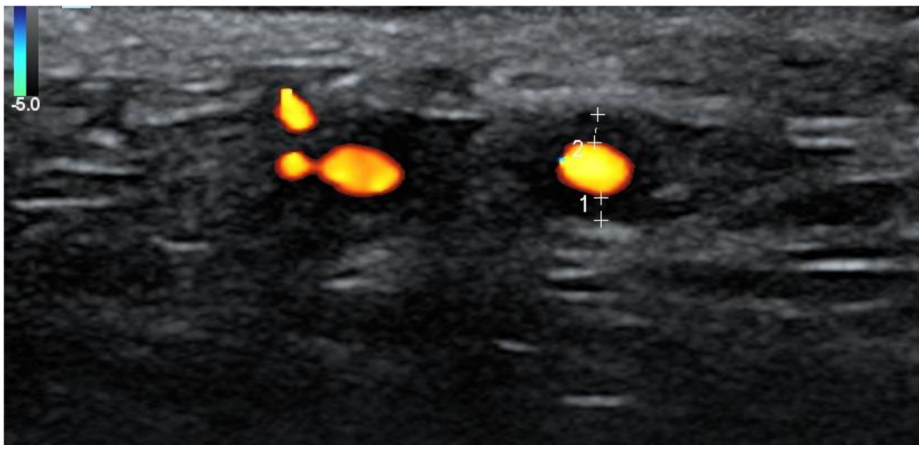

Figura 1. *Signo del halo en ecografía doppler vascular de arteria temporal. Imagen proporcionada por HGUA Dr. Balmis.*

Figura 2. *Edematización de lengua y coloración rojo-violácea de la hemilengua izquierda.*

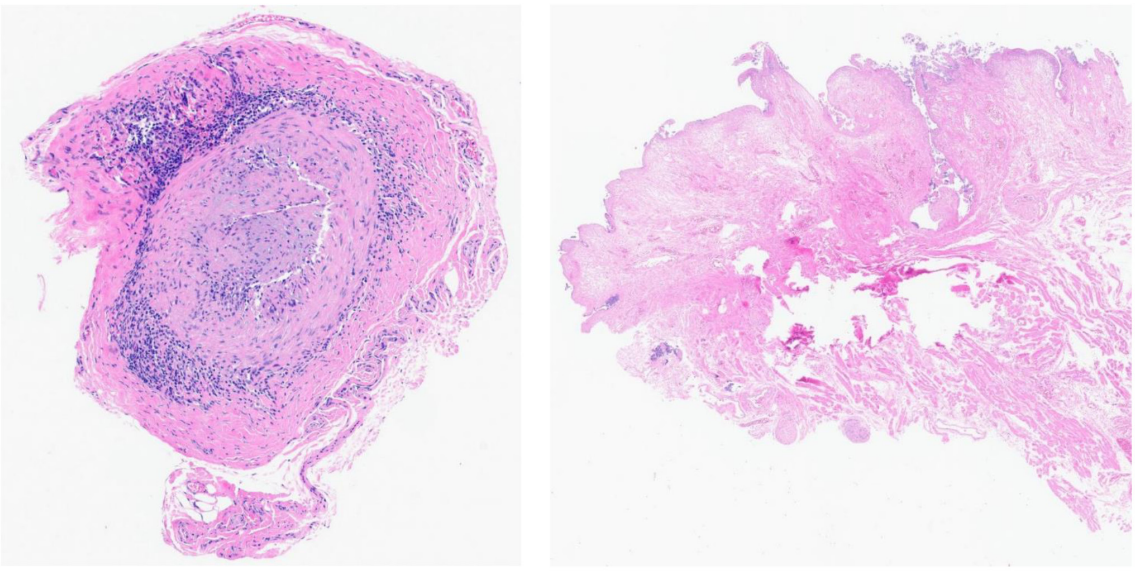

A. B.

Figura 3. *A. Histología de la arteria temporal izquierda. B. Histología de la lengua.*

A. B. C.

Figura 4. *A. Necrosis lingual en progresión B. Necrosis lingual completa de los dos tercios anteriores C. Cavidad oral tras autoamputación de la porción necrosada.*

Bibliografía

1. Carlo Salvarani, MD, Francesco Muratore, MD. Diagnosis of giant cell arteritis. In: UpToDate. Kenneth J Warrington (Ed).

2. Dejaco C, Ramiro S, Bond M, Bosch P, Ponte C, Mackie SL, et al. EULAR recommendations for the use of imaging in large vessel vasculitis in clinical practice: 2023 update. Ann Rheum Dis. 2024;83(6):741–51.

3. Golenbiewski J, Burden S, Wolfe RM. Temporal artery biopsy. Best Pract Res Clin Rheumatol. 2023;37(1):101833.

4. Sobrinho RAB de S, de Lima KCA, Moura HC, Araújo MM, de Assis CMRB, Gouveia PA da C. Tongue necrosis secondary to giant cell arteritis: A case report and literature review. Case Rep Med. 2017;2017:6327437.

5. Hellmich B, Agueda A, Monti S, Buttgereit F, de Boysson H, Brouwer E, et al. 2018 Update of the EULAR recommendations for the management of large vessel vasculitis. Ann Rheum Dis. 2020;79(1):19–30.

6. Chehem Daoud Chehem F, de Mornac D, Feuillet F, Liozon E, Samson M, Bonnotte B, et al. Giant cell arteritis associated with scalp, tongue or lip necrosis: A French multicenter case control study. Semin Arthritis Rheum. 2024;64:152348.

7. DeBord LC, Chiu I, Liou NE. Delayed diagnosis of giant cell arteritis in the setting of isolated lingual necrosis. Clin Med Insights Case Rep. 2019;12:1179547619857690.

8. Pfeil A, Hoffmann T, Freesmeyer M, Oelzner P, Wolf G. Necrosis de la lengua como manifestación clínica de la arteritis de células gigantes. Inn Med (Heidelb). 2024; 65(5):508–11.

9. Barfoed CP, Bretlau P. Tongue necrosis in temporal arteritis. Acta Otolaryngol. 1984;98(3–4):380–4.

10. Bondeson J, Ericsson U-B, Falke P, Mattiasson I, Nyman U, Lindell E. Bernow J. Tongue necrosis in temporal arteritis provoked by ergotamine. Journal of Internal Medicine. Sweden. 1992 : 232 : 541-544.

CUANDO EL ASMA ESCONDE ALGO MÁS: GRANULOMATOSIS EOSINOFÍLICA CON POLIANGEÍTIS

Perea Martínez, Elisabet. Casañ Murcia, María. Doménech-Serrano, Jose. Riesgo-Sanchís, Pablo. Fernández Aracil, Cleofé. Andrés Collado, Mariano.

La granulomatosis eosinofílica con poliangeítis (GEPA), anteriormente conocida como Síndrome de Churg-Strauss, es una enfermedad inmunomediada poco frecuente, caracterizada por el desarrollo de asma en la edad adulta, eosinofilia periférica y tisular, y vasculitis1. Respecto a esta última, afecta típicamente a vasos de pequeño calibre y se clasifica dentro del grupo de vasculitis asociadas a anticuerpos anticitoplasma de neutrófilo (ANCA). Sin embargo, estos anticuerpos solo están presentes en el 30-40% de los pacientes con GEPA1,2. Se trata de una enfermedad muy heterogénea, con una presentación clínica muy variable. No obstante, se pueden diferenciar dos fenotipos clínicos: el vasculítico, generalmente ANCA positivo; y el tisular eosinofílico, habitualmente ANCA negativo1. En la Conferencia de Consenso de Chapel Hill de 2012 sobre la nomenclatura de las vasculitis, se propuso una nueva definición de la enfermedad, basada en sus principales hallazgos histopatológicos, describiéndose como "vasculitis de pequeño vaso necrosante con infiltrado inflamatorio rico en eosinófilos y afectación granulomatosa".

Su incidencia anual se estima entre 0,5 y 4,2 casos por millón de habitantes y su prevalencia en 10-18 casos por millón de habitantes. La GEPA es, por tanto, mucho menos frecuente que las otras dos vasculitis asociadas a ANCA, la granulomatosis con poliangeítis (GPA) y la poliangeítis microscópica (PAM)1,2. La enfermedad es igual de frecuente en hombres y en mujeres, siendo la edad media al diagnóstico de 50 años2. En cuanto a su patogenia, existe una activación inmunitaria mediada por linfocitos T CD4+, con predominio de linfocitos Th2, que promueven la maduración y activación eosinofílica a través de diversas interleucinas (IL), destacando la IL-5, IL-10 e IL-131. Los eosinófilos infiltran los tejidos y liberan proteínas citotóxicas, perpetuando la inflamación1. Además, la IL-17 favorece el reclutamiento de neutrófilos y la formación de granulomas, mientras que los linfocitos B contribuyen mediante la producción de ANCA y la presentación de antígenos1.

Desde el punto de vista clínico, la GEPA es una enfermedad sistémica que puede evolucionar a través de tres fases distintas1,2. En la fase prodrómica o "alérgica", predominan el asma y la rinosinusitis crónica. Tras un período variable, generalmente de 8 a 10 años, los pacientes pueden desarrollar la fase eosinofílica, caracterizada por infiltrados pulmonares, afectación gastrointestinal y miocardiopatía. Finalmente, en la fase vasculítica, aparecen las manifestaciones características de las vasculitis de pequeño vaso (glomerulonefritis, púrpura palpable o neuropatía periférica, entre otras). Debe destacarse que estas fases no siempre siguen una secuencia lineal, ya que pueden solaparse o alguna de las fases no estar presente.

El diagnóstico de la GEPA es un desafío dada su gran variabilidad clínica y el solapamiento de sus manifestaciones con otras vasculitis o enfermedades eosinofílicas2,3. Es fundamental tener una alta sospecha clínica para su detección. El estudio inmunológico debe incluir la determinación de ANCA mediante inmunofluorescencia (IFI), pudiendo clasificarse según su patrón en perinuclear (pANCA), citoplasmático (cANCA) o atípico (xANCA); y mediante ELISA (Enzyme-Linked Immunosorbent Assay), para identificar su especificidad antigénica, pudiendo ser proteinasa 3 (PR3), habitualmente

asociado a un patrón cANCA, o mieloperoxidasa (MPO), usualmente pANCA. Siempre que sea posible, se debe realizar una biopsia que confirme el diagnóstico3. En el caso de la GEPA, solo un tercio de los pacientes tendrán ANCA positivos, siendo generalmente de patrón pANCA en IFI y antiMPO por ELISA1,2. Es importante destacar que, aunque la piel o la mucosa nasosinusal son muy accesibles, su rentabilidad diagnóstica es muy baja3. Los tejidos más rentables para el diagnóstico son el pulmón y el riñón, por lo que siempre que estén afectos, si no hay contraindicación, se deberán biopsiar3. Por otro lado, la biopsia muscular y de nervio periférico pueden mostrar vasculitis de los vasa vasorum aun en pacientes con poca afectación clínica3. El estudio anatomopatológico, además de confirmar el diagnóstico, permite excluir otras entidades y aporta información sobre el grado de actividad o cronicidad de la enfermedad3.

El pronóstico de las vasculitis asociadas a ANCA se evalúa mediante el Five Factor Score (FFS)4. Este sistema evalúa el riesgo de mortalidad según cinco factores, cada uno de ellos valorado con 1 punto: proteinuria mayor a 1 gramo; insuficiencia renal (pico de creatinina 1,40 nmol/L), afectación intestinal, afectación miocárdica y afectación del sistema nervioso central (SNC)4. Este sistema fue revisado posteriormente, incluyendo la edad mayor de 65 años con un factor de mal pronóstico, la afectación otorrinolaringológica (ORL) como factor de buen pronóstico y eliminando la afectación del SNC2. No obstante, la mayoría de estudios siguen utilizando los criterios FFS originales2. Para la evaluación de las formas graves, se aconseja analizar de forma adicional la presencia de: neuropatía periférica, isquemia intestinal o de extremidades, hemorragia alveolar y afectación ocular2. Otro sistema de puntuación que permite medir la actividad de las vasculitis ANCA es el Birmingham Vasculitis Activity Score (BVAS)5. Esta puntuación permite cuantificar de una forma estandarizada la actividad de la enfermedad y monitorizar la respuesta al tratamiento2. Sin embargo, en el caso de la GEPA, presenta importantes limitaciones en cuanto a la evaluación del asma y la afectación ORL2. Para evaluar el daño orgánico crónico, asociado tanto a la actividad de la enfermedad como a la toxicidad de los tratamientos, se utiliza el Vasculitis Damage Index (VDI), que permite predecir mortalidad3.

El tratamiento de las vasculitis ANCA se puede dividir en dos fases: la fase de inducción y la fase de mantenimiento. En la primera, el objetivo es inducir la remisión reduciendo la inflamación lo antes posible para prevenir el daño orgánico. Los pacientes con GEPA grave (FFS ≥1 o presencia de otras manifestaciones graves) requieren tratamiento inmunosupresor (ciclofosfamida o rituximab como alternativa2) combinado con glucocorticoides2. Por el contrario, las formas leves (FFS=0) se tratan principalmente con glucocorticoides2,3. Por otro lado, la fase de mantenimiento tiene como objetivo mantener la remisión y evitar recaídas. En pacientes con GEPA grave, se recomienda el uso de rituximab, mepolizumab o fármacos modificadores de la enfermedad (FAME) tradicionales (azatioprina, micofenolato de mofetilo o metotrexato) en combinación con glucocorticoides2. En casos leves se recomienda el uso de glucocorticoides solos o en combinación con mepolizumab2. La dosis de glucocorticoides deberá reducirse de forma progresiva hasta su suspensión si es posible2. Se aconseja que el tratamiento de inducción dure unos 3-6 meses, y el de mantenimiento entre 18 y 24 meses3. En cuanto a las recidivas, se definen como la reaparición de clínica atribuible a la actividad de la enfermedad y/o la necesidad de aumentar la inmunosupresión2. Es fundamental diferenciar las recidivas sistémicas, con afectación vasculítica, de las exacerbaciones asmáticas y de las ORL2. En recidivas sistémicas graves, se recomienda el uso de rituximab o ciclofosfamida en combinación con glucocorticoides2. En recidivas sistémicas no graves, se aconseja aumentar la dosis de glucocorticoides y/o añadir mepolizumab2.

A pesar de los avances recientes que han mejorado el pronóstico vital de la GEPA, sigue siendo una enfermedad potencialmente grave con una alta morbilidad. Su diagnóstico continúa siendo un desafío, lo que supone un retraso diagnóstico que puede ser de hasta 3-9 años desde el inicio del asma6. Por

ello, es fundamental sospecharla precozmente en adultos con asma de difícil control, eosinofilia y manifestaciones sugestivas de vasculitis de pequeño vaso.

Caso clínico

Presentamos el caso de una mujer de 35 años que es remitida a Consultas Externas de Reumatología por dolor musculoesquelético generalizado y lesiones cutáneas. Como antecedentes, destaca el diagnóstico previo de asma extrínseco grave en seguimiento por Neumología y de poliposis nasosinusal intervenida. Además, tuvo un episodio de aspergilosis broncopulmonar alérgica (ABPA) y síndrome de Sweet en la juventud. Como tratamiento habitual, recibía omalizumab mensual, budesonida/formoterol inhalados y montelukast.

A su valoración en consulta, la paciente refería artromialgias generalizadas de ritmo inflamatorio y lesiones cutáneas nodulares y eritematosas, localizadas en miembros inferiores y de una semana de duración. A la exploración, no se evidenció sinovitis ni limitación de la movilidad articular. Presentaba varios nódulos cutáneos en pierna y dorso de pie derechos, uno de ellos eritematoso. Analíticamente destacaba leve elevación de reactantes de fase aguda (PCR 1,82 mg/dL y VSG 44 mm), aparición de eosinofilia (no presente en controles previos), así como elevación de IgE. En cuanto al estudio de autoinmunidad, tanto los ANA con los ANCA fueron negativos en ese momento. Un año antes se había realizado un estudio de ANCA, con resultado positivo para anti-PR3 a título bajo (29,1 U/mL). Ante la sospecha clínica de granulomatosis eosinofílica con poliangeítis (GEPA), se solicitaron pruebas complementarias. Se solicitó una biopsia cutánea, que fue compatible con síndrome de Sweet (Figura 1). Se realizaron un TCAR torácico y una ecocardiografía que fueron normales. En la siguiente visita, la paciente refirió la aparición de dolor en antebrazo derecho, con tumefacción y aumento de temperatura local a la exploración. Se solicitó una resonancia magnética de antebrazo que mostró hallazgos concordantes con miositis. Con el objetivo de conseguir un diagnóstico histológico, se decidió solicitar una biopsia muscular, que finalmente confirmó el diagnóstico de vasculitis granulomatosa, destacando la presencia de infiltrado eosinofílico (Figura 2). Tras confirmar el diagnóstico, se inició tratamiento con prednisona 30 mg/día y micofenolato de mofetilo en pauta ascendente hasta 2 g/día en 2017. El tratamiento del asma se mantuvo sin cambios. Durante la evolución, la paciente presentó buena respuesta clínica al tratamiento, así como descenso de los niveles de eosinófilos. En los siguientes años, se consiguió suspender por completo los corticoides y se redujo la dosis de micofenolato a 1g diario. Además, la paciente refería reacción local e intolerancia a omalizumab, por lo que se suspendió.

Cuatro años tras del diagnóstico, la paciente presentó un nuevo aumento en los niveles de eosinófilos (3,08 x10^3/µL) e IgE (856 UI/mL), sin reaparición de ANCA. Ante la ausencia de clínica asociada, se decidió mantener el tratamiento sin cambios. Sin embargo, en las pruebas de control de mayo de 2023, se objetivaron dos pequeños infiltrados en el TCAR torácico y un empeoramiento en las pruebas de función respiratorias (PFR). Ante estos hallazgos, se decidió reiniciar los corticoides, pautando un ciclo corto de prednisona, y aumentar la dosis de micofenolato a 2 g/día. A pesar de esto, la paciente experimenta un deterioro clínico, con aumento de la tos y aparición de disnea de esfuerzo, precisando rescates de salbutamol con mayor frecuencia. Por ello, se solicitó un tránsito baritado que confirmó la presencia de una pequeña hernia de hiato y un reflujo gastroesofágico grado III, por lo que se añadió tratamiento con omeprazol. A pesar de esto, en enero 2024, la paciente presenta una nueva exacerbación asmática que requirió tratamiento con pauta corta de corticoides sistémicos. Además, las lesiones cutáneas presentes al diagnóstico volvieron a aparecer. Por otro lado, la paciente desarrolló congestión nasal, anosmia, rinorrea e hipoacusia marcadas. Se solicitó un TAC de senos paranasales (Figura 3), en el que destacaba ocupación de la práctica totalidad de los senos paranasales, hallazgos compatibles con rinosinusitis crónica. En la evaluación por ORL, se confirmó otitis media crónica. Por todo ello, en agosto 2024, se

decide iniciar tratamiento con mepolizumab 300 mg mensuales, disminuyendo de forma simultánea la dosis de micofenolato a 1g diario. Previo al cambio de tratamiento la paciente tenía unos 1,20 x10^3/µL eosinófilos y unos niveles de IgE total de 248,8 UI/mL. Tras el inicio del tratamiento, la paciente presentó una gran mejoría clínica, tanto a nivel respiratorio como a nivel ORL. Hubo una gran mejoría en las PFR y un descenso significativo de los niveles de eosinófilos (0,02 x10^3/µL) y de IgE (151,9 UI/mL). Actualmente la paciente sigue con este tratamiento, con estabilidad clínica, sin nuevas crisis asmáticas, funcional y radiológica.

Discusión

La GEPA es una vasculitis sistémica clasificada dentro de las vasculitis asociadas a ANCA, si bien su positividad solo se encuentra en un tercio de los pacientes. Los pacientes con GEPA presentan distintos fenotipos según la presencia de ANCA: los ANCA positivos muestran un predominio de manifestaciones renales y neurológicas (fenotipo vasculítico), mientras que los ANCA negativos desarrollan con mayor frecuencia cardiomiopatía (fenotipo eosinofílico tisular)7. En caso de estar presentes, la especificidad de los ANCA suele ser frente a la mieloperoxidasa (MPO)1. Sin embargo, en nuestro caso, la paciente tuvo de forma aislada dos determinaciones positivas para antiPR3 a título bajo, dos años antes del diagnóstico de GEPA e inmediatamente tras el diagnóstico, siendo los ANCA negativos por IFI. Aunque la especificidad anti-PR3 es mucho menos frecuente (1-3%), su presencia no debe descartar el diagnóstico6,7. La GEPA-PR3 representa un subtipo diferenciado dentro de la GEPA, con características clínicas y pronósticas particulares7. En un estudio retrospectivo multicéntrico europeo7, que incluyó 734 pacientes con GEPA, solo el 2,2% presentaban positividad para antiPR3. Comparados con los pacientes ANCA-MPO y ANCA negativos, los ANCA-PR3 eran predominantemente varones, tenían menor frecuencia de asma activo al inicio de la enfermedad y menor uso previo de corticoides sistémicos como tratamiento del asma. Se observó con mayor frecuencia artralgias, lesiones cutáneas y nódulos pulmonares, mientras que la neuropatía periférica fue menos común. De forma llamativa, la miocarditis era más frecuente en ANCA-PR3 que en ANCA-MPO, pero similar a los ANCA negativos. El recuento de eosinófilos al diagnóstico era significativamente menor en comparación con el resto de pacientes con GEPA. Los niveles de PCR fueron mayores tanto en ANCA-PR3 como ANCA-MPO, en comparación con los ANCA negativos. Los pacientes ANCA positivos requerían mayor uso de pulsos de metilprednisolona e inmunosupresión. En cuanto a su evolución, la GEPA-PR3 mostró mayor tasa de recaídas vasculíticas respecto a los otros subgrupos y menor tiempo libre de recaídas en comparación con los ANCA negativos. Por otro lado, en comparación con la GPA-PR3, los pacientes con GEPA-PR3 presentaban al diagnóstico: mayor frecuencia de asma activo, miocarditis y livedo reticularis, pero menor afectación renal. No hubo diferencias en cuanto a la presencia de nódulos pulmonares y neuropatía periférica entre los pacientes con GPA-PR3 y los pacientes con GEPA-PR3. Estos hallazgos sugieren que la GEPA-PR3 podría representar una forma particular de vasculitis ANCA-PR3, compartiendo rasgos tanto con la GEPA como con la GPA. No obstante, teniendo en cuenta que la paciente de nuestro caso solo tuvo dos resultados aislados positivos para PR3 a título bajo, la potencial patogenia y relevancia clínica de los mismos es cuestionable.

La paciente del caso descrito presentó al debut de la enfermedad artralgias inflamatorias, lesiones cutáneas por Síndrome de Sweet (ya diagnosticada por biopsia unos 10 años antes) y miositis focal. Respecto a las manifestaciones cutáneas de la GEPA, la púrpura palpable por vasculitis cutánea de pequeño vaso es la manifestación de mayor relevancia para la sospecha de la enfermedad6. Otras manifestaciones, como úlceras, urticaria, nódulos y pápulas, no explicadas por otra causa, se han postulado de relevancia moderada6. Las dermatosis neutrofílicas son un grupo heterogéneo de enfermedades inflamatorias caracterizadas por infiltrados estériles de neutrófilos en la piel, siendo el síndrome de Sweet una de las formas más comunes. La asociación entre las dermatosis neutrofílicas y las vasculitis ANCA es poco

frecuente. Un estudio francés publicado en 20208 investigó la asociación entre estas dos entidades. En el estudio retrospectivo, incluyeron 17 pacientes con vasculitis ANCA (todos positivos ya que fue criterio de inclusión) y dermatosis neutrofílica probada por biopsia. La GPA fue el tipo de vasculitis más frecuente (71%), seguida de la PAM (23%), con un único caso descrito de GEPA (6%). Este caso fue el de una mujer de 47 años con GEPA con ANCA positivo por IFI con patrón perinuclear. La paciente clínicamente tenía afectación ORL, pulmonar y cardiaca y síndrome de Sweet. Además, estos autores realizaron una revisión sistemática en la que no identificaron ningún caso de GEPA asociado a dermatosis neutrofílica. Posteriormente, se publicó otro caso de asociación de GEPA y Síndrome de Sweet9. Se trata de un varón de 46 años que debutó con fiebre, infiltrados pulmonares y neuropatía periférica, además de placas eritematosas a nivel craneal con biopsia cutánea compatible con síndrome de Sweet. Analíticamente destacaba eosinofilia marcada y ANCA-MPO a título alto. Por tanto, según la literatura, la asociación de síndrome de Sweet y GEPA es anecdótica.

En cuanto al tratamiento administrado a nuestra paciente, destaca el uso de mepolizumab, un anticuerpo monoclonal dirigido contra la interleucina 5 (IL-5). Como hemos revisado en la introducción, esta citoquina es clave para la activación de los eosinófilos, células clave en la patogenia de la enfermedad. Mepolizumab está indicado en el tratamiento de la GEPA refractaria o recidivante no grave10. Su aprobación proviene de la información obtenida del ensayo clínico MIRRA10, un ensayo fase III en el que se comparó mepolizumab frente a placebo. Se observó un mayor porcentaje de pacientes que alcanzaron la remisión (BVAS=0 y PDN≤4mg/d) durante al menos 24 semanas, siendo del 28% con mepolizumab frente a solo un 3% en el grupo placebo (OR 5,9, IC95% 2,68 a 13,03; P<0.001)10. Además, un 32% de los pacientes tratados con mepolizumab obtuvo la remisión a la semana 36 y semana 48 frente al 3% de los pacientes del grupo placebo (OR 16,74; IC95%, 3,61 a 77,56; P<0.001)10. La tasa de recaídas anualizada se redujo un 50% (1,14 en mepolizumab frente a 2,27 en el grupo placebo)10. Hubo un menor uso de corticoides en el grupo tratamiento, pudiendo reducir la prednisona a dosis ≤4mg/d entre las 48-52 semanas en el 44% de los pacientes tratados con mepolizumab frente al 7% de los pacientes con placebo10. En conclusión, mepolizumab fue significativamente más eficaz que placebo con una toxicidad comparable10. El estado de ANCA no influyó en la respuesta al tratamiento, aunque la proporción de pacientes ANCA positivos incluidos en el ensayo fue baja (10%)10.

Conclusiones

La granulomatosis eosinofílica con poliangeítis (GEPA) es una vasculitis sistémica infrecuente cuyo diagnóstico supone un gran reto clínico por su solapamiento con otras enfermedades eosinofílicas y vasculitis y su heterogeneidad clínica. A pesar de clasificarse como vasculitis asociada a ANCA, su positividad solo se encuentra en un tercio de los pacientes, por lo que su ausencia no debe descartar el diagnóstico. En nuestro caso, la sospecha diagnóstica se sustentó en el antecedente de asma grave, poliposis nasosinusal y eosinofilia, y fue finalmente confirmada mediante biopsia muscular con hallazgos de vasculitis granulomatosa con infiltrado eosinofílico. A pesar de un curso inicialmente favorable con micofenolato de mofetilo y corticoides, la paciente presentó una evolución tórpida con reagudizaciones clínicas, aumento de eosinófilos e IgE, y afectación pulmonar y ORL progresiva, lo que requirió la introducción de mepolizumab, con excelente respuesta clínica y funcional. Este caso pone de manifiesto la importancia de considerar la GEPA en adultos con asma de difícil control y eosinofilia, así como la necesidad de un abordaje terapéutico individualizado en función de la gravedad, el fenotipo clínico y la evolución de la enfermedad. Finalmente, se subraya el papel emergente de las terapias biológicas dirigidas, como mepolizumab, especialmente en pacientes con manifestaciones refractarias o recidivantes no graves.

Anexos

Fecha	FVC (mL) (% teórico)	FEV1 (mL) (% teórico)	FEV1/FVC (%) (% teórico)
Diciembre 2022	3.590 (101%)	2.430 (83%)	68% (82%)
Mayo 2023	3.670 (100%)	2.280 (76%)	61% (76%)
Enero 2024	3.010 (83%)	2.130 (72%)	71% (87%)
Julio 2024	3.500 (97%)	2.550 (87%)	73% (89%)
Febrero 2025	3.870 (107%)	2.880 (99%)	74% (91%)

Tabla 1. Evolución de las pruebas de función respiratoria.

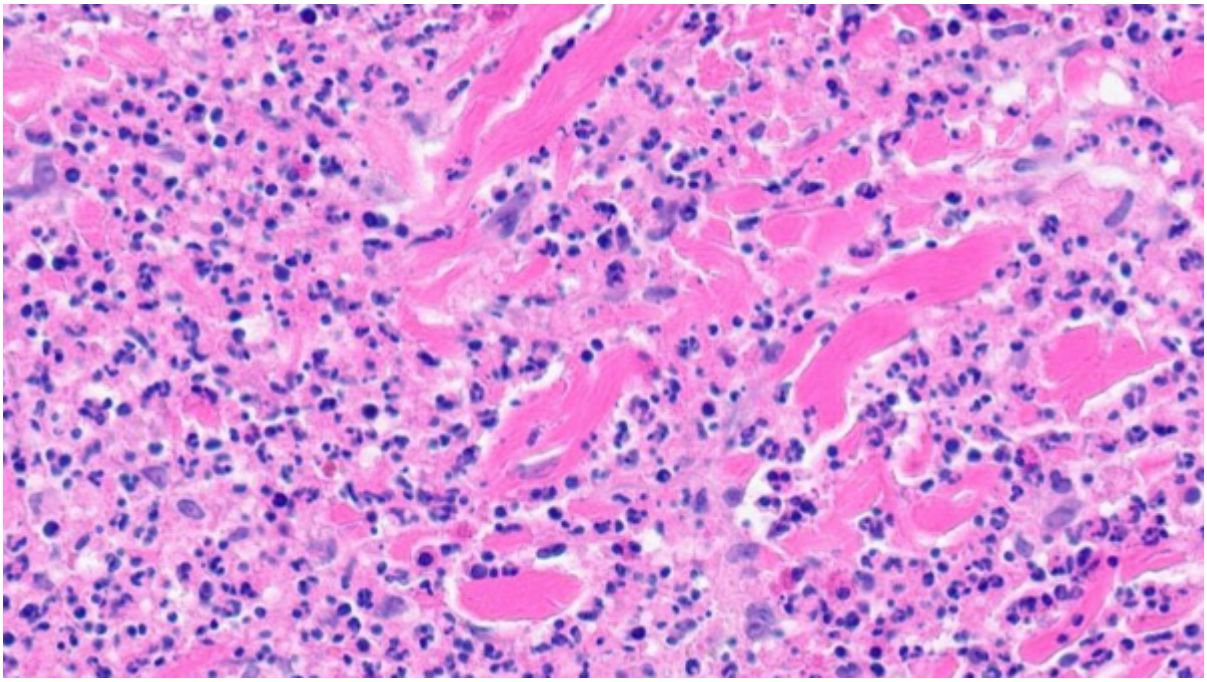

Figura 1. Imagen cedida por la doctora María Niveiro. Biopsia de piel con tinción de hematoxilina-eosina. Se observa un infiltrado inflamatorio dérmico denso compuesto predominantemente por neutrófilos, sin evidencia de vasculitis.

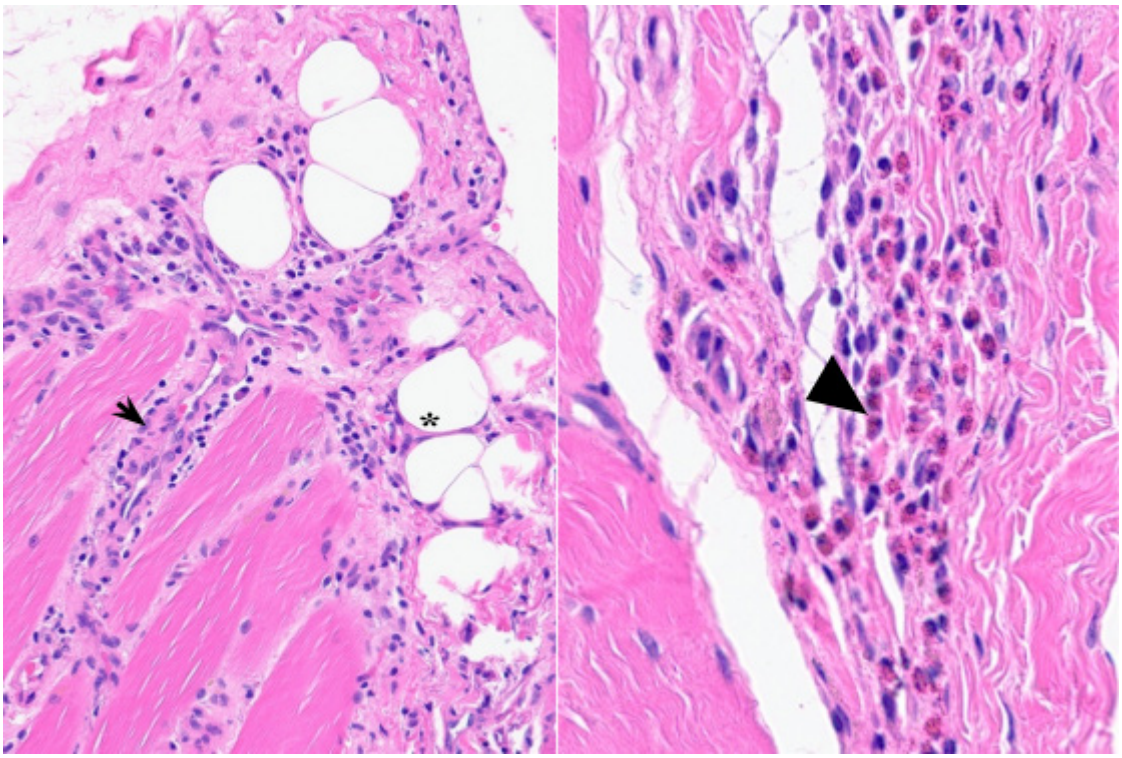

Figura 2. Imagen cedida por la doctora María Niveiro. Biopsia muscular con tinción de hematoxilina-eosina. En la imagen de la izquierda, se observan fascículos de músculo esquelético (asterisco) con infiltrado inflamatorio compuesto por células histiocitarias (flechas). En la imagen de la derecha, a más aumento, podemos observar el infiltrado eosinofílico característico (punta flecha).

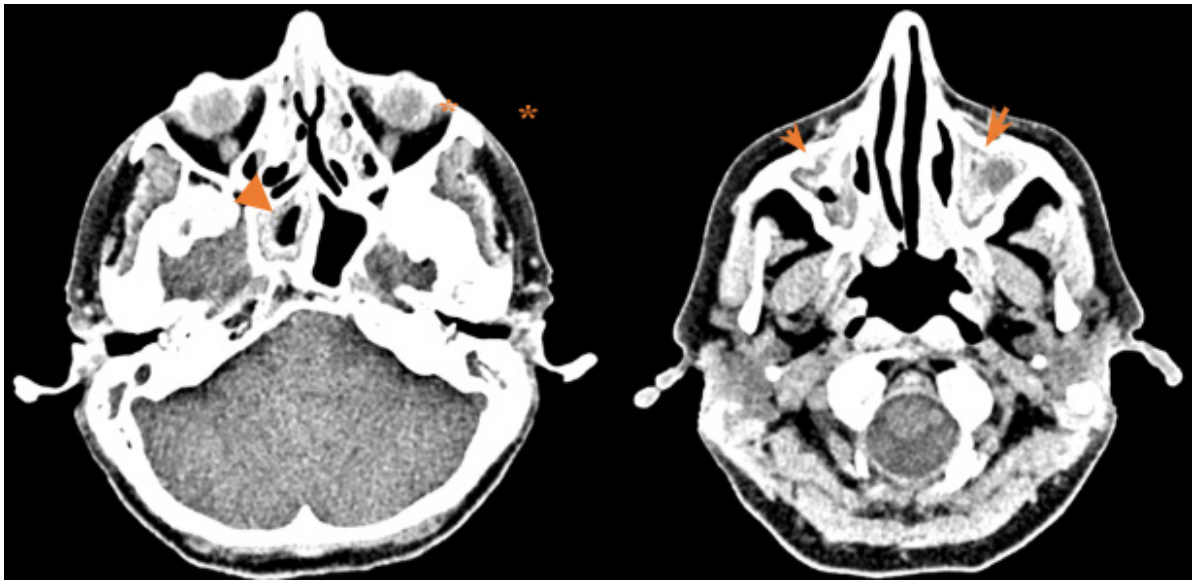

Figura 3. TAC de cráneo que muestra gran ocupación de las celdillas etmoidales (asteriscos), seno esfenoidal derecho (punta flecha) y senos maxilares (flechas).

Bibliografía

1. Trivioli G, Terrier B, Vaglio A. Eosinophilic granulomatosis with polyangiitis: understanding the disease and its management. Rheumatology (Oxford). 2020;59(Suppl 3):iii84-iii94. doi: 10.1093/rheumatology/kez570.

2. Emmi G, Bettiol A, Gelain E, et al. Evidence-Based Guideline for the diagnosis and management of eosinophilic granulomatosis with polyangiitis. Nat Rev Rheumatol. 2023;19(6):378-393. doi: 10.1038/s41584-023-00958-w.

3. Morales E, Rúa-Figueroa I, Callejas Rubio JL, et al. Recommendations for the diagnosis and treatment of anti-neutrophil cytoplasmic autoantibody associated vasculitis. Nefrologia (Engl Ed). 2025;45(1):15-58. doi: 10.1016/j.nefroe.2025.01.001.

4. Guillevin L, Lhote F, Gayraud M, Cohen P, Jarrousse B, Lortholary O, Thibult N, Casassus P. Prognostic factors in polyarteritis nodosa and Churg-Strauss syndrome. A prospective study in 342 patients. Medicine (Baltimore). 1996;75(1):17-28. doi: 10.1097/00005792-199601000-00003.

5. Luqmani RA, Bacon PA, Moots RJ, et al. Birmingham Vasculitis Activity Score (BVAS) in systemic necrotizing vasculitis. QJM. 1994;87(11):671-678.

6. Solans-Laqué R, Rúa-Figueroa I, Blanco Aparicio M, et al. Red flags for clinical suspicion of eosinophilic granulomatosis with polyangiitis (EGPA). Eur J Intern Med. 2024;128:45-52. doi:10.1016/j.ejim.2024.06.008.

7. Papo M, Sinico RA, Teixeira V, et al. Significance of PR3-ANCA positivity in eosinophilic granulomatosis with polyangiitis (Churg-Strauss). Rheumatology (Oxford). 2021;60(9):4355-4360. doi:10.1093/rheumatology/keaa805.

8. de Boysson H, Martin Silva N, de Moreuil C, et al. Neutrophilic dermatoses in antineutrophil cytoplasmic antibody-associated vasculitis: a French multicenter study of 17 cases and literature review. Medicine (Baltimore). 2016;95(11):e2957. doi:10.1097/MD.0000000000002957.

9. Murphy K, Morrison L, McGoldrick J. Sweet syndrome in eosinophilic granulomatosis with polyangiitis. J Rheumatol. 2020;47(7):1031-1032. doi:10.3899/jrheum.190909.

10. Wechsler ME, Akuthota P, Jayne D, et al. Mepolizumab or placebo for eosinophilic granulomatosis with polyangiitis. N Engl J Med. 2017;376(20):1921-1932. doi:10.1056/NEJMoa1702079.

CUANDO LA ARTRITIS REUMATOIDE SE DISFRAZA DE SÉPTICA

Riesgo-Sanchís, Pablo. Perea Martínez, Elisabet. Domenech-Serrano, Jose. Casañ Murcia, María. Avilés Hernández, Antonio.

La artritis reumatoide (AR) es una enfermedad inflamatoria sistémica, inmunomediada y crónica. Aunque puede aparecer a cualquier edad, tiene una mayor incidencia entre la cuarta y quinta década de la vida, y predomina en el sexo femenino (2,5 veces más frecuente).

Los síntomas más frecuentes de presentación son el dolor, la tumefacción, la fatiga y la rigidez articular, con especial predilección las articulaciones de las manos y con un carácter simétrico. Altera directamente la función física, la movilidad y ocasiona una marcada incapacidad funcional a corto y a largo plazo.La forma de instauración habitual de esta entidad es de forma insidiosa. En el plazo de semanas o meses. Sin embargo en algunos este debut puede ser agudo, instaurándose en días y asociando una mayor afectación sistémica, cursando con mialgias, fatiga, febrícula y pérdida de peso, una forma de presentación clínica que obliga a los profesionales sanitarios a realizar un amplio diagnóstico diferencial, entre los cuales se encuentran principalmente la artritis séptica, las artropatías microcristalinas, artritis reactivas y otras forma de artritis inmunomediadas como la Artritis reumatoide (AR) o la artritis psoriásica, una vez descartada siempre la primera, y a partir del cual la decisión terapéutica cambiará radicalmente.

Para su clasificación, se emplean los criterios ACR EULAR del 2010, en el que se combinan tanto criterios clínicos como analíticos (reactantes de fase aguda) y serológicos (factor reumatoide (FR) y anti péptido cíclico citrulinado (anti-PCC).

Caso clínico

Varón de 41 años que acude a Urgencias en enero 2025 por dolor en ambas rodillas de características inflamatorias de 4 meses de evolución, con un empeoramiento clínico en los últimos 2-3 días asociando derrame articular, especialmente en rodilla izquierda, astenia y sensación distérmica. A su valoración en Urgencias, el paciente negaba antecedente traumático. Trabajaba como albañil, pero se encontraba de baja laboral por la afectación articular. Negaba lesiones cutáneas, fotosensibilidad, aftas orales o genitales, fenómeno de Raynaud, síndrome seco, pérdida de peso o infecciones recientes. En la ananmesis dirigida, refería dolor en antepiés a los que no había dado importancia, y asociaba al empleo de botas rígidas. No presentaba afectación de esqueleto axial ni clínica ocular, intestinal o genitourinaria. Como antecedentes médicos presentaba una Diabetes Mellitus tipo 2 y una parálisis braquial infantil. Es fumador activo. Sin Antecedentes familiares de enfermedades reumáticas conocidos. En tratamiento con metformina y dulaglutida orales. Sin otros antecedentes. A la exploración física en Urgencias, el paciente presentaba ligera palidez cutánea, sudoración y regular estado general. Tenía fiebre de 39ºC, pero estaba estable hemodinámicamente. Presentaba derrame articular evidente en ambas rodillas, con predominio izquierdo, asociando peloteo rotuliano. La rodilla izquierda presentaba aumento de temperatura local, con dolor intenso tanto a la palpación como a la movilización pasiva y activa.

Analíticamente presentaba elevación proteína C reactiva (15.48 mg/dL), leucocitosis ($18x10^3/\mu L$) con desviación izquierda (neutrófilos 91%) y trombocitosis ($571\ x10^3/\mu L$).



Dada la sospecha de artritis séptica, se extrajeron hemocultivos. Se realizó radiografía de tórax, que no mostró alteraciones, serologías frente a virus de la inmunodeficiencia humana (VIH) y virus de hepatitis B y C, artrocentesis diagnóstica urgente de rodilla izquierda, en la que se obtuvo un líquido sinovial muy turbio, de aspecto purulento y se remitieron muestras de líquido sinovial para estudio citobioquímico, para recuento celular y cultivo bacteriológico. Dada la alta sospecha de artritis séptica, se inició tratamiento antibiótico empírico con ceftriaxona y cloxacilina, junto con prednisona a dosis de 30 mg y se decidió ingreso del paciente a cargo de Reumatología para seguimiento y ampliación de estudio.

En planta de Reumatología, se reevaluó al paciente. A la exploración, presentaba una oligoartritis que afectaba a ambas rodillas con claro predominio izquierdo, codo izquierdo con limitación para su extensión completa, y sospecha de primera metacarpofalángica (MCF) derecha. Como ampliación del estudio, se solicitaron nuevas pruebas complementarias (TABLA 1).

Estableciéndose así una sospecha diagnóstica de posible Artritis Reumatoide agravada con una artritis séptica o una presentación aguda pseudoséptica.

Una vez lograda la mejoría clínica, analítica y establecido el diagnostico de sospecha, se entregó el alta hospitalaria, pendiente de finalizar tratamiento antibiótico oral durante 14 días más con levofloxacino, y manteniendo tratamiento con prednisona oral, para posteriormente ser valorado en consultas externas de reumatología de forma precoz.

En la valoración en consultas 1 mes tras el alta hospitalaria, ya recuperado del cuadro clínico inicial y finalizado el tratamiento antibiótico, confirmados los resultados negativos en los cultivos y serologías, se decidió iniciar el tratamiento inmunosupresor de primera línea con metotrexato y ácido fólico.

En conclusión, se trata de un paciente varón de 41 años de edad que ingresa por cuadro de oligoartritis crónica con empeoramiento de 2 días de evolución tanto a nivel articular como sistémico, sospechándose en un primer momento una posible artritis séptica. Que tras el ingreso hospitalario en reumatología, obtención de resultados de pruebas complementarias (autoinmunidad, serologías, cultivos bacteriológicos), y una vez descartado proceso infeccioso/séptico asociado, una artropatía microcristalina u otras entidades inmunomediadas, se diagnóstica de Artritis reumatoide pseudoséptica, y se inicia de forma segura tratamiento inmunosupresor con metotrexato.

Discusión

La forma aguda de debut de la artritis reumatoide constituye una presentación clínica atípica, especialmente en su variante pseudoséptica como la expuesta en este caso clínico, que se caracteriza por una marcada afectación sistémica y un cuadro clínico compatible con una artritis séptica. Esta situación obliga a realizar un diagnóstico diferencial amplio y precoz, entre las patologías que se citan a continuación:

Artritis séptica: infección articular causada por bacterias, virus u hongos, debido a la invasión de microorganismos al espacio articular. Es una urgencia médica que puede destruir rápidamente el cartílago articular y causar discapacidad si no se trata a tiempo1.

Clínicamente cursa con mayor frecuencia como un cuadro de monoartritis aguda, siendo la rodilla la articulación más frecuentemente afecta. Con respecto a los estudios complementarios, se deberá realizar de forma obligatoria:

- Radiografía del miembro afecto: en fases tempranas la radiografía puede ser normal.
- Analítica sanguínea: incremento de los RFA (leucocitos, PMN con predominio de los neutrófilos), PCR y VSG elevadas, procalcitonina que en caso de encontrarse elevada apoyaría la presencia de una infección bacteriana.
- Artrocentesis diagnóstica:
    - Análisis de líquido sinovial: líquido articular de aspecto turbio/purulento, con un recuento celular que muestre >50,000 leucocitos/mm³ con predominio de neutrófilos (>75%). Glucosa baja y proteínas elevadas.
    - Cultivos bacteriológicos.
    - Hemocultivos: pueden resultar positivos hasta en el 50% de los casos.
    - Filmarray panel articular: análisis molecular rápido automatizada (PCR multiplex).

Artropatías microcristalinas: grupo de patologías con una misma base fisiopatológica, la precipitación de microcristales en el espacio articular o tejidos periarticulares, provocando una respuesta inflamatoria. Para llevar a cabo el diagnóstico es determinante la identificación de cristales en el líquido sinovial(2). Las dos entidades más frecuentes son:

- Gota: artropatía inflamatoria crónica más frecuente, consiste en el depósito de cristales de urato monosódico en las articulaciones, siendo la más frecuentemente afecta la 1ª articulación metatarso falángica, seguida de los tobillos y rodillas.
    - MOLP: cristales de urato monosódico, que se caracterizan por tener forma de aguja fina, y una intensa birrefringencia negativa.
    - Analítica sanguínea: incremento de los RFA, generalmente inferior con respecto a los valores obtenidos en una artritis séptica, y unos niveles de ácido úrico elevados.
- Artritis por cristales de pirofosfato cálcico o pseudogota: enfermedad heterogénea causada por la presencia de cristales de pirofosfato cálcico dihidratado (PPDH) intraarticulares. Es una causa poco común de fiebre y de elevación de parámetros inflamatorios, sin embargo, es la causa más común de monoartritis en el adulto mayor, y tiene tres presentaciones clásicas que consisten en sinovitis aguda (pseudogota), artritis crónica y condrocalcinosis asintomática(3) visible principalmente en las radiografías de rodillas, manos, sínfisis pubis y hombros.
    - MOLP: cristales con forma romboide o bastones cortos (no tan afilados como los cristales de urato), con un birrefringencia positiva débil.

Artritis reactiva: inflamación aséptica de la membrana sinovial, tendones y/o fascias, desencadenadas por una infección a distancia, generalmente de localización gastrointestinal o genitourinaria. Típicamente afecta a adultos jóvenes y sexualmente activos. A la hora de establecer el diagnóstico diferencial, las pruebas complementarias a solicitar y los resultados esperables serán los siguientes(4):

- Análisis del líquido sinovial: de características inflamatorias (Leucocitos moderadamente elevados 5.000 a 50.000 /mm³, Neutrófilos (60–80%), Glucosa normal o levemente disminuida, proteínas elevadas) sin cumplirse criterios de artritis séptica. Sin observarse cristales.

- Pruebas destinadas a encontrar el patógeno desencadenante (TABLA 2).

- Pruebas que apoyen el diagnóstico de una posible espondiloartropatía:

    - Radiografías de columna lumbar, y pelvis con sacroilíacas.

    - Analítica sanguínea con perfil de autoinmunidad que incluya estudio del HLA B27.

Por tanto el diagnóstico se basará fundamentalmente en 3 pilares:

- Manifestaciones clínicas características.

- Evidencia de una infección extraarticular previa, documentada mediante cultivos bacterianos, PCR o síntomas característicos, aunque la imposibilidad de identificar el patógeno responsable no excluye el diagnóstico.

- Descartar otras causas de artritis, como atritis séptica, microcristalina, espondiloartritis u otras artritis inmunomediadas.

Artritis psoriásica: atropatía inmunomediada perteneciente al grupo de las espondiloartropatías. Generalmente asociada a psoriasis. Se diferencia de la artritis reumatoide (AR) por la ausencia de FR, afectar a mujeres y hombres por igual, daño de las articulaciones interfalángicas distales (IFD), distribución asimétrica, presencia de dactilitis y entesitis, afección del esqueleto axial, además de su asociación con el antígeno de histocompatibilidad HLA B27(5).

- El líquido sinovial es de características inflamatorias y sin ningún hallazgo diferencial respecto a otras artropatías inflamatorias como la artritis reumatoide.

- Las lesiones radiológicas de la APs, aunque no son patognomónicas, sí tienen características distintivas importantes:

    - Las lesiones más típicas y frecuentes las encontramos en manos y pies; raramente se afectan las muñecas.

    - El afilamiento de la falange proximal junto con el ensanchamiento progresivo de la base de la falange distal, patrón típico denominado “lápiz en copa”.

    - La proliferación ósea que conduce a veces a la fusión y anquilosis.

- Manifestaciones en el esqueleto axial.

Conclusiones

La forma de debut aguda de la artritis Reumatoide (en este caso la forma pseudoséptica) representa un desafío diagnóstico importante en la práctica clínica, debido principalmente a su presentación atípica y su perfil inflamatorio severo que fácilmente puede simular una artritis séptica, entidad potencialmente grave y con un abordaje terapéutico radicalmente distinto. Es por ello, que este caso clínico ejemplifica la importancia de un enfoque sistemático y protocolizado ante un cuadro de mono u oligoartritis aguda con fiebre.
En este caso varón se presentó un cuadro de oligoartritis subaguda/crónica con una descompensación aguda, fiebre elevada y líquido sinovial de características purulentas, hallazgos todos compatibles con una artritis séptica. Sin embargo, el curso clínico, la ausencia de microorganismos en los cultivos, así como la positividad de marcadores serológicos específicos de AR (FR y ACPA), permitieron finalmente establecer el diagnóstico de artritis reumatoide de inicio pseudoséptico, e iniciar el tratamiento inmunosupresor.

Como puntos clave a destacarse de este caso clínico:

- La artrocentesis es esencial e ineludible ante todo cuadro de mono/oligoartritis, siendo la prioridad clínica inicial el descartar una artritis séptica, permitiéndonos también establecer el diagnóstico diferencial con otras entidades como las artritis microcristalinas.

- Los resultados negativos en cultivos y técnicas moleculares rápidas deben ser interpretados siempre en el contexto clínico global del paciente.

- En una forma de debut aguda, el tratamiento inmunosupresor puede iniciarse de forma segura una vez descartado de forma razonable un origen infeccioso.

En definitiva, en este caso se destaca la necesidad de considerar la artritis reumatoide como posible diagnóstico diferencial en presentaciones clínicas atípicas, especialmente en contextos de líquido sinovial inflamatorio intenso pero cultivos negativos, permitiendo así evitar tanto retrasos diagnósticos como errores terapéuticos potencialmente graves.

Anexos

Pruebas complementarias	Hallazgos
1. Radiografías (codos, manos, rodillas, pies)	Sin erosiones óseas.
2. Artrocentesis de MII	- Leucocitosis: 150.000/µL - PMN: 95% - Glucosa: <5 mg/dL
3. Microscopía óptica de luz polarizada (MOLP)	No se observaron microcristales.
4. Cultivo sinovial, hemocultivos, PCR ETS	- Cultivo sinovial: Negativo - PCR (FilmArray): Negativo - Hemocultivos: Negativos - PCR ETS y cultivo de exudado uretral: Negativos
5. Analítica autoinmune	- FR: Positivo a título alto. - Anti-CCP: Positivo - ANAs: Negativo - HLA-B27: Negativo

Tabla 1. *Pruebas complementarias y resultados obtenidos durante el ingreso hospitalario.*

Prueba	Descripción
Líquido sinovial	Cultivo y Filmarray negativos (clave diagnóstica).
Secreciones / orina	Examen en fresco de secreción uretral, endocervical y 1ª orina matutina.
Gram y cultivos	Thayer-Martin (N. gonorrhoeae), McCoy (C. trachomatis).
Frotis y PCR	Frotis uretral, endocervical, rectal y faríngeo. Detección de C. trachomatis y N. gonorrhoeae.
Coprocultivos / serología	Si síntomas GI: Yersinia, Salmonella, Campylobacter.
Urocultivo	Para descartar ITU asociada.
Serologías	Brucella, T. pallidum, VHB, VHC, VIH.
Estudio ginecológico	Cultivo de exudado vaginal/cervical: Gonococo, Mycoplasma, Chlamydia, Gardnerella, Cándida, Trichomona.

Tabla 2. *Pruebas complementarias a solicitar ante la sospecha de artritis reactiva.*

Bibliografía

1. Ravn C, Neyt J, Benito N, et al. Guideline for management of septic arthritis in native joints (SANJO). J Bone Jt Infect. 2023;8(1):29-39.

2. S. Garrote Corral, C. Guillén-Astete, M. Revenga Martínez, J. Loarce Martos, M. Vázquez Díaz, Artritis microcristalinas, Medicine - Programa de Formación Médica Continuada Acreditado, Volume 13, Issue 30, 2021, Pages 1702-1713, ISSN 0304-5412, https://doi.org/10.1016/j.med.2021.03.030.

3. Fuentes R Paola, Webar Javier, Matus Carla, Vergara Cristián, Herrera Michelle, Barthel M Elizabeth et al . Enfermedad por depósito de cristales de pirofosfato de calcio como ejemplo de forma de manifestación de la enfermedad en el adulto mayor. Rev. méd. Chile [Internet]. 2015 Abr [citado 2025 Abr 07] ; 143(4): 536-539. Disponible en: http://www.scielo.cl/scielo.php?script=sci_arttext&pid=S0034-98872015000400018&lng=es. http://dx.doi.org/10.4067/S0034-98872015000400018.

4. Vila Fayos V, Senabre JM. Artritis reactivas. En: Belmonte MA, Castellano JA, Román JA, Rosas JC, editores. Enfermedades reumáticas: Actualización SVR. Madrid: Ibáñez & Plaza Asociados; 2013. p. 439-450.

5. Azuaga AB, Ramírez J, Cañete JD. Psoriatic Arthritis: Pathogenesis and Targeted Therapies. Int J Mol Sci. 2023;24(5):4901.

ENDOCARDITIS MARÁNTICA, UN RETO DIAGNÓSTICO Y TERAPÉUTICO

Vidal Planelles, Inmaculada. Calduch Ortiz de Saracho, Héctor. Alcalá Belmonte, María. Sánchez Quiñones, Jessica. González de la Aleja García-Luengo, Pilar.

La endocarditis trombótica no bacteriana (ETNB), también llamada endocarditis marántica, representa una patología poco frecuente. Se caracteriza por el desarrollo de vegetaciones estériles compuestas por plaquetas y fibrina en las válvulas cardíacas, por lo que supone un desafío diagnóstico debido a su similitud con la endocarditis infecciosa. El factor más importante en la formación de estas vegetaciones es un estado de hipercoagulabilidad sistémico debido a diferentes causas como neoplasias malignas y enfermedades inflamatorias crónicas, que incluyen lupus eritematoso sistémico (LES), síndrome antifosfolípido y trastornos mieloproliferativos.

En series de autopsias, el 60-80% de los casos de ETNB presentaban cáncer asociado, dándose principalmente en adenocarcinomas avanzados de pulmón y páncreas1. En cuanto a la incidencia, varía entre el 0,3 y el 9,3% en series necrópsicas y afecta generalmente a pacientes entre la cuarta y la octava décadas de la vida, aunque puede afectar a personas de cualquier edad2.

Su patogénesis está sustentada por una compleja interacción entre disfunción endotelial, hipercoagulabilidad, hipoxia y depósito de complejos inmunes. Las manifestaciones clínicas suelen presentarse como fenómenos embólicos, en particular accidentes cerebrovasculares, con una elevada tasa de mortalidad3.

El diagnóstico requiere un alto índice de sospecha y una minuciosa exclusión de endocarditis infecciosa, frecuentemente facilitado por técnicas avanzadas de imagen cardíaca.

Los esfuerzos terapéuticos se centran principalmente en abordar la etiología subyacente e instaurar regímenes anticoagulantes para prevenir eventos embólicos (generalmente con heparina de bajo peso molecular o Warfarina) siendo la intervención quirúrgica rara vez justificada3.

Actualmente, existe escasez de datos sobre los factores de riesgo asociados con la mortalidad hospitalaria, el manejo, el seguimiento y el pronóstico de la ETNB, por tanto, se considera una enfermedad compleja que requiere un enfoque multidisciplinar para su diagnóstico y tratamiento, con un pronóstico que depende de las particularidades clínicas individuales del paciente.

Caso clínico

Varón de 16 años que ingresa en la Unidad de Enfermedades Infecciosas por síndrome constitucional y plaquetopenia a estudio. Refiere sensación distérmica, astenia y pérdida de 10 kg en los últimos meses. A su vez, artralgias con molestia en rodilla derecha. En pruebas solicitadas en Urgencias, destaca aumento de reactantes de fase aguda y bicitopenia (Tabla 1), junto con una radiografía de rodilla derecha donde se objetiva pérdida de densidad en zona proximal. Por tanto, se decide ingreso para estudio con tratamiento antibiótico empírico (ceftriaxona 2gr/24h) y vitamina K por plaquetopenia severa (38 x10^3/µL).

En la tarde del ingreso inicia cuadro de dolor abdominal en hipocondrio derecho, por lo que se solicita TAC abdomino-pélvico de urgencia objetivando infartos esplénicos y renales junto con trombosis parcial en el extremo distal de la vena ilíaca común derecha (Figura 1).

Se decide contactar con Cardiología de guardia para valoración, objetivando en ecocardioscopia la presencia de una verruga en válvula mitral grande (14mm x 4mm), localizada a nivel distal de ambos velos con probable absceso y observando una regurgitación, que impresiona de perforación del velo posterior junto con insuficiencia mitral ligera (Figura 2), siendo estos hallazgos sugestivos de endocarditis.

Dada la sospecha de endocarditis infecciosa, se contacta con Cirugía Cardíaca recomendando corrección de coagulopatía y plaquetopenia de cara a próxima intervención quirúrgica. A su vez, se amplía tratamiento antibiótico con cloxacilina 2g/4h, ampicilina 1g/4h, doxiclicina 100 mg/12h, levofloxacino 750 mg/día y gentamicina 3 mg/Kg (dosis única), pendientes de aislamiento microbiológico (hemocultivos, serología Coxiella, Brucella, Bartonella y Micoplasma).

Tras 5 días de ingreso y dado el regular estado general del paciente, junto con progresión embolígena (aumento tamaño infartos renales y esplénicos en prueba de imagen de control), se procede al recambio valvular quirúrgico por prótesis mecánica mitral, sin complicaciones inmediatas durante el procedimiento.

Mala evolución posterior, persistiendo con picos febriles y mal estado general a pesar de recambio valvular y tratamiento antibiótico de amplio espectro con hemocultivos y serología negativos. A los 4 días de la intervención, presenta episodio de sudoración e hipotensión profusa tras retirada de marcapasos epicárdico temporal, por lo que se realiza ecocardioscopia a pie de cama objetivando derrame pericárdico severo sugestivo de taponamiento, precisando reintervención quirúrgica para drenaje del mismo. Posteriormente pasa a Unidad de Cuidados Intensivos, persistiendo con recuperación tórpida. El análisis anatomopatológico de la válvula se informa como material fibrinoso sin signos de inflamación aguda ni presencia de colonias bacterianas.

A los 10 días del recambio valvular, el paciente inicia cuadro de dolor torácico opresivo irradiado a mandíbula y espalda, observando en ECG elevación del ST en V2-V4 (Figura 4) junto con hipoquinesia del septo medio-apical y cara lateral en ecocardioscopia. Se procede a cateterismo urgente donde se objetiva oclusión aguda de la arteria descentente anterior proximal, realizando trombectomía. Se repite ecocardiograma transesofágico por visualización de imagen dudosa en válvula aórtica, en el cual se observa verruga en válvula aórtica a nivel de velo coronariano izquierdo (8x9 mm) y otra a nivel de velo no coronariano generando una insuficiencia aórtica moderada, siendo estos hallazgos sugestivos de endocarditis aórtica de nueva aparición (en imágenes previas a la cirugía, válvula aórtica sin lesiones). En este contexto, y tras alcanzar cierto grado de estabilidad clínica, se procede a realizar una punción de médula ósea, la cual revela hipocelularidad en las tres series, con infiltración por nidos celulares sugestivos de metástasis. Asimismo, se realiza una resonancia magnética de la lesión epifisaria en la tibia derecha visualizada en radiografía al ingreso, evidenciándose una alteración difusa de la médula ósea compatible con infiltración o proliferación. Finalmente, se efectúa punción de dicha lesión, estableciéndose el diagnóstico definitivo de Sarcoma de Ewing.

Tras tres meses de hospitalización y varios episodios de complicaciones posteriores, el paciente fue dado de alta bajo tratamiento quimioterápico. A un año y cuatro meses del diagnóstico, continúa recibiendo quimioterapia de segunda línea debido a la progresión de la enfermedad evidenciada en el último PETTC de control. En el ámbito cardiológico, persiste una vegetación en la válvula aórtica, que ha generado una insuficiencia aórtica severa y disfunción ventricular. Por tanto, el paciente continúa en tratamiento activo, bajo estrecha vigilancia por un equipo multidisciplinar integrado por varias especialidades, dada la evolución desfavorable de su condición clínica.

Discusión

La endocarditis trombótica no bacteriana (ETNB), es una condición rara y frecuentemente difícil de identificar, ya que sus manifestaciones clínicas se asemejan a las de la endocarditis infecciosa y presenta una gran variabilidad en sus hallazgos. El diagnóstico diferencial en un paciente con vegetaciones y hemocultivos negativos incluye descartar la infección por gérmenes como Brucella, Legionella, Coxiella y Chlamydia, endocarditis fúngica y síndromes asociados con anticuerpos antifosfolípido3. En el presente caso, todos estos diagnósticos fueron descartados con hemocultivos, serología y estudio anatomopatológico negativo.

La presencia de fenómenos embólicos en un paciente joven, sobre todo si éstos son de repetición, obligan a la realización de un estudio ecocardiográfico transtorácico, que a menudo debe completarse con un estudio transesofágico. En un estudio reciente que incluyó a 111 pacientes con endocarditis marántica, se observó que los diagnósticos de derivación más frecuentes para la realización de ecocardiograma fueron accidente cerebrovascular (53,1%) y fenómenos embólicos (13,5%)4. Además, se reportaron diferencias en el tamaño de las vegetaciones dependiendo del tipo de válvula afectada, siendo la válvula mitral la más frecuentemente involucrada, seguida de la válvula aórtica. El estudio destacó que tanto la ubicación de las vegetaciones en las válvulas como su tamaño tuvieron un impacto más significativo en los eventos embólicos que el tipo de cáncer subyacente4.

A la complejidad del caso se sumó la evolución desfavorable del paciente, caracterizada por la progresión de fenómenos embólicos que hicieron necesaria la cirugía cardíaca con reemplazo de la válvula mitral. Si bien la anticoagulación es el tratamiento de elección para prevenir estos eventos3, su indicación se vio limitada por la coagulopatía severa que el paciente presentó durante todo el ingreso. Las indicaciones de manejo quirúrgico son similares a las de la endocarditis infecciosa, e incluyen insuficiencia cardíaca, eventos embólicos persistentes a pesar de tratamiento médico y, con menor frecuencia ruptura valvular aguda3.

Según la literatura, el pronóstico de los pacientes con endocarditis trombótica no bacteriana suele ser desfavorable2,3. Esto se debe, en gran parte, a que los fenómenos embólicos que llevan al diagnóstico se producen cuando la enfermedad neoplásica subyacente se encuentra ya en etapas avanzadas. Una revisión sistemática con 141 casos reveló una alta mortalidad intrahospitalaria, cercana al 30%. Los principales predictores de mortalidad fueron: el síndrome antifosfolípido (SAF), infartos esplénicos o renales, presencia de embolias pulmonares y periféricas, así como la edad avanzada. Los pacientes que fallecieron también presentaron tasas más elevadas de accidentes cerebrovasculares e infartos de miocardio3.

El tratamiento eficaz se basa en el manejo de la enfermedad subyacente y en la anticoagulación. No obstante, a pesar de estas medidas terapéuticas, el riesgo de recurrencias embólicas continúa siendo elevado. Esto pone de manifiesto la necesidad de desarrollar nuevas estrategias de detección precoz y enfoques terapéuticos más integrales.

Conclusiones

El caso previamente descrito ilustra la complejidad tanto diagnóstica como terapéutica de esta rara entidad, proporcionando una visión sobre sus múltiples etiologías, mecanismos patogénicos y los desafíos que presenta su tratamiento. Su presentación clínica, altamente variable y dominada por eventos embólicos, junto su alta tasa de mortalidad, resalta la gravedad de las complicaciones asociadas y la importancia de un diagnóstico temprano. Remarcar la importancia de las pruebas de imagen cardíaca como el ecocardiograma transtorácico y transesofágico para su diagnóstico.

El tratamiento precisa un enfoque personalizado, que incluye anticoagulación, abordaje de las condiciones subyacentes y, en algunos casos, intervención quirúrgica. Finalmente subrayar la necesidad de fomentar la investigación para perfeccionar las estrategias diagnósticas, terapéuticas y quirúrgicas para mejorar el pronóstico y el manejo de esta condición cardíaca única.

Anexos

Bioquímica	
PCR	*15,30 mg/dL
Procalcitonina	*43,80 ng/mL
Hemograma	
Leucocitos	8,22 x10³/µL
Neutrófilos	4,66 x10³/µL
Hemoglobina	*10,8 g/dL
Plaquetas	*38 x10³/µL
Coagulación	
APTT ratio	*1,71
INR	1,61
IQ	*51%

Tabla 1. *Valores analíticos destacables al ingreso.*

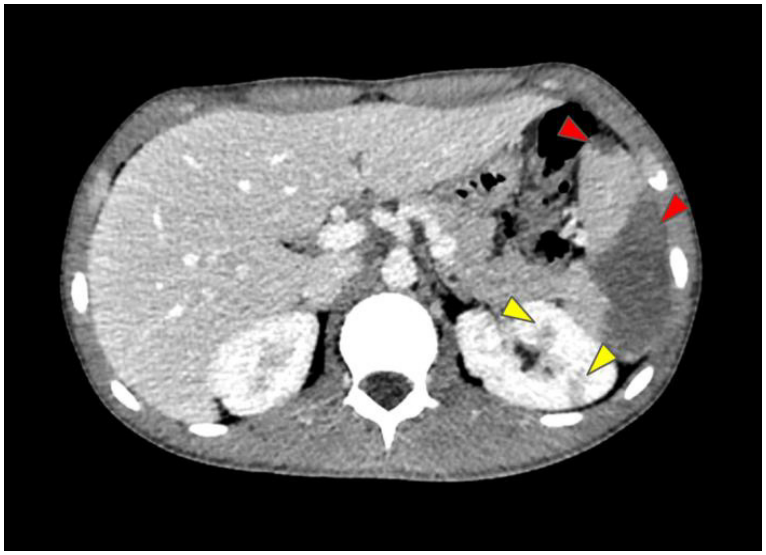

Figura 1. *Corte axial de TC abdominal. Se pueden apreciar los infartos renales (puntas de flecha amarillas) y esplénicos (puntas de flecha rojas).*

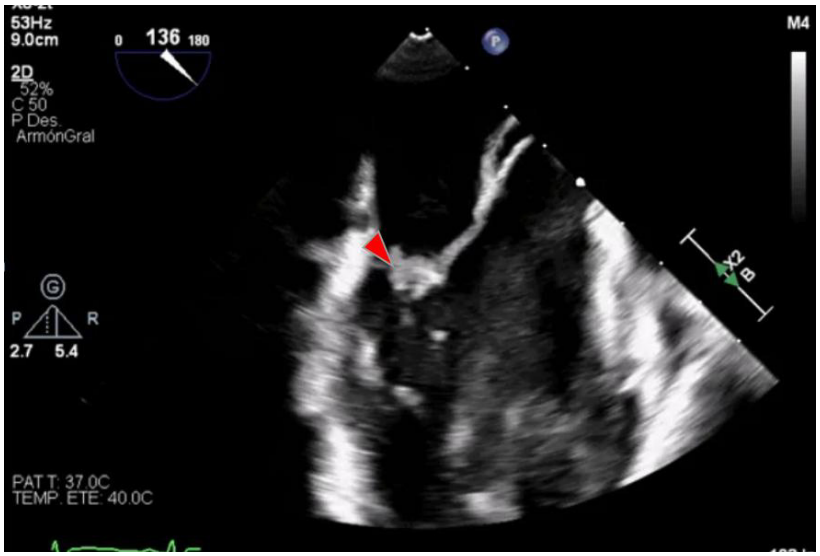

Figura 2. *Plano eje largo de Ecocardiograma Transesofágico. Se puede observar válvula mitral con vegetación grande (14mm x 4mm), localizada a nivel distal de ambos velos (punta de flecha roja) con probable absceso sobre el mismo.*

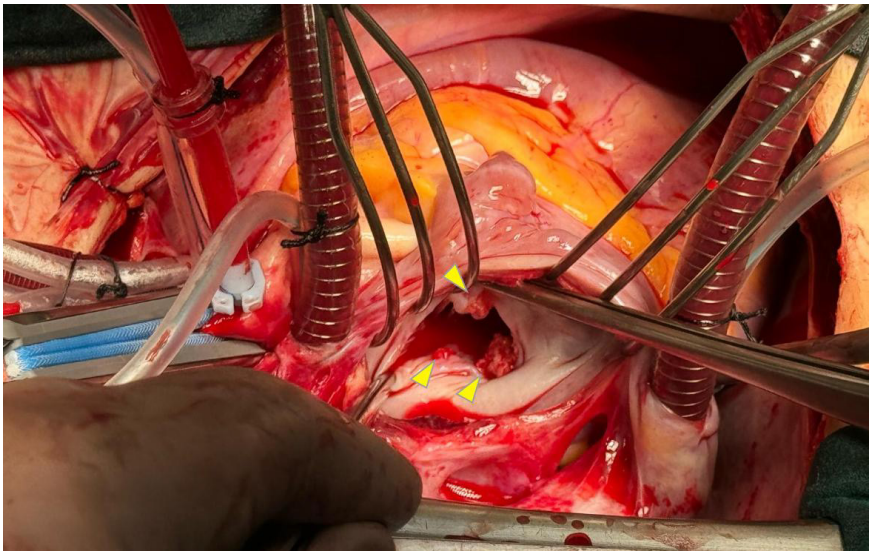

Figura 3. *Imagen tomada en cirugía de recambio valvular mitral protésico. Se puede observar la válvula mitral con verrugas a nivel de ambos velos (puntas de flecha amarillas).*

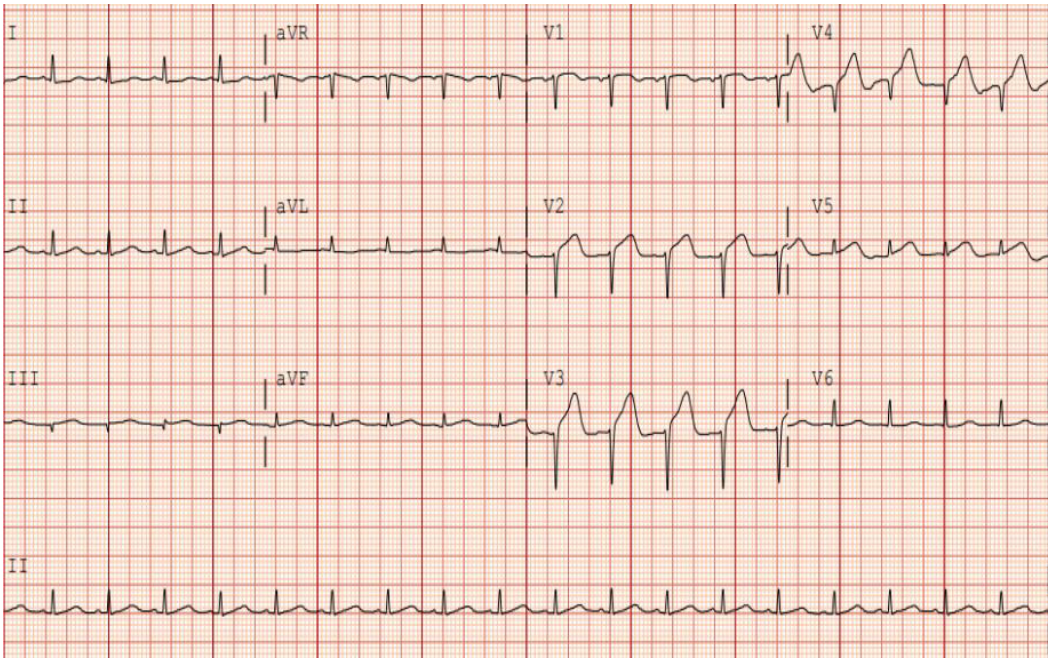

Figura 4. *ECG donde se observa elevación del ST en V2-V4.*

Bibliografía

1. Jara Llenas-García, Juan-Manuel Guerra-Vales, Montes-Moreno S, Lopez-Rios F, CastelbónFernández FJ, Chimeno-García J. Endocarditis trombótica no bacteriana: estudio clínicopatológico de una serie necrópsica. 2007 May 1;60(5):493–500.

2. Martín Guerra JM, Martín Asenjo M, Iglesias Perez C, Dueñas Gutiérrez CJ, Gil González I. Endocarditis trombótica no bacteriana: un estado de hipercoagulabilidad. Medicina Clínica Práctica. 2019 Jan;2(1):6–7.

3. Ahmed O, King NE, Qureshi MA, Choudhry AA, Osama M, Zehner C, et al. Non-bacterial thrombotic endocarditis: a clinical and pathophysiological reappraisal. European heart journal [Internet]. 2025 Winter;46(3):236–49.

4. Kurmann RD, Klarich KW, Wysokinska E, Houghton D, Kaminska A, Patrzalek P, et al. Echocardiographic findings in cancer-associated non-bacterial thrombotic endocarditis: clinical series of 111 patients from a single institution. European heart journal Cardiovascular Imaging [Internet]. 2024;25(9):1255–63.

ENFERMEDADES INFECCIOSAS

INFECCIÓN GONOCÓCICA DISEMINADA CON EVOLUCIÓN A ARTRITIS REACTIVA: UN CASO CLÍNICO

Avilés Hernández, Antonio; Medina García, Olga; Marín Sarasúa, Elena; Riesgo Sanchis, Pablo; Domenech Serrano, José; Ortiz Blasco, Marta

La infección gonocócica diseminada (IGD) es una complicación poco frecuente de la infección por Neisseria gonorrhoeae, que afecta aproximadamente al 0.5-3% de los pacientes con gonorrea no tratada o insuficientemente tratada. Esta entidad se caracteriza por la diseminación hematógena del microorganismo, dando lugar a manifestaciones sistémicas como artritis séptica, tenosinovitis y lesiones cutáneas pustulares. Aunque la IGD suele responder bien al tratamiento antibiótico, en algunos casos puede evolucionar a artritis reactiva.

La artritis reactiva (ARe) es una entidad inflamatoria estéril que surge como respuesta inmunológica tardía a infecciones extraarticulares, predominantemente del tracto genitourinario o gastrointestinal. En el contexto de infecciones por Neisseria gonorrhoeae, se estima que el 10-30% de los casos de infección gonocócica diseminada (IGD) evolucionan hacia artritis reactiva postgonocócica, incluso tras un tratamiento antibiótico adecuado. Esta complicación se caracteriza por una sinovitis persistente mediada por la presencia de antígenos bacterianos residuales en el tejido articular, que desencadenan una respuesta inmunológica hiperérgica con activación de linfocitos Th17 y liberación sostenida de citocinas proinflamatorias (IL-17, IL-23 y TNF-α).

La artritis reactiva postgonocócica suele manifestarse como una poliartritis asimétrica con predominio en articulaciones de carga (rodillas, tobillos) y estructuras periarticulares (entesitis, tenosinovitis). A diferencia de la artritis séptica aguda, no se aislan microorganismos viables en el líquido sinovial, aunque técnicas moleculares como la PCR pueden detectar material genético bacteriano en hasta el 60% de los casos, incluso después de semanas de tratamiento. Este hallazgo subraya el papel de la respuesta inmunopatogénica en la perpetuación de la inflamación, más que la persistencia de la infección activa.

Los factores de riesgo incluyen el genotipo HLA-B27 (presente en el 50-70% de los casos crónicos), sexo masculino y retraso en el inicio del tratamiento antibiótico. Clínicamente, se distingue por su curso bifásico: una fase infecciosa inicial con artritis séptica, seguida de un período de latencia de 2-4 semanas antes del desarrollo de artritis estéril persistente. El diagnóstico requiere integración de datos microbiológicos (PCR positiva en líquido sinovial/orina), y respuesta a terapias inmunomoduladoras.

Neisseria gonorrhoeae es un diplococo gramnegativo exclusivo del ser humano, altamente adaptado para colonizar las mucosas del tracto genitourinario, rectal y orofaríngeo. Su capacidad para evadir el sistema inmune mediante variación antigénica y producción de IgA proteasa le confiere un alto potencial de persistencia y diseminación. La IGD ocurre cuando el microorganismo accede al torrente sanguíneo desde su sitio primario de infección. Factores predisponentes incluyen deficiencias del complemento (C5-C9), inmunosupresión y ausencia de tratamiento adecuado. La inflamación sistémica es mediada por lipooligosacáridos bacterianos que activan receptores TLR4, estimulando la liberación de citocinas proinflamatorias como TNF-α e IL-1β.

El diagnóstico se basa en la identificación de N.gonorrhoeae mediante cultivo o técnicas moleculares como PCR en muestras de líquido sinovial, orina o sangre. Los cultivos suelen ser negativos en pacientes que han recibido antibióticos previamente, lo que subraya la importancia de las pruebas moleculares.

El manejo incluye antibioterapia dirigida (ceftriaxona 1 g/día IV durante al menos 7 días) combinada con azitromicina para cubrir posibles coinfecciones por Mycoplasma genitalium. En casos complicados como artritis reactiva postgonocócica, pueden requerirse corticoides e inmunomoduladores como metotrexato.

Este caso ilustra los desafíos en el manejo de pacientes con IGD que desarrollan artritis reactiva refractaria a corticoides, donde el metotrexato emerge como una opción eficaz para controlar la inflamación y prevenir daño articular irreversible. La coordinación entre infectología y reumatología es clave para balancear la erradicación microbiana y la modulación de la respuesta inmunológica

Caso clínico

Varón de 57 años, fumador activo (15 cigarrillos/día), con antecedentes de hipertensión arterial, dislipemia y artrosis, acude al servicio de urgencias remitido por su médico de atención primaria debido a un cuadro de dolor articular de varios días de evolución. El paciente refiere haber experimentado un dolor súbito en el hombro derecho tras levantar peso en el trabajo, seguido por la aparición progresiva de inflamación y dolor intenso en ambas manos, muñecas y tobillo izquierdo, acompañado de astenia marcada y malestar general. Aunque no presentó fiebre ni síntomas genitourinarios como secreción uretral, mencionó una relación sexual de riesgo aproximadamente 15 días antes del inicio del cuadro clínico.

En urgencias, la exploración física mostró tumefacción y eritema en múltiples articulaciones, incluyendo las esternoclaviculares, hombros, muñecas, metacarpofalángicas (MCF) y rodilla derecha. Los signos vitales revelaron taquicardia (109 lpm), presión arterial baja (100/60 mmHg) y saturación de oxígeno basal del 94%. La analítica inicial evidenció leucocitosis (23.29 $x10^3/\mu L$), trombocitosis (1.007 $x10^3/\mu L$) y PCR elevada (61.29 mg/dL). Ante la sospecha de artritis séptica poliarticular, se realizó una artrocentesis en la muñeca derecha obteniendo líquido purulento (Ilustración 1) con leucocitosis predominante (>36.000 células/µL). La PCR del líquido sinovial fue positiva para Neisseria gonorrhoeae, mientras que los cultivos bacteriológicos resultaron negativos.

Tras confirmar el diagnóstico microbiológico mediante PCR en líquido sinovial y orina de primera micción, se inició tratamiento con ceftriaxona intravenosa (2 g/día). A pesar de la mejoría parcial en los parámetros inflamatorios (descenso de PCR a 4.4 mg/dL) y tras completar 21 días de ceftriaxona IV, persistieron signos clínicos de inflamación articular.

Evolución hacia artritis reactiva

A lo largo del ingreso, el paciente desarrolló artritis reactiva postgonocócica caracterizada por tumefacción persistente en rodilla derecha y hombro derecho, acompañada de limitación funcional progresiva. Ante la falta de respuesta completa al tratamiento antibiótico inicial, se inició corticoterapia sistémica con metilprednisolona intravenosa (40 mg/día), seguida por prednisona oral (20 mg/día). Sin embargo, la respuesta clínica fue insuficiente tras tres semanas.

En consultas externas de reumatología, realizadas tras el alta hospitalaria, se constató mejoría parcial del cuadro clínico con persistencia significativa de la tumefacción en muñecas y tobillo izquierdo. Persistían limitaciones funcionales leves en rodilla derecha y hombro derecho, con movilidad restringida a una abducción máxima de 70°. En este contexto, se decidió iniciar tratamiento inmunomodulador con metotrexato subcutáneo (15 mg/semana) asociado a ácido fólico para minimizar efectos adversos hematológicos.

Seguimiento clínico

Cuatro meses después del inicio del cuadro clínico, el paciente mostró una evolución favorable con reducción progresiva de los reactantes inflamatorios (PCR <0.5 mg/dL; VSG 18 mm/h) y normalización plaquetaria (455 x10^3/µL). Aunque persistían limitaciones funcionales residuales en hombro derecho y rodilla derecha, la movilidad global había mejorado significativamente. En consultas externas se ajustó la dosis de prednisona mediante pautas descendentes mientras se mantenía el metotrexato semanal como terapia principal.

Durante el seguimiento ambulatorio realizado en marzo y abril de 2025 por reumatología y enfermedades infecciosas, se confirmó la resolución completa del proceso infeccioso gonocócico mediante cultivos negativos en muestras articulares adicionales (Ilustración 2). No obstante, se mantuvo vigilancia estrecha ante posibles recaídas o complicaciones asociadas a la artritis reactiva.

Discusión

La infección gonocócica diseminada es una entidad que requiere un alto índice de sospecha clínica debido a su presentación inespecífica y su capacidad para simular otras enfermedades reumatológicas e infecciosas. En este caso específico, el antecedente reciente de relación sexual de riesgo fue clave para orientar hacia una etiología gonocócica frente a otras posibles causas infecciosas o autoinmunes.

El diagnóstico microbiológico representó un desafío debido a los cultivos negativos obtenidos tras exposición previa a antibióticos. Este fenómeno es común en infecciones tratadas parcialmente y subraya el papel crucial de las técnicas moleculares como la PCR para confirmar la presencia del microorganismo en muestras biológicas como líquido sinovial u orina.

La evolución hacia una artritis reactiva postgonocócica plantea interrogantes sobre los mecanismos fisiopatológicos implicados en esta complicación tardía. Estudios recientes sugieren que los antígenos bacterianos residuales en el tejido sinovial pueden activar linfocitos Th17 e inducir una respuesta inflamatoria sostenida mediada por citocinas como IL-17 e IL-23. Este mecanismo explica la resistencia inicial a los corticoides observada en este caso y justifica el uso posterior de inmunomoduladores como metotrexato para controlar la inflamación persistente.

El manejo multidisciplinar fue fundamental para abordar las complicaciones articulares postinfecciosas sin comprometer el estado general del paciente ni aumentar riesgos infecciosos secundarios. La colaboración entre reumatología e infectología permitió ajustar las dosis terapéuticas y monitorizar cuidadosamente los efectos adversos potenciales asociados al uso prolongado de corticoides e inmunosupresores.

Conclusiones

Este caso clínico destaca varios aspectos clave sobre la infección gonocócica diseminada y sus complicaciones tardías:

Primero, subraya la importancia crítica del diagnóstico precoz mediante técnicas moleculares como PCR en contextos donde los cultivos tradicionales son insuficientes debido a tratamientos antibióticos previos.

Segundo, evidencia la necesidad de estrategias terapéuticas escalonadas para manejar complicaciones inflamatorias postinfecciosas como la artritis reactiva postgonocócica. El uso combinado de corticoides e inmunomoduladores demostró ser efectivo para controlar la inflamación persistente sin comprometer la seguridad del paciente.

Finalmente, enfatiza cómo un enfoque multidisciplinario puede optimizar el manejo integral del paciente al abordar tanto las manifestaciones infecciosas iniciales como las secuelas inflamatorias tardías.

Este caso refuerza el valor del seguimiento estrecho y personalizado en pacientes con infecciones articulares complejas para prevenir secuelas funcionales a largo plazo.

Anexos

	NORMAL	INFLAMATORIO	SÉPTICO
Volumen (mL)	<3.5	>3.5	>3.5
Viscosidad (cm)	3 a 6	<3	<3
Color	Amarillo paja	Amarillo opaco	Lechoso
Leucocitos µL	50-2000	2000-75000	>75000

Tabla 1. *Clasificación del líquido sinovial.*

Ilustración 1. *Líquido de artrocentesis de muñeca de aspecto séptico*

Ilustración 2. *Líquido de artrocentesis de rodilla de aspecto inflamatorio*

Bibliografía

1. Singh JA, Yu S. Septic arthritis in emergency departments in the US: a national study of health care utilization and time trends. Arthritis Care Res. 2018;70:149-156.

2. Fernández Alfonso A, Martínez Sánchez F, García García J, et al. Aportaciones diagnósticas avanzadas. SERAM. 2021;45:112-118.

3. Reactive Arthritis: Practice Essentials, Background, Pathophysiology [Internet]. Medscape; 2024 [citado el 9 de abril de 2025]. Disponible en: https://emedicine.medscape.com/article/331347-overview

4. Sidhwa K. Syndromic Approach: Reactive Arthritis. PPID J. 2024;4(4):9.

5. Benito N, Martínez-Pastor JC, Lora-Tamayo J, et al. Guidelines for the diagnosis and treatment of septic arthritis in adults and children. SEIMC-GEIO; 2024 [citado el 9 de abril de 2025]. Disponible en: https://seimc.org/ficheros/documentoscientificos/guiasclinicas/seimc-geio-gc-2024-Artritis_Septica.pdf

6. Of Bugs and Joints: The Relationship Between Infection and Joints. Reumatol Clin. 2012;8(3):160-168.

7. Reactive Arthritis: Update [Internet]. PMC Journal; 2020 [citado el 9 de abril de 2025]. Disponible en: https://pmc.ncbi.nlm.nih.gov/articles/PMC7519381/

LEISHMANIASIS, LA GRAN OLVIDADA. UNA ENFERMEDAD ENDÉMICA EN LA CUENCA DEL MEDITERRÁNEO

Garrán López, Beatriz. Manzano Sánchez, Ángela. Tirado Torres, Marina. Oria López, Javier.

La Leishmaniasis es una histoparasitosis producida por protozoos del género Leishmania.

En la cuenca mediterránea predomina la L. Infantum. Los reservorios son animales domésticos (perros como animales silvestres. El hombre sufre la picadura del vector, la hembra del flebótomo o mosca de la arena, que a su vez ha contraído el parásito al picar a un mamífero que actúa como reservorio. El ciclo del protozoo conlleva varias formas (promastigote y amastigote) y necesita de los macrófagos para su duplicación. Cuando una mosca de la arena pica a una persona o a un animal infectados se infecta al ingerir sangre que contiene macrófagos con amastigotes en su interior[1]. (Figura 1)

Existen dos formas clínicas: cutánea y visceral.

En cuanto a la Leishmania cutánea tiene especial relevancia en la cuenca del Mediterráneo ya que es una patología endémica sobre todo en la Comunidad Valenciana donde los casos declarados se triplican en comparación con otros territorios (entre 2019-2021 el número de casos declarados fueron el doble que en la segunda comunidad con más incidencia). (Figura 2). A la hora de realizar el diagnóstico de lesiones cutáneas que no mejoran con tratamientos habituales, se debería tener en cuenta dicha enfermedad.[2]

Las manifestaciones clínicas son variadas. Suele comenzar como un eritema pruriginoso que evoluciona a una pápula y vesícula pustulosa de base indurada y acaba en una pequeña úlcera, que se cubre de una costra. Puede ser una lesión única o múltiples lesiones que pueden confluir. Suele tener los bordes elevados y edematosos, es indoloro y aparece en las zonas distales de las extremidades. Las lesiones pueden ser autorresolutivas en un plazo de meses y curan dejando cicatriz. No obstante, algunas se vuelven crónicas o diseminada. [2,3]

El diagnóstico de elección es la punción de médula ósea para la visualización directa del parásito (S 53- 86%), el cultivo y la realización de una PCR, que además permite identificar la especie y la cepa.[3]

El tratamiento varía. Si las lesiones son localizadas, se intenta con infiltración intralesional con antimoniato o con termoterapia. Si las lesiones ya son más extensas, se utiliza anfotericina B liposomal o miltefsina. Es importante vigilar posibles complicaciones y realizar control cardiaco, renal y hepático tras estas medicaciones.[1,4]

Respecto a la Leishmania visceral, hay varios tipos: L. donovani, más frecuente en China, África e Irak, L. infantum más frecuente en la cuenca del Mediterráneo europeo y africano y L. chagasi, centrándose en América. La prevalencia de esta enfermedad en España, ha aumentado su prevalencia por aumento en los casos de VIH. Las principales manifestaciones clínicas tardan en aparecer 3-6 meses. Puede presentarse con fiebre, diaria e irregular, esplenomegalia +/- hepatomegalia y a nivel cutáneo, nódulos subcutáneos, ulceraciones de la piel y cambios de coloración.[2]

El diagnóstico se realiza con analítica sanguínea objetivándose pancitopenia, VSG acelerada e hipergammaglobulinemia (IgG). Aunque el diagnóstico definitivo es un aspirado de médula ósea en la que se pueden observar amastigotes de Leishmania en los histiocitos. La serología (inmunofluorescencia indirecta, Elisa, test rápidos por inmunocromatografía) serviría como método diagnóstico por su disponibilidad y rapidez en este tipo de leishmania. El tratamiento principal son las sales de antimonio (N-metilglucamina). Como 2o opción: Anfotericina B o pentamidina. El 85-90% de casos sin tratamiento fallecen por sobreinfección bacteriana.

Es imprescindible realizar un diagnóstico diferencial tanto en la leishmania visceral como la cutánea. La visceral, hay que plantear entidades que cursen con fiebre sin foco intermedia o prolongada y pancitopenia como son infecciones como malaria, tuberculosis, VIH, fiebre tifoidea, neoplasias tipo leucemias o linfomas, o algunas enfermedades autoinmunitarias. Respecto a la leishmania cutánea hay que diferenciarla de entidades como picaduras de insectos, infecciones como TBC, hongos, carcinoma basocelular o epidermoide, linfomas o pseudolinfomas, procesos granulomatosos como sarcoidosis o granuloma a cuerpo extraño.

Caso clínico

Mujer de 33 años que acude al Centro de Salud por presentar lesión en zona distal del tendón de Aquiles de 3 semanas de evolución que no mejora con tratamientos habituales (Figura 3). No presenta fiebre, ni dolor abdominal, ni astenia ni pérdida de peso. Como antecedentes destacan una colitis ulcerosa en tratamiento biológico e infecciones respiratorias y digestivas de repetición. Como antecedentes epidemiológicos, nos encontramos con una mujer que tiene dos perros en casa, con un viaje reciente a la zona de la Albufera en Valencia dos meses antes de aparecer la lesión. Refiere posibles picaduras de mosquitos en ese viaje. No viajes al extranjero en los últimos 3 meses.

A la exploración, presenta pápula de 0,5 cm de bordes sobreelevados y eritematosos. No otras lesiones satélites. Se trata con corticoides locales y cremas antibacterianas sin ningún cambio ni respuesta. Se remite a Dermatología que, tras biopsia de la lesión, se diagnostica de leishmania cutánea. Como diagnóstico diferencial de esta patología, destacan las picaduras de insectos, el carcinoma basocelular y el granuloma de cuerpo extraño, entre otras.

El tratamiento de elección es la inyección intralesional de antimoniato de meglumina, siendo de segunda elección la termoterapia. Sin embargo, en este caso y dado que lleva tratamiento biológico, se decide administrar Anfotericina B. En el caso de la leishmania cutánea la evolución suele ser buena y no conlleva afectación en otros órganos.

Discusión

Las lesiones cutáneas son uno de los motivos más frecuentes en las consultas de Atención Primaria. Normalmente, las lesiones desaparecen de forma espontánea o con tratamiento tópico. Pero en áreas endémicas, se debe tener en cuenta como diagnóstico diferencial la leishmania ya que, aunque es cierto que la forma cutánea puede resolverse espontáneamente, la visceral presenta alta mortalidad.

El profesional debe ser capaz de reconocer y sospechar esta entidad y derivarlo para estudio. En cuanto al tratamiento, se debe individualizar según las patologías de base del paciente y la forma clínica de leishmania. Pero no solo es importante en atención primaria. También otros especialistas pueden encontrarse con úlceras o heridas que no curan con tratamientos tópicos habituales y necesiten plantearse otros diagnósticos como este para tratarlo adecuadamente.

Es una enfermedad de declaración obligatoria. Imprescindible una correcta historia clínica. Preguntar sobre exposición a perros, picaduras de insectos y antecedentes de viajes a zonas rurales o boscosas.

No olvidar que la leishmaniasis sigue siendo un problema de salud pública en muchas regiones del mundo, incluyendo España. Es importante incidir en la prevención explicando las medidas de protección frente a picaduras de insectos.

Anexos

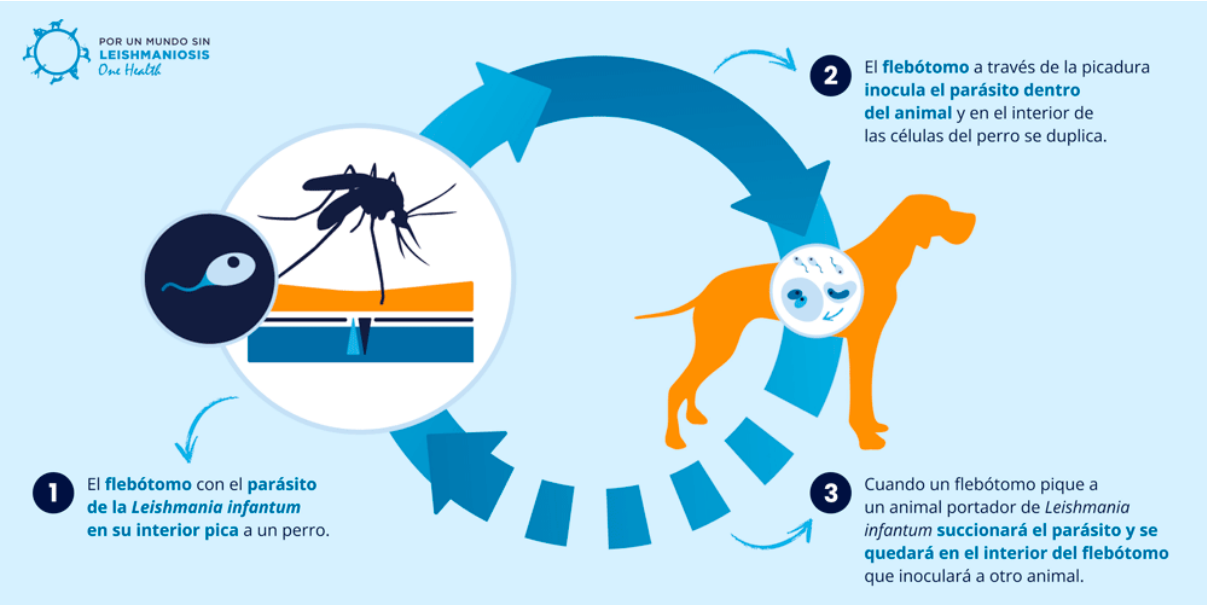

Figura 1. *Ciclo del protozoo*

	2019		2020		2021		TOTAL 2019-2021		TOTAL 2016-2018	
CC AA	Nº casos	TI	Nº casos	TI	Nº casos	TI	Nº casos	TI (IC95%)	Nº casos	TI
Andalucía	43	0,51	22	0,26	26	0,31	91	0,36 (0,28-0,43)	88	0,35
Aragón	11	0,83	4	0,30	2	0,15	17	0,43 (0,23-0,63)	17	0,43
Asturias	0	0,00	0	0,00	0	0,00	0	0,00	0	0,00
Baleares	31	2,59	21	1,73	56	4,59	108	2,97 (2,41-3,53)	89	2,56
Canarias	0	0,00	0	0,00	0	0,00	0	0,00	1	0,02
Cantabria	0	0,00	1	0,17	0	0,00	1	0,06 (-0,05-0,17)	1	0,06
Castilla y León	3	0,12	4	0,17	0	0,00	7	0,10 (0,03-0,20)	13	0,18
Castilla-La Mancha	30	1,47	9	0,44	10	0,49	49	0,80 (0,49-0,87)	55	0,90
Cataluña	51	0,67	43	0,56	44	0,57	136	0,59 (0,49-0,69)	184	0,82
C. Valenciana	196	3,92	121	2,40	133	2,63	449	2,98 (2,70-3,20)	481	3,25
Extremadura	3	0,28	3	0,28	1	0,09	7	0,22 (0,06-0,38)	15	0,47
Galicia	0	0,00	0	0,00	1	0,04	1	0,01 (-0,01-0,04)	4	0,05
Madrid	41	0,61	26	0,38	46	0.68	113	0,56 (0,46-0,66)	201	1,03
Murcia	8	0,54	18	1,19	23	1,52	49	1,08 (0,78-1,39)	14	0,32
Navarra	5	0,77	3	0,46	1	0,15	8	0,41 (0,13-0,69)	1	0,05
País Vasco	2	0,09	1	0,05	1	0,05	4	0,06 (0,00-0,12)	4	0,06
La Rioja	0	0,00	0	0,00	0	0,00	0	0,00	3	0,32
Ceuta	0	0,00	1	1,19	0	0,00	1	0,40 (-0,38-1,18)	0	0,00
Melilla	0	0,00	0	0,00	0	0,00	0	0,00	0	0,00
Total España	424	0,90	273	0,58	344	0,73	1.041	0,73	1.172	0,84

Fuente: Red Nacional de Vigilancia Epidemiológica (RENAVE). TI: tasa de incidencia. TI calculadas según CCAA de exposición.

Figura 2*. Incidencia de casos registrados de leishmania en los últimos años recogidos por la Red Nacional de Vigilancia Epidemiológica.*

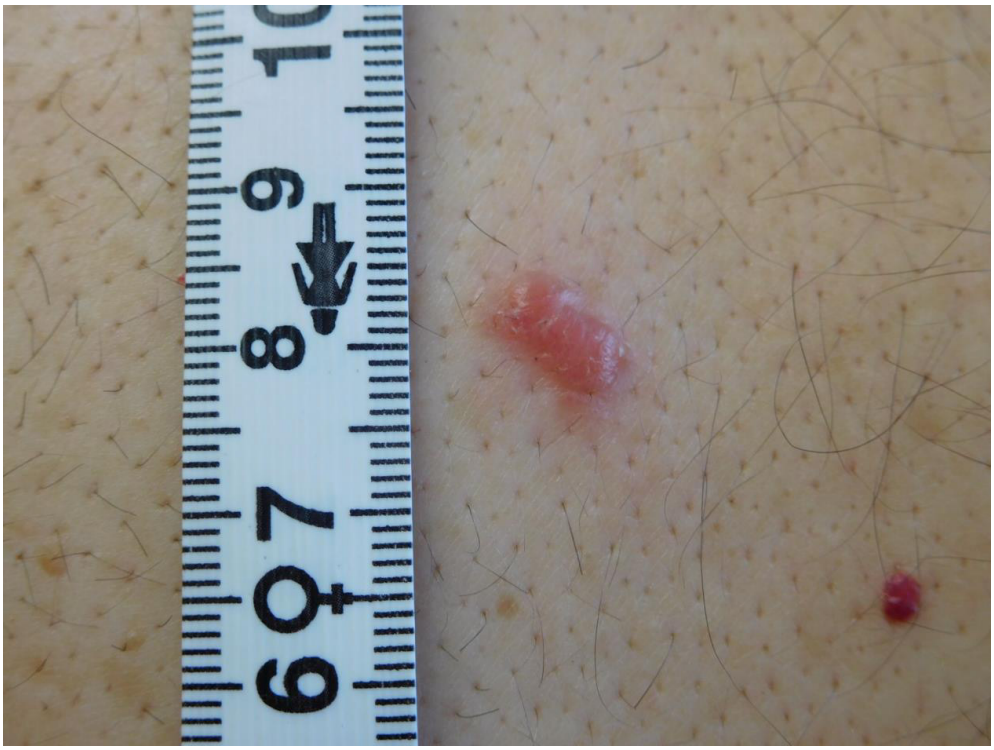

Figura 2. *Lesión del paciente*

Bibliografía

1. Azcárraga, P., & Noguerol Álvarez, M. (2012). Leishmaniasis.

2. III, C. N. de E. I. de S. C. (2023). Boletín Epidemiológico Semanal (BES). Boletín Epidemiológico Semanal, 31(2), 83–92. https://doi.org/10.4321/S2173-92772023000200002

3. Rodríguez AM, Pérez L, González J. Revisión clínica y epidemiológica de la leishmaniasis tegumentaria. Rev Chilena Infectol. 2019;36(6):707-15

4. García-Almagro, D. (2004). Leishmaniasis cutánea. Actas Dermo-Sifiliográficas, 96(1), 1–24. https://doi.org/10.1016/S0001-7310(05)73027

MENINGOMIELITIS SIFILÍTICA, UNA MANIFESTACIÓN INUSUAL DE NEUROSÍFILIS

Medina García, Olga. Valero Semper, Fátima. Lapeña López, Carlos. Yago Riquelme, Carlos.

La sífilis es una infección sistémica causada por la espiroqueta Treponema pallidum que se transmite principalmente por vía sexual pero también de manera vertical durante el embarazo. Actualmente representa un problema de salud pública tanto a nivel mundial como nacional. Según estimaciones globales, la incidencia de sífilis aumentó de 8,8 millones de casos en 1990 a 14,1 millones en 2019, con una prevalencia estimada de 70,5 millones de casos en el año 20211.

En cuanto a la situación en España, y de acuerdo con el documento de Vigilancia Epidemiológica de las Infecciones de Transmisión Sexual publicado en 2023, se observa un incremento sostenido en la prevalencia de la sífilis en los últimos años2. El número de casos pasó de 5.490 en el año 2020 a 10.879 en 2023. La mayoría de los diagnósticos se concentra en el grupo etario de 25 a 44 años, que representa aproximadamente el 60 % del total. Se observa, además, un claro predominio del sexo masculino, con una proporción hombre: mujer de 7,4:1.

La infección puede presentarse en distintas etapas clínicas: una fase primaria, con aparición de un chancro en el lugar de inoculación; una fase secundaria, con manifestaciones sistémicas (lesiones mucocutáneas, adenopatías, entre otros), una fase latente, sin síntomas y, en algunos casos, una fase terciaria, que puede afectar órganos como el corazón o los huesos3. Además, la sífilis puede comprometer el sistema nervioso central (SNS) en cualquiera de sus etapas, afectando diversos pares craneales, provocando meningitis, o en formas meningovasculares, entre las que se incluye la mielitis. También puede dar lugar a tabes dorsal y paresia general, manifestaciones que suelen aparecer en etapas más tardías de la enfermedad.

La neurosífilis (NRS) era común en la era preantibiótica, ocurriendo en un 25 a 30% de los pacientes con sífilis, siendo hasta un tercio de los casos en forma de tabes dorsal. Actualmente se ha observado un descenso importante de las formas tardías, siendo más frecuentes las formas precoces, sobre todo en paciente con VIH y en hombres.

La mielitis por sífilis es una forma de afectación meningovascular poco descrita en la literatura médica. Se postula que la inflamación de los vasos y de las meninges que rodean la médula espinal reduce el flujo sanguíneo y desencadena una respuesta inmune que daña el tejido nervioso. Esto produce inflamación de la médula e incluso desmielinización.

El diagnóstico de NRS se basa en la combinación de hallazgos físicos, pruebas serológicas y estudio de LCR, en el cual lo más frecuente es encontrar pleocitosis, proteinorraquia y positivización de los anticuerpos contra sífilis (VDRL es el más específico)4.

El tratamiento de elección de la neurosífilis es la penicilina G sódica intravenosa durante 10-14 días debido a la amplia experiencia que se tiene con su uso y la escasez de ensayos clínicos que la comparen con otras alternativas. En casos en los que no se dispone de esta opción puede considerarse la penicilina

G procaína y, en casos de alergia comprobada, ceftriaxona, si bien la evidencia y la experiencia es mucho más limitada.

Caso clínico

Presentamos el caso clínico de un varón de 28 años, sin antecedentes personales de interés, salvo asma alérgica desde la infancia, en tratamiento con salbutamol. El paciente acudió al Servicio de Urgencias por un cuadro subagudo, de 48-72 horas de evolución, caracterizado por parestesias y pérdida de fuerza en miembros inferiores, acompañado de dificultad para la micción.

A la exploración física, el paciente se encontraba hemodinámicamente estable y afebril. La exploración sistémica era normal, pero en la exploración neurológica destacaba piramidalismo en ambas piernas, con clonus aquíleo bilateral (inagotable en lado derecho), reflejo cutáneo plantar extensor derecho y marcha inestable. La sensibilidad estaba conservada. Además, precisó de sondaje vesical por retención aguda de orina.

Se solicitaron distintas pruebas complementarias, entre ellas: analítica de sangre, que mostraba función renal conservada, sin aumento de reactantes de fase aguda ni otras alteraciones; analítica de orina, anodina y, cómo pruebas de imagen, radiografía de abdomen y tórax, ambas sin hallazgos patológicos. Teniendo en cuenta la clínica del paciente y la exploración física se estableció el diagnóstico sindrómico de síndrome medular y se solicitó una resonancia de columna y cerebro urgente, la cual informó de imágenes compatibles con mielitis transversa longitudinalmente extensa a nivel dorsal. Se completó el estudio con una punción lumbar y se obtuvo líquido cefalorraquídeo (LCR) a presión normal, de aspecto claro, con glucosa en rango (40 mg/dl), pleocitosis linfocitaria (115/microL; 95mononucleares) y proteinorraquia (83 mg/dL). En este momento se inició tratamiento con bolos de 1g de metilprednisolona diaria durante 5 días.

Dentro del diagnóstico diferencial se contemplaron diversas etiologías. Entre las causas autoinmunes, se consideraron entidades como la esclerosis múltiple (EM), la neuromielitis óptica (NMO), la encefalomielitis aguda diseminada (ADEM) y la enfermedad asociada a anticuerpos anti-MOG (MOGAD). En cuanto a las etiologías infecciosas, se plantearon infecciones virales (producidas por herpesvirus, poliovirus, VIH, entre otros), infecciones bacterianas (incluyendo tuberculosis (TBC), enfermedad de Lyme o sífilis), así como infecciones de origen fúngico y parasitario. Finalmente, también se valoraron otras entidades menos frecuentes, como la sarcoidosis con compromiso neurológico y diversas enfermedades sistémicas autoinmunes.

Se solicitaron estudios adicionales con el fin de alcanzar un diagnóstico etiológico. Entre ellos, se incluyeron PCR múltiple y cultivo de LCR, ambos negativos; estudio de anticuerpos específicos en LCR (anti-AQ4, anti MOG, entre otros), también negativos, quantiferon (negativo) y serologías, que arrojaron el diagnóstico. La serología mostró anticuerpos totales contra Treponema pallidum positivos, anticuerpos no treponémicos RPR a título 1/64 y anticuerpos treponémicos TPHA a título 1/80. En la serología de LCR los anticuerpos totales también fueron positivos y los anticuerpos RPR positivos a título ½.

De este modo, se llegó al diagnóstico de meningomielitis sifilítica, una forma rara de neurosífilis y se instauró tratamiento con penicilina G sódica intravenosa durante 14 días. Los síntomas del paciente mejoraron, se pudo retirar el sondaje vesical y fue dado de alta con seguimiento posterior ambulatorio.

Discusión

La sífilis, considerada una infección de transmisión sexual (ITS), puede manifestarse de múltiples formas en sus distintos estadios y afectar a múltiples órganos y sistemas. Dentro de las formas neurológicas, la afectación medular constituye una manifestación poco frecuente. En el caso descrito, el paciente desarrolló una mielitis transversa, una forma rara de neurosífilis meningovascular.

La bibliografía disponible sobre mielitis sifilítica es escasa. La mayoría de los estudios publicados corresponden a reportes de casos aislados o pequeños grupos de pacientes. Por ejemplo, Elmouden et al. (2019) informaron de un total de 14 pacientes con afectación medular, de los cuales solo cuatro presentaron mielitis transversa5. En un estudio retrospectivo realizado de Wu et al. (2020), se reportaron cuatro casos de mielitis subaguda durante un periodo de cinco años6. Ramrakhiani et al. (2020) reportaron dos casos de mielitis sifilítica y realizaron una revisión sistemática de la literatura que encontró únicamente 20 casos documentados de esta entidad7, habiendo excluido otras formas neurológicas de sífilis como tabes dorsal, meningitis o paresia general.

En este caso el diagnostico diferencial inicial fue muy amplio ya que el paciente no refería antecedentes personales ni epidemiológicos que permitieran orientar la causa. Aunque refería alguna relación sexual de riesgo en el pasado, nunca había presentado síntomas que sugirieran una ITS.

El tiempo de evolución de los síntomas y la información obtenida en la anamnesis hacían improbable causas agudas de afectación medular (traumatismos o eventos vasculares). Por ello, se buscaron entidades que suelen cursar de forma de subaguda. Dentro de las principales causas de mielitis subaguda se incluyeron las de origen autoinmune, como la EM, la NMO, ADEM o MOGAD, entre otras. Un elemento clave para orientar el diagnóstico fue la extensión de las lesiones y su cuantía. En la EM, las lesiones suelen ser cortas, múltiples, y sin compromiso transversal completo. En la NMO las lesiones suelen ser únicas y extensas. En MOGAD o ADEM suele haber un antecedente de infección viral o vacunación. En el caso de MOGAD, las lesiones frecuentemente afectan al cono medular, mientras que en ADEM son longitudinalmente extensas, aunque suele coexistir afectación cerebral8. Para descartar estas entidades, se realizó una punción lumbar con determinación de bandas oligoclonales y anticuerpos específicos en el líquido cefalorraquídeo —entre ellos, anti-AQP4 y anti-MOG—, cuyos resultados fueron negativos.

Como causas infecciosas se incluyeron en el diagnostico diferencial distintas familias de virus, como los herpesvirus (herpes simple tipo 1 y 2, virus varicela-zóster, citomegalovirus y virus de Epstein-Barr), el virus de la inmunodeficiencia humana (VIH), algunos virus menos prevalentes en nuestro medio como los flavivirus, y los poliovirus (en este caso no se sospechó debido a la erradicación de la poliomielitis en España).

En cuanto a las infecciones bacterianas, se consideró la tuberculosis como una posible causa de mielitis, aunque habitualmente compromete la médula espinal por compresión secundaria a afectación vertebral (mal de Pott). En este caso el quantiferon fue negativo. La enfermedad de Lyme producida por Borrelia burgdorferi también puede provocar mielitis, pero el paciente no presentaba antecedentes epidemiológicos ni síntomas compatibles con la enfermedad, por lo que su probabilidad era baja. Las pruebas microbiológicas en suero y LRC lo descartaron. La sífilis era otra causa bacteriana a considerar, ya que puede afectar el SNC en distintas etapas de la enfermedad.

Respecto a las infecciones fúngicas y parasitarias, su inclusión en el diagnóstico diferencial en este caso era menos probable debido a que el paciente era inmunocompetente y sería esperable en casos importados.

Aunque cada grupo de microorganismos tiende a afectar regiones específicas de la médula, las infecciones bacterianas citadas y el VIH, pese a presentar otras formas neurológicas más comunes, se relacionan más con la mielitis transversa.

En nuestro caso, fue el estudio citobioquímico y microbiológico del LCR, junto a la serología lo que arrojó el diagnóstico definitivo de mielitis por sífilis.

El pronóstico de la mielitis sifilítica es generalmente favorable cuando se inicia el tratamiento de manera temprana. En nuestro paciente, el diagnóstico no se demoró, lo que permitió iniciar el tratamiento precozmente y obtener una evolución clínica favorable.

Conclusiones

La sífilis continúa siendo un importante problema de salud pública, con un aumento sostenido de su incidencia y prevalencia a nivel mundial y nacional en los últimos años.

Las manifestaciones neurológicas asociadas pueden aparecer en cualquier etapa de la infección, siendo actualmente más frecuentes las formas precoces, en contraposición con las manifestaciones tardías clásicas, como la tabes dorsal o la paresia general progresiva, que han disminuido significativamente en la era postantibiótica.

La mielitis sifilítica representa una forma inusual y poco documentada de neurosífilis meningovascular, cuyo sustrato fisiopatológico no se conoce con exactitud. Esto puede dificultar el reconocimiento clínico precoz y por tanto el inicio de tratamiento dirigido.

El caso presentado pone de manifiesto la importancia de considerar la sífilis en el diagnostico diferencial de una mielitis transversa, sobre todo en pacientes de riesgo.

Así, concluimos que es de vital importancia promover estrategias de prevención, detección y tratamiento precoz de las enfermedades de infección sexual.

Anexos

Figura 1. *RM columna. Corte sagital en el que se muestra señal hiperintensa intramedular desde T6 hasta casi T8, compatible con foco de mielitis.*

Bibliografía

1. Tao Y-T, Gao T-Y, Li H-Y, Ma Y-T, Li H-J, Xian-Yu C-Y, et al. Global, regional, and national trends of syphilis from 1990 to 2019: the 2019 global burden of disease study. BMC Public Health. 2023;23(1):754

2. Unidad de Vigilancia de VIH, ITS y Hepatitis B y C. Vigilancia epidemiológica de las infecciones de transmisión sexual,2022.Madrid: Centro Nacional de Epidemiología, Instituto de Salud Carlos III; División de Control de VIH, ITS, Hepatitis virales y Tuberculosis, Dirección General de Salud Pública; 2024

3. Hamill MM, Ghanem KG, Tuddenham S. State-of-the-Art Review: Neurosyphilis. Clin Infect Dis. 2024;78(5):e57-68

4. Workowski KA, Bachmann LH, Chan PA, Johnston CM, Muzny CA, Park I, et al. Sexually Transmitted Infections Treatment Guidelines, 2021. MMWR Recomm Rep. 2021;70(4):1

5. Elmouden H, Louhab N, Kissani N. Medullary involvement in neurosyphilis: a report of 12 cases and a review of the literature. Spinal Cord Ser Cases. 2019;5(1):1-9.

6. Wu Y, Wu W. Neurosyphilis presenting with myelitis-case series and literature review. J Infect Chemother Off J Jpn Soc Chemother. 2020;26(2):296-9

7. Ramrakhiani N, Sukhani PK, Dubey R. Neurosyphilis - A forgotten disease: Case reports with ten years follow-up and review of literature. Neurol India. 2020;68(4):889–93

8. Cacciaguerra L, Sechi E, Rocca MA, Filippi M, Pittock SJ, Flanagan EP. Neuroimaging features in inflammatory myelopathies: A review. Front Neurol. 2022;13:993645

9. Asundi A, Cervantes-Arslanian AM, Lin NH, Barbosa F. Infectious myelitis. Semin Neurol. 2019;39(4):472–81

TROMBOFLEBITIS SÉPTICA CEREBRAL DE FOCO ODONTÓGENO

Mena Lafuente, Soledad. Sansano Muñoz, Elena. Mollà Cantó, Alba. Pinargote Celorio, Héctor

La tromboflebitis séptica implica la trombosis venosa en diferentes localizaciones posibles; y debida a una infección local o a una colonización. La incidencia de la tromboflebitis localizada en el seno dural es de 1-2 por cada millón de habitantes por año, cuando se localiza en las venas yugulares es de 1 por cada millón de habitantes por año. [1]

La tromboflebitis séptica, sin tratamiento, se asocia a una alta mortalidad. Hoy en día, con la antibioterapia y los procedimientos invasivos esta ha disminuido. Sin embargo, sigue siendo una patología que requiere de un manejo multidisciplinar y sumamente compleja que requiere de una sospecha y antibioterapia precoz. [2]

A continuación, se detalla el caso de un paciente con una tromboflebitis séptica cerebral de foco primario odontógeno complicada con abscesos e hidrocefalia obstructiva y embolismos sépticos pulmonares.

Caso clínico

Varón de 38 años sin antecedentes médico-quirúrgicos de interés que acude a urgencias por cuadro de 6 días de evolución de cefalea holocraneal de intensidad moderada y progresiva, que le impide el descanso nocturno, fiebre (38-39ºC) y vómitos esporádicos. Relaciona el inicio de la clínica con extracción molar aproximadamente 24 horas antes del cuadro. A la exploración las constantes vitales se mantienen en rango con tensión arterial 117/88 mmHg; frecuencia cardiaca 93 lat/min, Saturación 100% a aire ambiente y temperatura 36,7ºC; la exploración neurológica es estrictamente normal, sin signos meníngeos, aunque refiere dolor a palpación en nuca. En la la bioquímica sanguínea básica destaca únicamente PCR 18 mg/dL y en hemograma leucocitos 14.800 µL (83.6% neutrófilos), con el resto de los parámetros y coagulación en rangos normales. Se realiza TC craneal en el que se descarta patología intracraneal aguda y punción lumbar, la citobioquímica del líquido cefalorraquídeo (LCR) se corresponde con una pleocitosis de predominio polimorfonuclear (leucocitos 150/µL/79%), con glucosa en rango e hiperproteinorraquia leve (49 mg/dL) y en el panel de PCR no se detecta ningún patógeno, (el cultivo es negativo al quinto día de incubación).

Ante sospecha de meningitis, el paciente ingresa en la Unidad de Enfermedades Infecciosas (UEI) con antibioterapia empírica (ampicilina, aciclovir, ceftriaxona y vancomicina). En los hemocultivos extraídos en urgencias se asila *S. constellatus* sensible a penicilina (CMI 0,094), cefotaxima, meropenem y vancomina, resistente a clindamicina; tras el resultado se mantiene Ceftriaxona a dosis altas (2g c/12 horas)

En las primeras 48 del ingreso presenta mejoría de cefalea sin embargo inicia con con dolor en el ojo izquierdo junto a tumefacción orbitaria (Figura 1.) por lo que se realiza TC orbitario: engrosamiento de partes blandas en región periorbitaria izquierda relacionada con celulitis preseptal sin otras com-

plicaciones intracraneales, se plantea sospecha de trombosis venosa cerebral y se solicita RM vascular que confirma sospecha apreciando trombosis extensa de ambos senos cavernosos, senos transversos, sigmoide y de la yugular izquierda, vena de Labbé derecha y parcial el seno sigmoide derecho y yugular derecha, además contenido purulento en las astas occipitales; y ocupación del seno esfenoidal izquierdo por secreciones mucosas. (Figura 2.). Paralelamente a nivel clínico se instaura focalidad neurológica (diplopia binocular por paresia del VI par craneal derecho y disartria escándida leve) y fiebre. Se pauta enoxaparina a dosis anticoagulante (1 mg/Kg/12horas) y se asocia Linezolid 600 mg c/12h para optimización de cobertura de *S. constellatus*. Adicionalmente presenta disnea. Se realiza TC tórax donde se observan múltiples lesiones nodulares bilaterales de morfología y aspecto variable, que impresionan de embolismos sépticos, ante dichos embolismos, se descarta la presencia de una endocarditis derecha mediante ecocardiografía transtorácica y ecocardiografía transesofágica. (Figura 3)

Debido a un tórpida evolución clínica por deterioro de nivel de consciencia y rigidez de nuca así como elevación de reactantes de fase aguda en analítica, se realiza una RMN cerebral de control donde si bien parece haber ha mejorado la trombosis hay aumento de talla ventricular y dos colecciones; una en el ángulo pontocerebreloso izquierdo junto a un absceso epidural y la otra en el ángulo pontocerebeloso derecho.

Ante datos de hidrocefalia obstructiva es valorado por neurocirugía que realiza intervención urgente con trepano y drenaje ventricular externo obteniendo un LCR de aspecto turbio a elevada presión, donde se aísla *S. constellatus* de mismo patrón fenotípico al previamente mencionado. Tras dicho evento el paciente ingresa en la Unidad de Cuidados Intensivos (UCI), 24 horas después, se procede a realizar una segunda intervención quirúrgica para el drenaje de los abscesos infratentoriales, obteniendo nuevamente un cultivo con *S. constellatus*, de mismas características, se añade vancomicina intratecal. Precisa además colocación de tubos de drenaje torácico por derrame pleural/empiema bilateral, finalmente tras 10 días de estancia en UCI pasa nuevamente a planta de hospitalización previa retirada de drenaje ventricular externo.

Una vez en planta, continua antibioterapia con meropenem 1 g c/8h IV y posteriormente ceftriaxona a dosis altas. El paciente presenta una progresión adecuada clínica, analítica y radiológicamente. En RM cerebral: trombosis resuelta en senos cavernosos, seno sigmoide y transversos; y persistiendo a nivel yugular y en vena de Labbé, colecciones extraaxial infratentorial izquierda y periprotuberancial derecha resueltas; destacando un aumento de talla ventricular. Tras 50 días de hospitalización y sin secuelas neurológicas es dado de alta con la Unidad de Hospitalización a Domicilio para continuar tratamiento intravenoso con Ceftriaxona 10 días más (completó en total 60 días de tratamiento antibiótico) y anticoagulación con acenocumarol.

Tras aproximadamente 14 meses de seguimiento en consultas externas se realizan sucesivos estudios de control con RMN cerebral vascular, se mantienen estables pequeños defectos de repleción a nivel de territorios venosos previamente afectados y compatibles con secuelas de trombosis, tras comentar caso con especialista en enfermedad tromboembólica se decide suspender anticoagulación de forma definitiva, mantiene buena evolución en sucesivos controles.

Discusión

Varón de 38 años sin antecedentes de interés que presentó una tromboflebitis séptica cerebral con abscesos e hidrocefalia secundaria que precisaron de drenaje y embolismos sépticos pulmonares, todo en el contexto de una infección invasiva por *Streptoccoccus constellatus* con foco inicial odontógeno.

El *Streptococcus Constellatus* pertenece al grupo de *Streptococcus anginosus* (*milleri*). Este grupo se caracteriza por ser cocos grampositivos, catalasa negativos y positivo en la prueba de Voges-Poskauer, es decir, producen acetoína. Este grupo se subdivide a su vez en tres especies: *S. anginosus*, *S. constellatus* y *S. intermedius*. Podemos diferenciar el *S. constellatus* por ser B-hemolítico y los otros dos alfa o gamma hemolítico; el *S. anginosus* pertenece al grupo F Lancefield y el *S. intermedius* no.

Los *Streptococcus anginosus* forman parte de la microbiota orofaríngea, urogenital y del aparato digestivo; concretamente *S. constellatus* se halla generalmente en la faringe. Esto último concuerda con la extracción molar que precedió al cuadro, siendo esta el foco de infección.[3]

En nuestro caso, el paciente presenta cefalea, diplopia, edema orbitario y antecedente de infección odontógena. Ante esta clínica es interesante tener en cuenta el diagnóstico diferencial de las lesiones del seno cavernoso, donde se descartan patologías vasculares, neoplasias, patología autinmune/inflamatoria.

La patología vascular: aneurismas de la carótida interna (una de las causas no neoplásicas más comunes en adultos), fístula carotido-cavernosa, trombosis del seno cavernoso (importante sospecharlo ante: cefalea, edema orbitario y diplopia/oftalmoplejía; en definitiva, la clínica de nuestro paciente), hemangioma del seno cavernoso. La patología neoplásica abarca: adenoma prituitario (la más frecuente), meningioma, schwannoma, linfoma, crecimiento perineural de otro tumor, carcinoma nasoferíngeo y metástasis. La patología inflamatoria: síndrome Tolosa-Hunt (diagnóstico de exclusión que incluye la triada de oftalmoplejía, múltiples neuropatías intracraneales y respuesta rápida a corticoides), sarcoidosis, granulomatosis con poliangeitis (granulomatosis de Wegener) y enfermedad de IgG4. [4]

Es interesante mencionar la meningitis como posible error diagnóstico, pues esta era la sospecha inicial al ingreso. Esto puede ocurrir por la clínica de cefalea con vómitos y signos de irritación meníngea. Sin embargo, el edema orbitario unilateral, los antecedentes de infección odontógena y la fiebre persistente con patrón en "picket fence" (picos de temperatura elevados seguidos de normotermia); han de hacernos pensar en una tromboflebitis del seno cavernoso.

Entonces, ante la alta sospecha la tromboflebitis de senos venoso se solicita RM cerebral, donde se aprecia: contenido purulento en las astas occipitales; trombosis extensa de ambos senos cavernosos, senos transversos, sigmoide y de la yugular izquierda, vena de Labbé derecha y parcial el seno sigmoide derecho y yugular derecha; y ocupación del seno esfenoidal izquierdo por secreciones mucosas. [1]¡ (Figura 1.)

La tromboflebitis séptica es una trombosis venosa producida por una infección bacteriana local o colonización. Se distinguen dos mecanismos: uno asociado a una infección circundante y otro asociado con una infección sistémica a través de una puerta de entrada. El mecanismo fisiopatológico se asocia con el ambiente protrombótico asociado con infecciones; debido a una activación excesiva de la coagulación y/o a una evasión de las defensas del patógeno pues algunos patógenos llegan incluso a beneficiarse de la coagulación. Por ejemplo, los estreptococos pueden inhibir el plasminógeno y usar el coagulo de fibrina para protegerse. [1]

Se puede producir en distintas localizaciones: senos durales, vena yugular o síndrome de Lemierre, vena porta, vena cava o vasos pélvicos. La a los senos durales se asocia con meningitis bacteriana, otomastoiditis, sinusitis y/o infecciones de la región facial. La asociada a la vena yugular, también conocida como síndrome de Lemierre, se asocia a farinfoamigdalitis, infección dental e infecciones de la región de la cabeza y el cuello. [1]

Nuestro paciente, además presenta un angioTC pulmonar con múltiples lesiones nodulares bilaterales compatibles con embolismos pulmonares sépticos. Clásicamente estos se diagnostican al objetivar múltiples nódulos bilaterales y periféricos usualmente con cavitaciones. Estos embolismos se asocian específicamente con la tromboflebitis séptica y la endocarditis de cavidades derechas. Es por ello por lo que se ha de descartar una endocarditis con ecocardiografía transtorácico y transesofágica. (Figura 2.)

El tratamiento de la tromboflebitis séptica se basa en antibioterapia, anticoagulación y, en algunos casos, intervencionismo.

La antibioterapia empírica en la tromboflebitis de séptica del seno cavernoso ha de ha de cubrir S. *aureus* y *Streptococcus spp*, por lo que se usa vancomicina con cefalosporinas de tercera o cuarta generación. Sin embargo, si hay una infección odontógena o sinutisis, se ha de cubrir anaerobios y por ende se pauta metronidazol y cefalosporinas. En el caso de la afectación de las venas yugulares se ha de cubrir el *Fusobacterium spp*, por lo que se asocian antibióticos resistentes a la betalactamasa y que cubran anaeróbicos como el metronidazol. La duración ha de ser de unas 3-4 semanas. [1]

En nuestro caso, se inicia con ceftriaxona y ante el diagnóstico de la tromboflebitis séptica se añade metronidazol y, debido a la persistencia de la fiebre linezolid. Una vez en la UCI, tras la colocación de los drenajes por hipertensión intracraneal en RM cerebral, se inicia con vancomicina intratecal. También en la UCI, ante *P. aeruginosa*, se introduce ceftazidima tazobactam y amikacina. En resumen, durante el ingreso ha completado 49 días de antibioterapia con pautas secuenciales y combinadas, y con desescalada progresiva con buena tolerancia; retirando por orden: amikacina tras un día, vancomicina tras 7 días, ceftazidima tazobactam tras 7 días, meropenem tras 17 días y linezolid tras 25 días. Finalmente, el paciente queda únicamente con ceftriaxona a altas dosis y continua con dicha pauta con la UHD. (Figura 3.)

La anticoagulación está indicada cuando la localización es el seno cavernoso y, en las otras localizaciones normalmente ante mala progresión a pesar de antibioterapia. Esto se debe a que su uso se asocia a una posible prevención de la progresión del trombo, propiedades antiinflamatorias, inhibición de las plaquetas y a que facilita que llegue al antibiótico al trombo. La duración varía: 3 meses cuando se relacione con un factor de riesgo transitorio; 6-12 meses cuando sea idiopática y/o haya una trombofilia leve (heterocigosis del factor V Leiden o protrombina G20210A y/o niveles elevados del factor VIII); e indefinida ante episodios recurrentes (más de dos) y/o trombofilia severa (deficiencia de anti trombina, proteína C o proteína S, homocigosis para el factor V Leiden o la mutación de la protrombina G20210A, anticuerpos antifosfolípidos). En caso de pacientes con hipertensión intracraneal que precisa de punciones lumbares, la anticoagulación se introducirá una vez transcurridas 24 horas tras la última punción lumbar. [5]

La hipertensión intracraneal, como ya se ha comentado, puede precisar de punciones lumbares. Además, se puede tratar con las medidas generales: elevación del cabecero 30º, hiperventilación con una PaCO2 objetivo de 30-35 mmHg o diuréticos osmóticos. Se ha de evitar la restricción hídrica ya que esta puede causar un aumento de la viscosidad sanguínea. Otra opción, siempre teniendo en cuenta el riesgo-beneficio, es la intervención quirúrgica (derivación). En nuestro caso, el paciente ha precisado de un drenaje ventricular externo urgente por deterioro del estado clínico (disminución del nivel de conciencia), radiológico (RM cerebral con aumento de talla ventricular) y analítico (elevación de reactantes de fase aguda). [5]

Los corticoides no están indicados, ya que su uso no está demostrado que implique un beneficio. [6]

El uso de anticomiciales está indicado tras un primer evento y se ha de mantener durante un año, ya que las crisis comiciales suelen ocurrir principalmente al durante el primer año. El uso profiláctico está indicado en pacientes sin crisis comiciales, pero con focalidad neurológica y lesiones supratentoriales. La duración en este último caso no está claramente establecida. [5]

Conclusiones

La tromboflebitis séptica de los senos cerebrales por *Streptococcus constellatus* es una condición grave que al margen de un correcto manejo antibiótico puede presentar una evolución complicada con necesidad de manejo quirúrgico y multidisciplinar.

El caso clínico aporta un repaso al diagnóstico y tratamiento del *Streptococcus Constellatus*, al diagnóstico diferencial de la patología del seno cavernoso, y, finalmente, el diagnóstico y tratamiento de la tromboflebitis séptica.

Anexos

Figura 1. *Proptosis del ojo izquierdo*

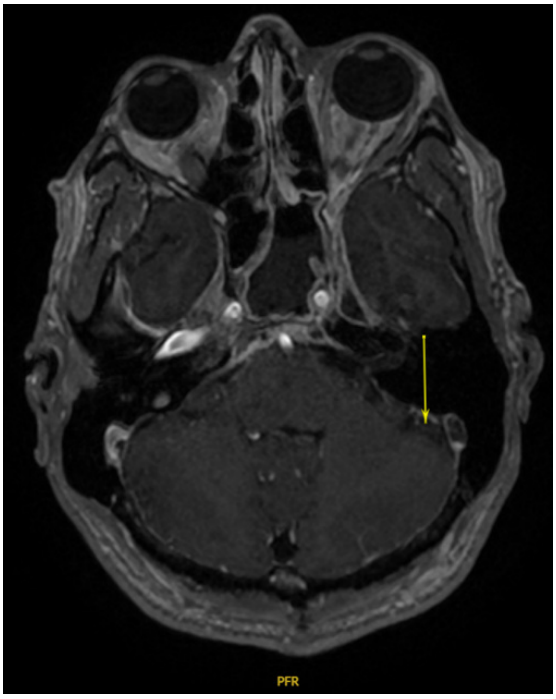

Figura 2. *RM cerebral: contenido purulento en las astas occipitales; trombosis extensa de ambos senos cavernosos, senos transversos, sigmoide y de la yugular izquierda, vena de Labbé derecha y parcial el seno sigmoide derecho y yugular derecha; y ocupación del seno esfenoidal izquierdo por secreciones mucosas*

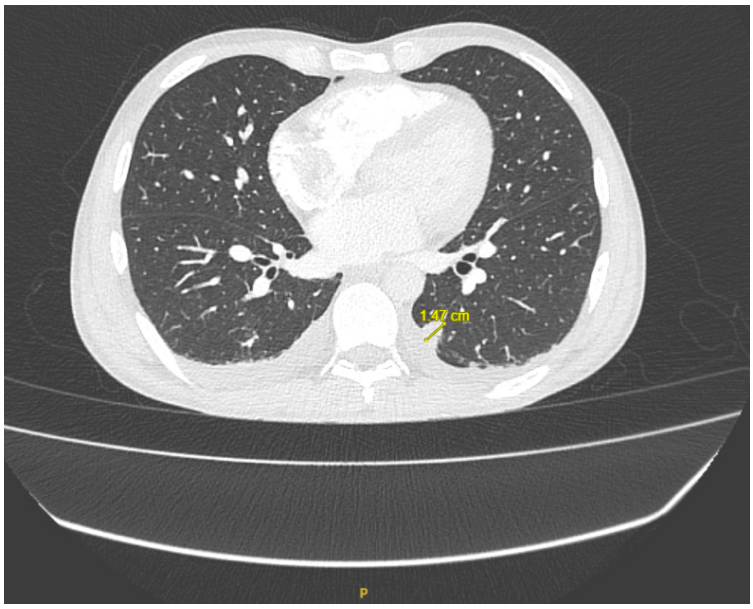

Figura 3. *AngioTC pulmonar: con múltiples lesiones nodulares bilaterales compatibles con embolismos*

Bibliografía

1. Valerio L, Riva N. Head, Neck, and Abdominopelvic Septic Thrombophlebitis: Current Evidence and Challenges in Diagnosis and Treatment. Hamostaseologie. 29 de agosto de 2020;40(03):301-10. doi:10.1055/a-1177-5127

2. Chirinos JA, Garcia J, Alcaide ML, Toledo G, Baracco GJ, Lichtstein DM. Septic Thrombophlebitis. Am J Cardiovasc Drugs. 2006;6(1):9-14. doi:10.2165/00129784-200606010-00002

3. Bennett JE. Mandell, Douglas y Bennett, enfermedades infecciosas : principios y práctica. 9.ª ed. 2020. 1068-1108 p.

4. Munawar K, Nayak G, Fatterpekar GM, Sen C, Zagzag D, Zan E, et al. Cavernous sinus lesions. Clin Imaging. diciembre de 2020;68:71-89. doi:10.1016/j.clinimag.2020.06.029

5. Einhäupl K, Stam J, Bousser M -G., De Bruijn SFTM, Ferro JM, Martinelli I, et al. EFNS guideline on the treatment of cerebral venous and sinus thrombosis in adult patients. Eur J Neurol. 13 de octubre de 2010;17(10):1229-35. doi:10.1111/j.1468-1331.2010.03011.x

6. Housley SB, McPheeters MJ, Raygor KP, Bouslama M, Scullen T, Davies JM. Cavernous Sinus Thrombosis. Neurosurg Clin N Am. julio de 2024;35(3):305-10. doi:10.1016/j.nec.2024.02.002

TUBERCULOSIS EN EL SISTEMA NERVIOSO CENTRAL

Traversi, Nicolás Agustín. Cacace Richart, Cristina. Del Águila Pleguezuelo, Juana. Belda Márquez, Rocío. Martínez García, Carla. Cañón Murillo, Diana Patricia.

La tuberculosis (TBC) es una enfermedad infecciosa crónica causada por el complejo bacteriano Mycobacterium tuberculosis. Según la World Health Organization (WHO) se estima que 10,6 millones de personas desarrollaron TBC en 2022, resultando en una incidencia global de 133 casos nuevos/100.000 habitantes/año. Se estima que 1.000.000 de niños contraerán TBC cada año y 210.000 morirían de complicaciones relacionadas con TBC1.

La tuberculosis del sistema nervioso central (TBC SNC) es una manifestación extrapulmonar que puede afectar a cualquier grupo de edad, sin embargo, aproximadamente el 65% de casos ocurre en pacientes menores de 20 años. Ocurre en el 10% de casos de TBC2. Los principales factores de riesgo son la exposición continua a individuos enfermos de TBC en entornos superpoblados, la malnutrición e inmunosupresión.

Aproximadamente el 75% de los pacientes presentó TBC pulmonar en los 12 meses previos, mientras que un 25% de los pacientes con TBC SNC no presentó clínica de TBC pulmonar3. La TBC SNC es una de las manifestaciones extrapulmonares más graves, causada por la diseminación hematógena desde una infección TBC pulmonar primaria o reactivada. La manifestación más frecuente de la TBC SNC es la meningitis (meningitis TB), seguida de otras como el tuberculoma, absceso, y encefalitis4. La meningitis TB puede progresar gradual o rápidamente, siendo esta última más frecuente en niños. La primera fase suele durar 1-2 semanas, expresándose con síntomas inespecíficos como fiebre, cefalea, irritabilidad y malestar, sin signos de focalidad neurológica. La segunda fase se caracteriza por presentar letargia, crisis comiciales, rigidez nucal, signo de Kernig y Brudzinski positivos, afectación de pares craneales y otros síntomas neurológicos. La tercera y última fase puede presentarse con hemi o paraplejia, postura de descerebración, coma y finalmente la muerte. Entre las complicaciones de la meningitis TB la más frecuente se encuentran la hidrocefalia, pudiendo también provocar afectación de pares craneales, vasculitis e infartos5.

La meningitis TB debe sospecharse si existe leucocitosis (mayor sospecha si además hay linfocitosis) en el LCR, elevación de proteínas en LCR (VN 15-45 mg/dl), y disminución de glucosa en LCR con ratio glucosa LCR/glucosa suero < 50%. La RT- PCR permite un diagnóstico precoz. Los hallazgos por imagen son de utilidad para la detección de meningitis, si bien distinguir la meningitis TB de otros tipos no siempre es posible6. La RM de cerebro es considerada superior para la detección de signos de TBC SNC y sus complicaciones en comparación con la TC. El estudio RM debe incluir secuencias potenciadas en T1, T2 y FLAIR (Fluid-Attenuated Inversion Recovery) sin y tras administración de contraste; DWI (Diffusion-Weighted Imaging) y SWI (Susceptibility-Weighted Imaging)7.

El tratamiento consiste en la administración de fármacos antiTBC y corticoides. En pacientes con hidrocefalia también debe valorarse drenaje. El tratamiento debe aplicarse de forma precoz dada la alta tasa de morbilidad y mortalidad. El tratamiento estándar, específicamente en niños, como la

paciente del caso clínico actual, consiste en una fase intensiva con isoniacida, rifampicina, pirazinamida y estreptomicina (o etionamida) diaria durante dos meses. Se sigue de una fase de continuación con isoniacida y rifampicina diario durante 7-10 meses8. El tratamiento con corticoides en <14 años consiste en dexametasona 0.6 mg/kg/dí IV durante 4 semanas y desescalada otras 4 semanas, o bien prednisona 2 mg/kg diarios durante 6 semanas9.

La meningitis TB es una enfermedad potencialmente mortal, alcanzando un 42% de mortalidad en un meta-análisis que incluye 663 pacientes en 202210. Las secuelas tardías incluyen afectación de los pares craneales, alteración de la marcha, hemiplejia, ceguera, sordera o déficit de aprendizaje entre otros.

Caso clínico

Se trata de una lactante de 17 meses de edad, con vacunación adecuada a la edad, no RAMc, sin antecedentes médico-quirúrgicos, y 9,5 kg de peso que es llevada por su madre a consulta de pediatría de atención primaria el 3 de marzo por vómitos y febrícula de 5 días de evolución. Tras la exploración física realizada se sospecha otitis media aguda izquierda y se pauta amoxicilina/clavulánico 75 mg/kg/día. En la revisión a los 7 días, desaparece la febrícula pero la paciente persiste inapetente y asténica. Se solicita analítica sanguínea obteniéndose los resultados a los dos días entre ellos leucocitosis (15,40 $x10^3/\mu L$) y PCR levemente elevada (1,34 mg/dl). Acude el día 12 de marzo a urgencias de pediatría del hospital donde tras anamnesis se solicita TC cerebro por decaimiento e hipotonía, evidenciándose hidrocefalia tetraventricular (fig. 1), por lo que se realiza interconsulta con neurocirugía para drenaje y se traslada a UCI pediátrica. En la muestra de LCR se evidencia nivel de glucosa disminuido (29 mg/dl) y nivel de proteínas totales aumentado (73 mg/dl). Se inicia tratamiento empírico de meningitis con aciclovir, ceftriaxona y vancomicina, y ante la sospecha de posible infección por TBC, también rifampicina, estreptomicina, isoniacida y pirazinamida.

El día 13 de marzo se realiza colocación de drenaje ventricular externo (DVE) y radiografía de tórax AP objetivándose engrosamiento perihiliar derecho sugestivo de adenopatías perihiliares, así como dudosa atelectasia/consolidación retrocardiaca (fig. 2). El día 14 de marzo se realiza RM cerebro evidenciándose signos de meningitis a nivel de las cisternas basales con perineuritis de los pares craneales V, VII, VIII y arteritis condicionando múltiples infartos lacunares (fig. 3). Tras el resultado de microbiología el 14 marzo del LCR drenado positivo para meningitis TBC, se suspende el tratamiento empírico. Durante los días siguientes la paciente evoluciona favorablemente clínica y analíticamente, destacando como incidencia la extracción accidental del DVE, con recolocación por el servicio de neurocirugía. El día 28 de marzo se realiza test de cierre del DVE con evolución favorable. El 30 de marzo se realiza TC tórax evidenciándose múltiples nódulos sólidos pulmonares bilaterales, consolidación en cisura interlobar derecha, así como adenopatías hiliares bilaterales; atribuibles a tuberculosis pulmonar y ganglionar activa (fig. 4). Ante PIC en rango (12-15 mmHg) y ausencia de focalidad neurológica se decide la retirada del DVE. Ante la mejoría clínica y analítica se decide el alta de la paciente el día 10 de abril (ingresada un total de 28 días), completando el tratamiento en su domicilio y el seguimiento de forma ambulatoria.

Conclusiones

La tuberculosis es una enfermedad infecciosa crónica que puede presentar manifestaciones extrapulmonares como la TBC SNC, siendo la meningitis TB su forma más frecuente. Ésta puede ser rápidamente progresiva, especialmente en niños, y conducir a secuelas neurológicas graves o incluso la muerte si no recibe tratamiento precoz.

Anexos

Figura 1. *TC cerebro sin contraste del 12 marzo. Hidrocefalia tetraventricular sin evidenciarse lesiones asociadas.*

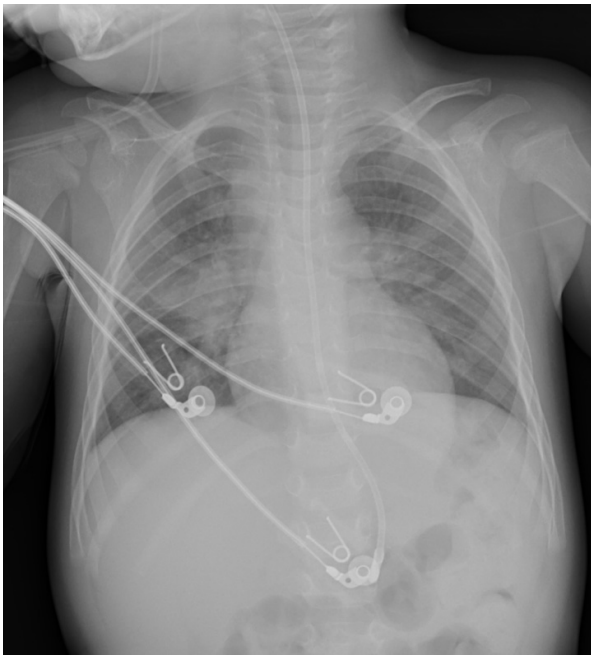

Figura 2. *Radiografía de tórax AP portátil del 13 de marzo. Se identifica engrosamiento perihiliar derecho sugestivo de adenopatías perihiliares. Dudosa consolidación retrocardiaca. Electrodos y cables de ECG, sonda nasogástrica normoposicionada y cánula nasal parcialmente incluida.*

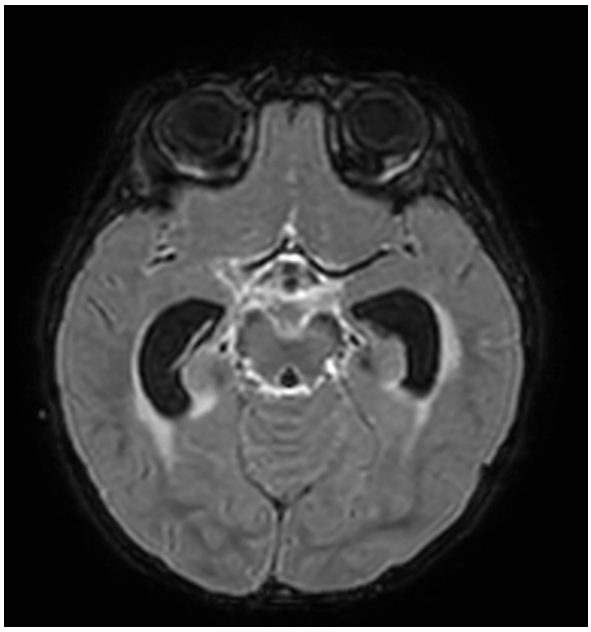

Figura 3. *RM en secuencia FLAIR tras administración de contraste. Realce meníngeo en relación con meningitis a nivel de las cisternas basales y perineuritis de los pares craneales (parcialmente incluidos en la imagen).*

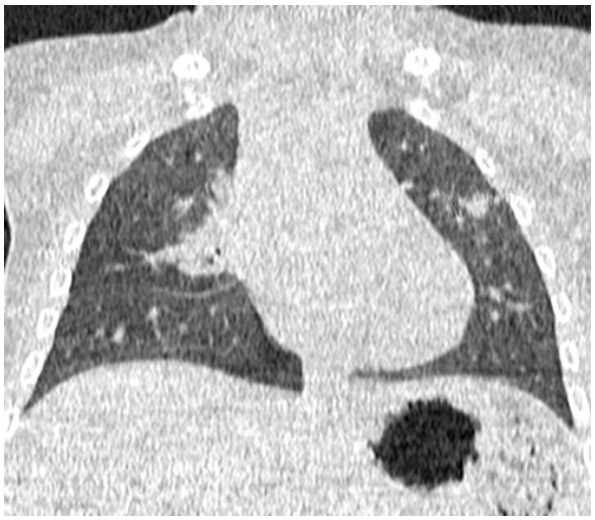

Figura 4. *TC tórax sin contraste en reconstrucción coronal del 30 de marzo. Adenopatías perihiliares derechas y nódulo pulmonar en LSI en relación con TBC pulmonar y ganglionar activa.*

Bibliografía

1. Lamb GS, Starke JR. Tuberculosis in infants and children. Microbiol Spectr [Internet]. 2017;5(2). Disponible en: http://dx.doi.org/10.1128/microbiolspec.TNMI7-0037-2016.[SQF5.1]

2. Mertiri L, Freiling JT, Desai NK, Kralik SF, Huisman TAGM. Pediatric and adult meningeal, parenchymal, and spinal tuberculosis: A neuroimaging review. J Neuroimaging [Internet]. 2024;34(2):179–94. Disponible en: http://dx.doi.org/10.1111/jon.13177

3. Perez-Malagon CD, Barrera-Rodriguez R, Lopez-Gonzalez MA, Alva-Lopez LF. Diagnostic and neurological overview of brain tuberculomas: A review of literature. Cureus [Internet]. 2021;13(12):e20133. Disponible en: http://dx.doi.org/10.7759/cureus.20133

4. Rock RB, Olin M, Baker CA, Molitor TW, Peterson PK. Central nervous system tuberculosis: Pathogenesis and clinical aspects. Clin Microbiol Rev [Internet]. 2008;21(2):243–61. Disponible en: http://dx.doi.org/10.1128/cmr.00042-07

5. Schoeman JF, Donald PR. Tuberculous meningitis. Handb Clin Neurol [Internet]. 2013;112:1135–8. Disponible en: http://dx.doi.org/10.1016/B978-0-444-52910-7.00033-7

6. Foppiano Palacios C, Saleeb PG. Challenges in the diagnosis of tuberculous meningitis. J Clin Tuberc Other Mycobact Dis [Internet]. 2020;20(100164):100164. Disponible en: http://dx.doi.org/10.1016/j.jctube.2020.100164

7. Salvador GLO, Basso ACN, Barbieri PP, Leitao CA, Teixeira BCA, Neto AC. Central nervous system and spinal cord tuberculosis: Revisiting an important disease. Clin Imaging [Internet]. 2021;69:158–68. Disponible en: http://dx.doi.org/10.1016/j.clinimag.2020.07.020

8. Kimberlin, David W., et al. Red Book: 2024-2027 Report of the Committee on Infectious Diseases. 33th edition, American Academy of Pediatrics (Red Book), 2024.

9. Thwaites G, Fisher M, Hemingway C, Scott G, Solomon T, Innes J, et al. British Infection Society guidelines for the diagnosis and treatment of tuberculosis of the central nervous system in adults and children. J Infect [Internet]. 2009;59(3):167–87. Disponible en: http://dx.doi.org/10.1016/j.jinf.2009.06.011

10. Navarro-Flores A, Fernandez-Chinguel JE, Pacheco-Barrios N, Soriano-Moreno DR, Pacheco-Barrios K. Global morbidity and mortality of central nervous system tuberculosis: a systematic review and meta-analysis. J Neurol [Internet]. 2022;269(7):3482–94. Disponible en: http://dx.doi.org/10.1007/s00415-022-11052-8

HISTOPLASMOSIS DISEMINADA EN PACIENTE CON RECIENTE DIAGNÓSTICO DE INFECCIÓN POR VIRUS DE LA INMUNODEFICIENCIA HUMANA

Valero Samper, Fátima Ma. Lobato Martínez, Ester. Medina García, Olga. Martínez López, Daniel. Reus Bañuls, Sergio Javier.

La histoplasmosis diseminada es una micosis sistémica endémica muy frecuente en América, causada por el hongo dimórfico Histoplasma capsulatum. En la mayoría de casos, suele ser asintomática o dar infecciones autolimitadas en inmunocompetentes, aunque algunos individuos con factores de riesgo (principalmente inmunodeprimidos) pueden llegar a desarrollar una infección pulmonar aguda o una infección diseminada grave1

La mayor parte de los pacientes con histoplasmosis diseminada tienen alguna condición subyacente, como ser receptores de trasplante de órgano sólido, tratamiento con inhibidores del factor de necrosis tumoral alfa, infección por virus de la inmunodeficiencia humana (VIH), etc[2].

Las manifestaciones clínicas de la histoplasmosis diseminada dependen principalmente de la carga fúngica inhalada, del estado inmunológico del paciente y de la virulencia de la cepa infectante. Los pacientes con infección aguda pueden presentar fiebre, astenia, hepatoesplenomegalia y pancitopenia.

Aunque en aquellos con inmunodepresión grave puede manifestarse en forma de shock, distrés respiratorio, fallo hepático y renal, disminución del nivel de conciencia y coagulopatía; con una mortalidad que puede llegar hasta el 60% de los casos2.

Caso clínico

Se trata de un varón de 26 años procedente en Honduras, que lleva en España desde hace un año, sin antecedentes personales relevantes hasta el momento. Había sido diagnosticado de enfermedad de Crohn ileal hacía un mes, tras acudir a consultas de Medicina digestiva por diarrea de larga evolución, dolor abdominal y pérdida de peso. En la colonoscopia realizada se observaron extensas úlceras intercaladas con mucosa intestinal de aspecto normal en íleon terminal, compatible con ileítis terminal grave de probable origen inflamatorio; y en la biopsia se objetivó ileítis activa granulomatosa, ulcerada, concordante con enfermedad de Crohn. Tras el diagnóstico, se había iniciado tratamiento con Prednisona oral en pauta descendente y hierro oral por anemia grave de enfermedad crónica.

Además, al diagnóstico de la enfermedad de Crohn se solicitan todas las pruebas complementarias previas al inicio de fármacos biológicos y en la serología el VIH es positivo; por lo que se deriva a consultas externas de Enfermedades Infecciosas. En la primera consulta se objetiva una carga viral 2.860.000 copias y unos linfocitos CD4 basales de 5/mm3. Se solicitan serologías de sífilis leishmaniasis, Quantiferon y detección de antígeno de Cryptococcus,siendo todas las pruebas negativas. Se solicita una carga viral de citomegalovirus (CMV), que es muy baja de 127 UI/mL. Con estos resultados, se decide iniciar tratamiento antirretroviral con por lo que se decide iniciar tratamiento antirretroviral con Biktarvy (Tenofovir + Bictegravir + Emtricitabina).

El paciente acude a Urgencias una semana tras el inicio del tratamiento antirretroviral por malestar general, sensación distérmica y fiebre de hasta 39oC de 3 días de evolución, asociado a tos seca ocasional. No refería otros síntomas, además de la pérdida de peso de larga evolución antes del diagnóstico de la enfermedad de Crohn, y aseguraba un buen cumplimiento del tratamiento. A la exploración, destaca una temperatura de 39oC, taquicardia, sin otros hallazgos relevantes.

En cuanto a las pruebas complementarias, a nivel analítico, destaca una elevación de transaminasas, de fosfatasa alcalina y unos valores de lactato deshidrogenasa superiores a 2000, no objetivados previamente; además de un aumento de reactantes de fase aguda (proteína C reactiva de 18 mg/dl y procalcitonina de 1.9 ng/ml), lactato de 10 mmol/L, neutropenia de 1940, linfopenia de 60 y anemia microcítica ya conocida con hemoglobina de 8.8 g/dl. En la radiografía de tórax únicamente se observan pequeñas microcalcificaciones en lóbulo superior izquierdo, sin infiltrados ni otras alteraciones.

El paciente ingresa en la Unidad de Enfermedades Infecciosas para estudio de fiebre y bicitopenia (anemia y leucopenia) en paciente inmunodeprimido. Al ingreso se inicia tratamiento antibiótico de amplio espectro con Meropenem, dado que se trata de un paciente inmunodeprimido con fiebre sin un claro foco infeccioso. Se extraen hemocultivos que son negativos, se solicitan cultivos de micobacterias en sangre y heces, se realiza un aspirado de médula ósea y se solicita un TAC toraco-abdomino-pélvico.

Además, dada la procedencia del paciente, se solicitan serologías y PCR en sangre de micosis endémicas (histoplasmosis, coccidiomicosis y paracoccidiomicosis).

En el TAC torácico (Figura 1) se observan adenopatías en múltiples localizaciones y patrón micronodular pulmonar con distribución centrilobulillar, pequeños focos de consolidación en lóbulos superiores (algunos de ellos con halo invertido e, incluso, alguno con mínima cavitación central), afectación difusa en forma de tenue vidrio deslustrado y un leve derrame pleural derecho; todo ello de probable origen fúngico. Con estos resultados, inicia tratamiento con Trimetoprim-sulfametoxazol.

El paciente no presenta una evolución favorable tras una semana de tratamiento antibiótico, persiste con fiebre y deterioro del estado general. Analíticamente, presenta un aumento progresivo de transaminasas y de lactato deshidrogenasa (siendo esta última superior a 5000 UI/L). En el estudio de médula ósea se confirman las citopenias, la PCR en médula ósea de Leishmania es negativa y el resto de pruebas complementarias aún están pendientes. Dado que el paciente no estaba evolucionando de forma favorable, se solicita una fibrobroncoscopia y una biopsia hepática.

Tras la realización de la biopsia hepática, el paciente presenta taquipnea, taquicardia, hipotensión y tendencia a la somnolencia. Se realiza una analítica urgente, donde se observa un deterioro de la función renal (creatinina 1.5 mg/dl), caída de 4 puntos en las cifras de hemoglobina hasta 4.5 g/dl y alteración en la coagulación no objetivada previamente con un índice de Quick del 46%. Se contacta con la Unidad de Cuidados Intensivos que, tras valorar al paciente, deciden ingresarlo a su cargo ante sospecha de shock hemorrágico tras biopsia hepática.

A su llegada a la UCI, se solicita un TAC abdomino-pélvico con contraste (Imagen 2A), donde se observa un voluminoso hematoma subcapsular hepático con un foco de extravasación de contraste en lóbulo hepático derecho con signos de sangrado activo y abundante líquido libre multicompartimental, además de empeoramiento de los hallazgos pulmonares descritos en el TC previo con aumento de derrame pleural y consolidaciones posterobasales bilaterales de nueva aparición. Se traslada a Radiología

intervencionista, donde no se observa un claro foco de sangrado activo, aunque embolizan ramas arteria hepática derecha (Imagen 2B).

En la UCI, el paciente se encuentra sedoanalgesiado, intubado y conectado a ventilación mecánica invasiva por insuficiencia respiratoria hipoxémica y precisa de dosis altas de aminas. Precisa de varias transfusiones de concentrados de hematíes y plasma. Se coloca un tubo torácico derecho por aumento de derrame pleural, con salida de contenido hemático. Se detecta una carga viral de CMV de 2870 UI/ml en el broncoaspirado y el lavado broncoalveolar, y en el cultivo de ambos crece Candida albicans; por lo que al tratamiento con Meropenem y Trimetoprim-sulfametoxazol, se añade Ganciclovir por el CMV.

Durante su estancia en la UCI, se van obteniendo los resultados pendientes de las pruebas complementarias. En todas las pruebas microbiológicas solicitadas, la PCR de M. tuberculosis complex negativo y la tinción de micobacterias son negativas, quedando pendiente el resultado definitivo del cultivo de micobacterias. Se obtiene un resultado positivo en la PCR de Histoplasma capsulatum y en la biopsia hepática se observan múltiples pequeños focos necróticos con presencia de microorganismos compatibles con Histoplasma; por lo que se inicia tratamiento con Anfotericina B liposomal intravenosa.

Finalmente, el paciente presenta una evolución desfavorable, con fiebre elevada durante 48 horas, empeoramiento del fracaso renal y hepático, la coagulopatía y la insuficiencia respiratoria. Se extraen hemocultivos, donde se aísla en un hemocultivo E. faecium y en el otro se observan estructuras fúngicas. Además, en el fondo de ojo se objetivan manchas de Roth en ojo derecho. Se inicia tratamiento con Teicoplanina y Anidulafungina. A pesar del tratamiento, presenta un empeoramiento hemodinámico progresivo, con anuria y necesidades crecientes de drogas vasoactivas por la situación de shock séptico Dada la situación de shock séptico refractario a aminas y al tratamiento pautado y la situación de fracaso multiorgánico, presenta un empeoramiento progresivo, siendo finalmente exitus.

Discusión

En un paciente con infección por VIH y cifras bajas de CD4, como en el caso de nuestro paciente, se debe realizar un exhaustivo diagnóstico diferencial, incluyendo infecciones habituales, infecciones oportunistas (infecciones por micobacterias, toxoplasmosis cerebral, Pneumocystis jirovecii, CMV, criptococosis...) y neoplasias asociadas al VIH[1,2.]

En el caso de nuestro paciente, al proceder de Centroamérica, se deben incluir en el diagnóstico diferencial las micosis endémicas, como la histoplasmosis diseminada o la coccidiomicosis. La inmunidad de las células T juega un papel fundamental en la respuesta a la histoplasmosis diseminada. Por ello, esta enfermedad se suele asociar con alguna condición subyacente, como trasplante de órgano sólido, tratamiento inmunosupresor o infección por VIH[2,4].

Sus manifestaciones clínicas dependen principalmente de la carga fúngica inhalada y del estado inmunológico del paciente. Para el diagnóstico de la histoplasmosis diseminada, se necesita la detección de Histoplasma capsulatum en, al menos, una localización extrapulmonar.[2]

Los síntomas pueden presentarse poco después de la exposición o años más tarde. La infección aguda suele observarse en pacientes inmunodeprimidos (como infección por VIH avanzado) y puede manifestarse en forma de fiebre, astenia, hepatoesplenomegalia y pancitopenia; que fueron los síntomas iniciales que presentó nuestro paciente. En los pacientes con inmunodepresión grave, se puede manifestar en forma de shock, distrés respiratorio, disminución del nivel de conciencia, insuficiencia hepática y renal

y coagulopatía; con una mortalidad que se acerca al 60% de los casos. Nuestro paciente presentó durante el ingreso una evolución desfavorable con síntomas similares a los que se describen[1,2].

Analíticamente, la histoplasmosis diseminada puede manifestarse en forma de pancitopenia, aumento de transaminasas, fosfatasa alcalina y lactato deshidrogenasa (todas ellas objetivadas en nuestro paciente). En las pruebas de imagen pulmonares, se suelen observar infiltrados intersticiales o reticulonodulares difusos (estos últimos sugieren enfermedad diseminada en inmunodeprimidos). Otros hallazgos menos frecuentes son las adenopatías mediastínicas, siendo muy rara la cavitación[2].

Todos estos signos, síntomas y alteraciones en las pruebas complementarias pueden sugerir la presencia de histoplasmosis diseminada, pero también pueden deberse a otras causas. En el caso de nuestro paciente, como en la biopsia intestinal se observó una ileítis granulomatosa, nuestra primera sospecha diagnóstica fue una enfermedad tuberculosa con afectación intestinal; ya que muy frecuente la infección tuberculosa, en ocasiones diseminada, en pacientes con infección por VIH con cifras de CD42.

Para el diagnóstico definitivo de la histoplasmosis, se necesita la demostración o aislamiento de Histoplasma capsulatum en cultivos o tejidos, aunque otras pruebas como la serología y la PCR pueden ser de utilidad3.

En cuanto al tratamiento de la histoplasmosis diseminada, se debe iniciar de forma precoz tras el diagnóstico, dada la elevada mortalidad de enfermedad. El tratamiento requiere una fase inicial, seguida de una fase de mantenimiento de mayor duración. En caso de enfermedad moderada o grave, el tratamiento de la fase inicial se realizará con Anfotericina B intravenosa; seguido de un tratamiento de mantenimiento con Itraconazol. En nuestro paciente se inició el tratamiento con Anfotericina B de forma precoz, aunque no llegó administrarse más que unos días por la fatal evolución del paciente3.

Para finalizar, aunque la realización de la biopsia hepática en nuestro paciente precipitó el ingreso en UCI y la evolución posterior, fue necesaria para demostrar la presencia de focos necróticos con presencia de microorganismos compatibles con Histoplasma que confirmó la infección diseminada.

Conclusiones

La histoplasmosis es una micosis endémica de América producida por Histoplasma capsulatum, por lo que requiere un alto índice de sospecha por no ser una patología habitual en nuestro medio.

La histoplasmosis diseminada suele ocurrir a pacientes inmunodeprimidos, por ejemplo, por infección por VIH, requiere un diagnóstico e inicio de tratamiento precoces. El tratamiento de elección es Anfotericina B liposomal y debemos tener en cuenta que es una enfermedad que asocia una elevada mortalidad aún con la administración del tratamiento correcto.

Anexos

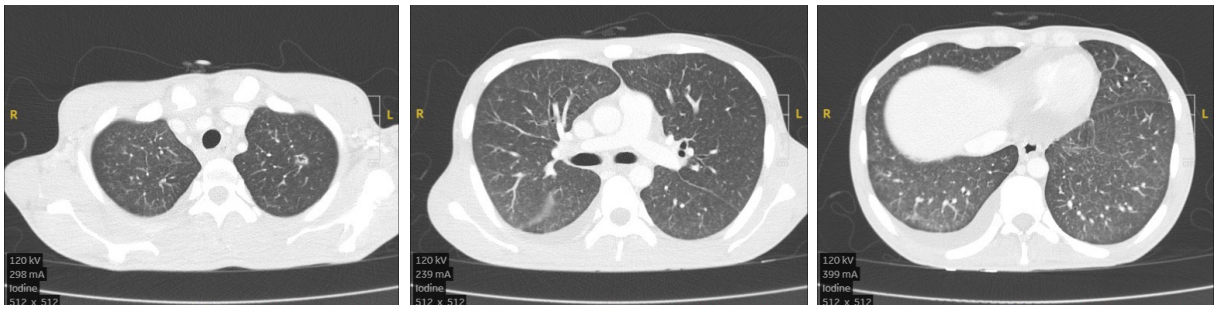

Figura 1. *TAC torácico: adenopatías en múltiples localizaciones y en el parénquima pulmonar un patrón micronodular pulmonar con distribución centrilobulillar, afectación difusa en forma de tenue vidrio deslustrado y leve derrame pleural derecho.*

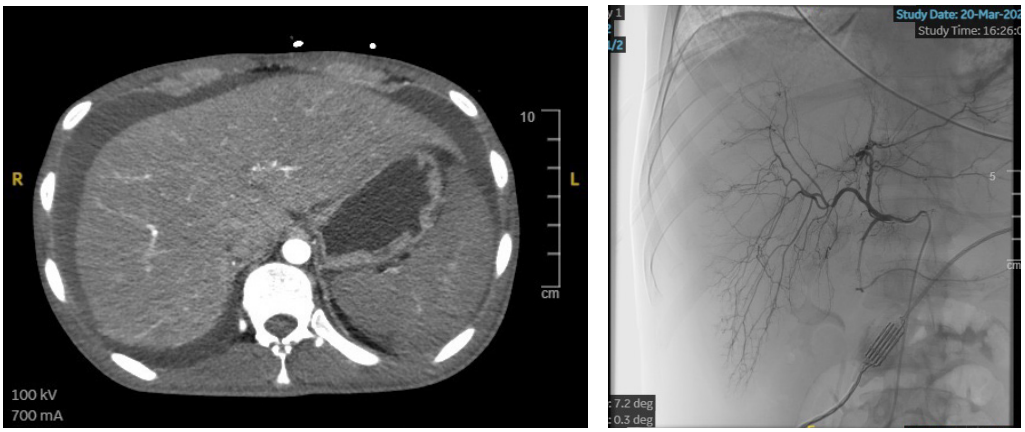

Figura 2. *Figura 2.A: TAC abdomino-pélvico con contraste intravenoso: voluminoso hematoma subcapsular hepático con un foco de extravasación de contraste en lóbulo hepático derecho y abundante líquido libre multicompartimental. Figura 2.B: embolización de ramas arteria hepática derecha por Radiología intervencionista, aunque sin un claro foco de sangrado activo.*

Bibliografía

1. Organización Panamericana de la Salud. Directrices para el diagnóstico y el manejo de la histoplasmosis diseminada en las personas con infección por el VIH [Internet]. Washington (DC): Organización Panamericana de la Salud; 2020 Apr [citado 2025 Abr 12]. Disponible en: https://iris.paho.org/handle/10665.2/52158

2. Wheat LJ, Azar MM. Pathogenesis and clinical manifestations of disseminated histoplasmosis [Internet]. UpToDate. Waltham (MA): UpToDate; [actualizado 2023]. Disponible en: https://www.uptodate.com/contents/pathogenesis-and-clinical-manifestations-of-disseminatedhistoplasmosis

3. Baddley JW, Kauffman CA. Treatment of histoplasmosis in patients with HIV [Internet]. UpToDate. Waltham (MA): UpToDate; [actualizado 2023 Nov 10; citado 2025 Abr 14]. Disponible en: https://www.uptodate.com/contents/treatment-of-histoplasmosis-in-patientswith-hiv

4. Castro HM, Fullana MP, Canale HL. Disseminated histoplasmosis in immunosuppressed patient. Med Clin (Barc). 2021 Jan 8;156(1):48.

SOSPECHA DE TUBERCULOSIS MILIAR EN PACIENTE CON CARCINOMA VESICAL NO MUSCULOINFILTRANTE TRATADO CON BCG

Valle Luna, Víctor. Pérez-Seoane Ballester, Helena. Gómez Garberí, Miguel. Egea Sancho, Cristina. Muñoz Montoya, Milagros. Delgado Sánchez, Elisabet.

El cáncer vesical es la séptima neoplasia más diagnosticada en la población mundial masculina, y la décima teniendo en cuenta ambos sexos. Se estima que la tasa de incidencia estandarizada por edad a nivel mundial (por cada 100.000 personas/año) es de 9.5 para hombres y de 2.4 para mujeres1.

La mayoría de neoplasias vesicales (80%) se presentarán al diagnóstico como tumores no músculo invasivos, los cuales se caracterizan por presentar gran tasa de recidiva local y baja capacidad de diseminación a distancia, y en consecuencia una baja mortalidad.

Estos pacientes se clasifican en tres grupos (bajo, intermedio y alto) en función del riesgo de recidiva y/o progresión de la enfermedad que presentaran2.

Múltiples ensayos clínicos han demostrado que la administración de BCG intravesical de forma adyuvante tras la resección transuretral vesical (RTUv) reduce la tasa de recidiva y/o progresión hacia la enfermedad músculo infiltrante respecto a otras opciones terapéuticas, como la administración de otros quimioterápicos de forma adyuvante tras la RTUv o la realización de RTUv de forma aisalada3,4. Es por ello que a día de hoy, el tratamiento con BCG es el tratamiento adyuvante de elección para pacientes con carcinoma vesical no músculo infiltrante (CVNMI) de riesgo intermedio-alto1.

La BCG fue utilizada por primera vez en 1921 en París, como la primera vacuna contra la tuberculosis. Fue en el año 1976 cuando Morales5 describió la utilidad de esta molécula para el tratamiento del CVNMI, reportando una reducción de la recurrencia en la aparición de estos tumores en 9 pacientes tratados de forma adyuvante con BCG.

La mayoría de efectos adversos causados por la BCG son de poca gravedad. La cistitis, la frecuencia miccional aumentada o la hematuria macroscópica, son algunos de los más frecuentes. Generalmente, es una terapia con una tasa de abandono que ronda el 8%6. Por otro lado la aparición de efectos secundarios más graves como la sepsis o la tuberculosis miliar es más infrecuente, con tasas de incidencia de entre el 0.3 y 0.7% 7.

Caso clínico

Se presenta el caso clínico de un varón de 76 años sin alergias medicamentosas. Como antecedentes médicos de interés destacan una hipertensión arterial bien controlada con tratamiento médico, una hiperplasia benigna de próstata y una insuficiencia renal crónica estadio 3 A.

El paciente se encontraba en seguimiento en consultas externas de Urología por un cuadro de hematuria. En febrero de 2024 se le realiza un Uro-TC que informa de una lesión sólida de contornos mamelonados

de 2.4x2.5x1.6cm en la cara lateral izquierda de la vejiga, sugestiva de neoplasia vesical. Estos hallazgos son corroborados esa misma semana mediante una cistoscopia.

Se realizó la RTUv en Abril del 2024. Los resultados de anatomía patológica de la pieza de resección, confirmaron un carcinoma urotelial papilar que infiltraba el tejido subepitelial de alto grado (CVNMI pT1 HG). Según protocolo se inició tratamiento de inducción de BCG 6 semanas seguido de un régimen de mantenimiento, y seguimiento con UroTC, citologías urinarias y cistoscopias de control.

El paciente inició el ciclo de inducción de BCG con una sesión semanal durante un periodo 6 semanas, distribuidas entre los meses de Junio y Agosto. Tras la finalización de la inducción sin reacciones adversas, se realiza en el mes de Septiembre una cistoscopia de control, que informó de la ausencia de lesiones exofíticas ni sugestivas de malignidad.

El paciente continuó con el primer ciclo de mantenimiento de instilaciones intravesicales de BCG. Diez días posteriores a la instilación de este nuevo ciclo de tratamiento, el paciente acudió al servicio de Urgencias refiriendo mal estado general, fiebre de hasta 39º y disuria. A la exploración presentaba una tensión arterial normal, con una SatO2 92% y una temperatura de 39º. La analítica en ese momento no reflejaba leucocitosis, aunque sí una elevación de la PCR hasta 8 mg/dl. La analítica de orina presentó leucocituria y microhematuria. En ese momento los resultados de la radiografía de tórax fueron normales. El paciente ingresó a cargo de la Unidad de enfermedades Infecciosas (UEI), con tratamiento antibiótico, por sospecha de una infección del tracto urinario.

Posteriormente tras la primera semana ingresado el paciente presentó un empeoramiento analítico, mostrando leucocitosis y aumento de los reactantes de fase aguda, así como un empeoramiento de las constantes, con episodios febriles mantenidos de hasta 39º.

Durante su ingreso en la UEI el paciente fue sometido a la realización de nuevas Rx torácicas, que informaron de un posible cuadro de insuficiencia cardiaca, por lo que se le realizó una ecocardiografía por parte del servicio de Cardiología, que fue informada como normal.

Tras dos semanas de ingreso el paciente fue valorado por la Unidad de Medicina Intensiva (UCI) debido al deterioro clínico, un empeoramiento de las constantes respiratorias con desaturación que precisó de ventilación asistida, y una persistencia de los picos febriles. A su ingreso en la UCI se le realizó una TC de tórax que informó de un patrón reticulonodular difuso bilateral con extensas áreas de vidrio deslustrado de mayor afectación en lóbulos inferiores que relacionaron con la sospecha de una TBC miliar (Imagen 1a). Ante estos hallazgos, sumados con el antecedente de instilación vesical de BCG, el paciente fue valorado por Neumología, y se decidió la realización de una broncoscopia, que demostró negatividad para la tinción Ziehl-Nielsen, BAS y PCR de micobacterias. Con un resultado no concluyente para el cultivo Lowestein por muestra insuficiente.

Ante la alta sospecha tanto clínica como radiológica de TBC miliar se inició tratamiento antituberculoso con 4 fármacos, y el paciente presentó una mejoría del estado general, así como una mejoría de las constantes. A las dos semanas del inicio del tratamiento, el paciente fue dado de alta hospitalaria y continuó la terapia antituberculosa.

Una TAC de tórax fue realizado a los 2 meses del inicio del tratamiento, mostrando una regresión significativa de los hallazgos comentados previamente. (Imagen 1b)

Discusión

A día de hoy la instilación con BCG intravesical en los pacientes diagnosticados de CVNMI de riesgo alto e intermedio continúa siendo el tratamiento de elección1.

La terapia de instilación de BCG consiste en una fase de "inducción" en la cual las instilaciones son semanales durante un periodo de 6 semanas, y posteriormente una fase de "mantenimiento" donde se aplica una instilación semanal durante 3 semanas en los meses 3-6-12-18-24-30 y 36 durante un periodo de 1 a 3 años.

Según diversos ensayos clínicos, la tasa de efectos adversos leves (cistitis, hematurias no anemizantes, síndrome miccional irritativo) ronda el 60% 8. No obstante la tasa de efectos adversos serios varía entre un 3-5%, y en la mayoría de casos puede tratarse de forma satisfactoria 1.

La tuberculosis miliar inducida por instilaciones de BCG es un efecto adverso especialmente grave, aunque infrecuente (0.4%) 8,9. La diseminación miliar inducida por la BCG puede ocurrir en cualquier punto del tratamiento. Se trata de una entidad que habitualmente se desarrolla en las dos primeras semanas tras la instilación de un ciclo. Generalmente la infección cursa con fiebre alta intermitente, mal estar general y fatiga.

Los métodos diagnósticos habituales, tales como los cultivos de micobacterias, las tinciones acido-alcohol resistente o las pruebas de reacción en cadena de la polimerasa (PCR), suelen ser negativos. La positividad en estas pruebas es únicamente de 48% con lo que la sospecha clínica de esta patología por parte del facultativo tiene un papel crucial en el diagnóstico7.

En nuestro caso tanto las tinciones, como los cultivos o la PCR fueron negativas o inespecíficas, pero la clínica del paciente, así como el antecedente de instilación de BCG sumado a los resultados del TAC, fueron suficientes como para comenzar el tratamiento antituberculoso.

El diagnóstico precoz y el inicio del tratamiento de forma prematura son factores de buen pronóstico. Por lo que, ante un paciente con un síndrome febril sin un foco claro, y con antecedente reciente de instilaciones vesicales de BCG, la tuberculosis miliar debe de ser considerada entre nuestros diagnósticos diferenciales.

Por otro lado, existen casos en los cuales los pacientes presentan una mala tolerancia a la BCG, ya sea por sintomatología local (hematuria, síndromes irritativos, infecciones del tracto urinario) o sintomatología sistémica (infecciones diseminadas). Para este subgrupo de pacientes, los cuales no toleren la BCG o la administración de la misma esté contraindicada por otro motivo, existen numerosas alternativas, entre las que destaca la administración de mitomicina intravesical (MMC) con EMDA (Electromotive Drug Administration) o con hipertermia.

Conclusiones

A día de hoy las instilaciones intravesicales de BCG son el tratamiento de los pacientes diagnosticados de CVNMI de riesgo intermedio-alto después de la RTUv.

Generalmente es un tratamiento bien tolerado, aunque la tasa de aparición de efectos adversos graves es del 1%. Las complicaciones aparecen tras la absorción sistémica del fármaco, por lo que es fundamental conocer y respetar las contraindicaciones de la instilación de la BCG. Entre los efectos adversos más graves, destaca la TBC miliar, que es una entidad con un alto índice de complicaciones, y de difícil diagnóstico, ya que en hasta el 52% de las ocasiones las pruebas diagnósticas afloran falsos negativos. Es por ello que la sospecha clínica por parte del facultativo, así como las pruebas de imagen entre las que destaca el TAC, son vitales a la hora de su diagnóstico.

El tratamiento de esta entidad suele basarse en la combinación de varios antibióticos entre los que destaca la isoniacida, rifampicina, etambutol, levofloxacino.

A día de hoy existen pocas alternativas eficaces en los casos en los que la BCG no sea tolerada o esté contraindicada, entre las que destaca la MMC EMDA.

Anexos

Tabla Resumen TBC miliar inducida por instilaciones vesicales de BCG
Indicación de BCG
Tratamiento intravesical adyuvante en CVNMI de riesgo intermedio-alto
Factores de riesgo
• Traumatismo vesical (biopsia, cateterismo traumático)
• Infección urinaria concomitante
• Inmunosupresión
• Inicio precoz de instilación tras cirugía.
Sospecha diagnóstica
• Sospechar en paciente con antecedente de instilación intravesical de BCG reciente (<2 semanas) con los siguientes
• Mal estado general, sudoración nocturna, pérdida de peso. Disnea, tos seca
• Patrón miliar en Rx o TAC de tórax
• Antecedente de instilación con BCG reciente (días a semanas antes).
Pruebas diagnósticas:
• PCR específica para cepa BCG / Tinciones bacilo ácido alcohol resistentes / Cultivo micobacterias.
• Biopsia pulmonar, hepática o de médula: granulomas no caseificantes, BAAR.
• Rx/TAC tórax: infiltrados micronodulares difusos (patrón miliar).
Tratamiento: síntomas
• Antituberculosos: Isoniazida + Rifampicina + Etambutol (sin Pirazinamida, porque M. bovis es resistente).
• Duración: al menos 6 meses (hasta 12 meses en casos graves o inmunosuprimidos).
• Corticoides: en casos severos con compromiso inflamatorio sistémico.
• Suspensión definitiva de instilaciones BCG.
Pronóstico:
Generalmente favorable con tratamiento precoz. Puede ser grave o fatal si se retrasa el diagnóstico, especialmente en pacientes inmunodeprimidos.
Prevención
• No administrar BCG en presencia de hematuria o infección urinaria.
• Evitar instilación en las primeras 2 semanas post-RTU.

Tabla 1. *Tabla resumen de TBC miliar inducida por instilaciones vesicales de BCG.*

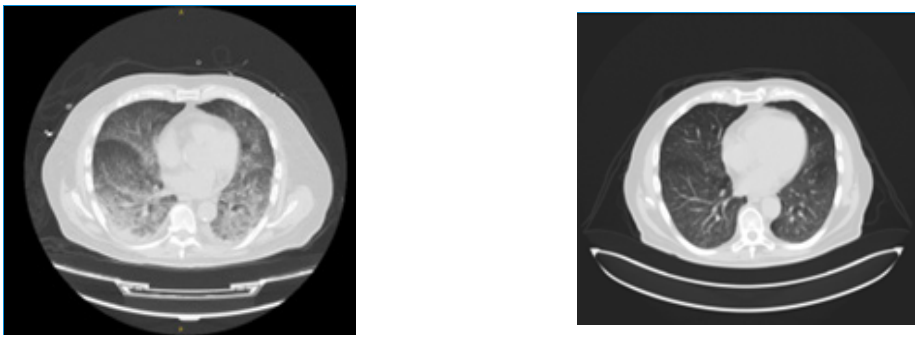

Imagen 1. *1A Imagen de TAC torácico realizada al paciente durante su estancia en UCI, describió un patrón reticulonodular bilateral difuso con extensas áreas de vidrio deslustrado sugestivas de TBC miliar. 1B Imagen de TAC torácico realizado al paciente 2 meses después al inicio de tratamiento antituberculoso, que informó de mejoría radiológica.*

Bibliografía

1. Gontero P, Birtle A, Compérat E, Dominguez JL, Liedberg F, Mariappan P, et al. Non-muscle-invasive Bladder Cancer (TaT1 and CIS) EAU Guidelines on. 2025.

2. Sylvester RJ, Rodríguez O, Hernández V, Turturica D, Bauerová L, Bruins HM, et al. European Association of Urology (EAU) Prognostic Factor Risk Groups for Non–muscle-invasive Bladder Cancer (NMIBC) Incorporating the WHO 2004/2016 and WHO 1973 Classification Systems for Grade: An Update from the EAU NMIBC Guidelines Panel[Formula presented]. European Urology. 2021 Apr 1;79(4):480–8.

3. Han RF, Pan JG. Can intravesical bacillus Calmette-Guérin reduce recurrence in patients with superficial bladder cancer? A meta-analysis of randomized trials. Urology. 2006 Jun;67(6):1216–23.

4. Shelley MD, Wilt TJ, Court J, Coles B, Kynaston H, Mason MD. META-ANALYSIS OF BCG AND MITOMYCIN C FOR BLADDER CANCER Intravesical bacillus Calmette-Guérin is superior to mitomycin C in reducing tumour recurrence in high-risk superficial bladder cancer: a meta-analysis of randomized trials. Blackwell Science [Internet]. 2004; Available from: https://bjui-journals.onlinelibrary.wiley.com/doi/10.1111/j.1464-410X.2003.04655.x

5. Morales A, Eidinger D, Bruce AW. Intracavitary Bacillus Calmette-guerin in the Treatment of Superficial Bladder Tumors. Journal of Urology. 1976 Aug;116(2):180–2.

6. Calleris G, Marra G, Corcione S, Oderda M, Cardellino C, Audagnotto S, et al. Miliary pulmonary infection after BCG intravesical instillation: a rare, misdiagnosed and mistreated complication. Le infezioni in medicina. 2017 Dec 1;25(4):366–70.

7. Asín MAPJ, Fernández-Ruiz M, López-Medrano F, Lumbreras C, Tejido A, Juan RS, et al. Bacillus Calmette-Guérin (BCG) infection following intravesical bcg administration as adjunctive therapy for bladder cancer incidence, risk factors, and outcome in a single-institution series and review of the literature. Medicine (United States). 2014 Oct 1;93(17):236–54.

8. Brausi M, Oddens J, Sylvester R, Bono A, van de Beek C, van Andel G, et al. Side effects of bacillus calmette-guérin (BCG) in the treatment of intermediate- and high-risk Ta, T1 papillary carcinoma of the bladder: Results of the EORTC genito-urinary cancers group randomised phase 3 study comparing one-third dose with full dose and 1 year with 3 years of maintenance BCG. European Urology. 2014 Jan;65(1):69–76.

9. Colmenero JD, Sanjuan-Jimenez R, Ramos B, Morata P. Miliary pulmonary tuberculosis following intravesical BCG therapy: Case report and literature review. Diagnostic Microbiology and Infectious Disease. 2012 Sep;74(1):70–2.

HEMATOLOGÍA

MANEJO DE ANTICOAGULACIÓN EN PACIENTE COMPLEJO

García Loscos, Claudia. Mirete Ferrer, Carlos. Toral Peña, Juan Carlos.

La trombosis asociada al cáncer es una enfermedad frecuente y que se asocia con una elevada morbimortalidad, constituyendo la segunda causa de muerte en pacientes oncológicos. Aunque la forma de presentación clínica más habitual es como enfermedad tromboembólica venosa, que incluye la trombosis venosa profunda (TVP) y la tromboembolia pulmonar (TEP), el espectro de anomalías hemostáticas abarca desde pruebas de coagulación anormales sin manifestaciones clínicas hasta tromboembolias masivas o mortales[1,2]

Su etiología es multifactorial, pudiendo dividir los factores de riesgo en aquellos relacionados con el propio cáncer (el tipo de tumor, la ubicación, el estadio y el tiempo transcurrido desde el diagnóstico) y los dependientes del paciente (edad, inmovilización, mutaciones genéticas que promuevan estados protrombóticos, presencia de catéteres intravasculares, enfermedad pulmonar o renal crónicas, anemia o infecciones) [1,2,5]

En la mayoría de los casos, los eventos tromboembólicos ocurren en el contexto de una neoplasia maligna clínicamente evidente. Sin embargo, es importante destacar que la trombosis puede preceder meses al diagnóstico de malignidad[2], y se estima que hasta un 20% de todos los primeros eventos trombóticos venosos se asocian a procesos oncológicos, inclusive hasta en un 12% de los casos el episodio tromboembólico es la primera manifestación de una neoplasia oculta. Por tanto, podemos afirmar que existe una relación bidireccional entre la enfermedad tromboembólica venosa y el cáncer[5]

En cuanto a la fisiopatología de la enfermedad tromboembólica asociada al cáncer, encontramos diversas cuestiones a tener en cuenta. En primer lugar, como en todo proceso trombótico, implica la participación de los componentes de la tríada de Virchow: estasis del flujo sanguíneo, alteraciones endoteliales e hipercoagulabilidad. En segundo lugar, podemos afirmar que existe una relación bidireccional entre la progresión tumoral, la activación de la coagulación y la inflamación, puesto que, por un lado, las células tumorales expresan y liberan moléculas procoagulantes (siendo los más relevantes el factor tisular, factor procoagulante del cáncer, interleucina-1 [IL-1], factor de necrosis tumoral alfa [TNF-α] y factor de crecimiento endotelial vascular [VEGF]),que inducen la generación de trombina. Por otro lado, el FT favorece la angiogénesis y, por lo tanto, el crecimiento tumoral y su diseminación; además, estas células tumorales también interactúan con plaquetas y células del sistema inmunitario, favoreciendo el estado de hipercoagulabilidad anteriormente mencionado. Por último, los tejidos no cancerosos del paciente pueden expresar actividad procoagulante en respuesta al tumor.[3,5]

En segundo lugar, destacar la importancia de los factores anatómicos, ya que algunos tumores aumentan el riesgo de trombosis al comprimir externamente o invadir directamente los grandes vasos.[2] En último lugar, el tipo de agente quimioterápico utilizado es también relevante en este contexto.

Así mismo, la evolución de la enfermedad tromboembólica venosa en pacientes oncológicos es más agresiva, con un riesgo de recidiva de hasta tres veces superior a pacientes sin cáncer.5 Por este motivo, el tratamiento anticoagulante precoz es clave en el manejo de estos pacientes. No obstante, el manejo de la enfermedad tromboembólica en pacientes oncológicos es de alta complejidad, motivo por el que consideramos de importancia este trabajo.

Caso clínico

Paciente varón de 55 años, con antecedentes de tabaquismo y enolismo moderado (en abstinencia desde septiembre de 2024). Adenocarcinoma de cabeza de páncreas cTx en contacto con VMS cN1 cM0,- diagnosticado en octubre de 2024, actualmente en tratamiento neoadyuvante con folfirinox (inició el 12/11/2024, último ciclo el día 28/01).

Acude a urgencias por cuadro de melenas y episodios sincopales sin pérdida de control de esfínteres, episodio convulsivo ni amnesia posterior, desde el día posterior a la QT (tres días de evolución).

En servicio de urgencias se realiza analítica sanguínea en la que destaca anemia con cifra de hemoglobina de 4 g/dL, por lo que se transfunden 2 CH, elevando la hemoglobina a cifras de 7,2 g/dl. Se realiza así mismo TC craneal sin hallazgos patológicos, y TC abdominal que objetiva ascitis así como trombosis de vena femoral izquierda y tromboembolismo pulmonar subsegmentario, por lo que se solicita TC de arterias pulmonares, objetivando tromboembolismo pulmonar extenso bilateral.

Dada la alta sospecha de hemorragia digestiva alta, se calcula la escala Glasgow-Blatchford, con un resultado de 13 puntos, realizándose endoscopia digestiva alta urgente, que objetiva infiltración duodenal por neoplasia de páncreas con sangrado no tratable por vía endoscópica, así como angiectasias puntiformes en tercera porción duodenal, que reciben tratamiento con argón.

Durante su estancia en planta, el paciente es valorado por servicio de cirugía, que desestima tratamiento quirúrgico. Por tanto, se contacta con el servico de radiología intervencionista a fin de colocar un filtro de vena cava para evitar progresión de TEP, dado que por la actual hemorragia digestiva del paciente, no es posible pautar anticoagulación; Así mismo, se realiza una embolización duodenal con fin hemostático, con clara estabilización de cifras de hemoglobina tras la realización de dichos procedimientos, por lo que se procede al alta con tratamiento consistente en hierro oral, corticoides y analgesia, para seguimiento en consultas externas de Oncología.

Dos días tras el alta, el paciente acude de nuevo al servicio de urgencias con clínica consistente en dolor en extremidad inferior izquierda, posteriormente dolor en extremidad inferior contralateral asociado a dificultad en la marcha, sin otra sintomatología asociada, de aproximadamente dos días de evolución. Ante la alta sospecha de trombosis venosa profunda, se solicita una analítica sanguínea con coagulación, en la que destaca un dímero-D de 16 953, por lo que se completa el estudio con una ecografía doppler de miembros inferiores, que objetiva trombosis venosa profunda extensa bilateral.

Dado el antecedente de hemorragia digestiva alta, se valora riesgo beneficio de inicio con anticoagulación a dosis terapéuticas y ante estabilidad clínica y ausencia de evidencia de sangrado se decide inicio de HBPM, con vigilancia estrecha y monitorización constante.

Al reevaluar al paciente tras primera dosis, éste presenta deposiciones melénicas e importante anemización (Hb6.6), se transfunden 2CH, se suspende HBPM y se solicita endoscopia digestiva alta. No

obstante, durante la realización de la gastroscopia se produce hemorragia de abundante débito a través de vaso visible en rodilla duodenal, por lo que se realiza se tratamiento con adrenalina diluida, sin posibilidad de tratamientos endoscópicos adicionales por escasa maniobrabilidad y visibilidad, junto con inestabilidad hemodinámica. Es valorado en ese momento en conjunto con UCI y Cirugía general, acordándose la realización de angio TAC para identificar punto de sangrado.

El angio-TAC urgente muestra una imagen hiperdensa en el extremo distal del colédoco, no visible en el estudio simple previo, que podría corresponder a un foco de sangrado arterial intraluminal. Se comenta el caso con Radiología Intervencionista, que desestima el intervencionismo tras revisión de las imágenes, comprobando ausencia de sangrado arterial activo susceptible de embolización, observándose además trombosis portal completa, trombosis del filtro de vena cava e hipertensión portal y mesentérica.

Posteriormente, el paciente es valorado en comité multidisciplinar de tumores digestivos, decidiéndose inicio de radioterapia con intención hemostática, con el objetivo de controlar el sangrado y permitir la reintroducción de anticoagulación, así como la eventual reanudación de quimioterapia.

Por último, durante la su estancia en planta refiere dolor lumbar bajo irradiado a miembros inferiores intermitente por lo que se solicita TAC abdominal con el fin de descartar complicación intraabdominal o retroperitoneal, observándose ascitis significativa, por lo que se coloca pigtail en abdomen para drenaje de líquido ascítico.

Dado que el paciente evoluciona favorablemente, sin evidencia de sangrado ni anemización, tras finalizar la radioterapia se decide reiniciar HBPM a dosis terapéutica, sin incidencias ni recurrencia de sangrado. Finalmente, se da el alta hospitalaria con seguimiento por la Unidad de Hospitalización a Domicilio (UHD) y consultas externas de Oncología Médica.

Actualmente, el paciente continúa en la UHD, con buen manejo del drenaje y adecuado control del dolor oncológico, a la espera de reinicio de su tratamiento quimioterápico habitual.

Discusión

El presente caso trata el manejo de la trombosis asociada al cáncer, en un paciente complejo con importante morbimortalidad y patología asociada, poniendo de relieve el abordaje multidisciplinar, puesto que requirió intervención por parte de los servicios de oncología, medicina interna, radiología intervencionista y finalmente UHD.

En este apartado, consideramos de especial importancia abordar el aspecto del tratamiento de la enfermedad tromboembólica venosa en el paciente oncológico.

En primer lugar, debe tenerse en cuenta el elevado riesgo trombótico en estos pacientes, lo que hace razonable considerar la tromboprofilaxis, excepto en presencia de contraindicaciones tales como coagulopatías, trombocitopenia, sangrado activo o hemorragia cerebral reciente)5. Sin embargo, su indicación debe realizarse de forma individual, valorando riesgos y beneficios, no debiéndose ofrecer de forma rutinaria, ya que no ha demostrado un beneficio en la supervivencia global. Por este motivo, los únicos pacientes en los que se recomienda tromboprofilaxis con heparina como tratamiento estándar son los pacientes quirúrgicos con alto riesgo de enfermedad tromboembólica venosa (ETV) y bajo riesgo de sangrado. 4

En cuanto a los fármacos de elección, actualmente se considera a las heparinas de bajo peso molecular (HBPM) y anticoagulantes orales de acción directa (ACOD) (apixabán, rivaroxabán) como fármacos de elección en pacientes de intermedio o alto riesgo de ETV. Sin embargo, los ACOD no se recomiendan en pacientes con tumores gastrointestinales o genitourinarios debido al aumento del riesgo de sangrado[5]. La duración habitual del tratamiento profiláctico es de al menos 12 semanas desde el inicio de la terapia sistémica, pudiendo prolongarse hasta los 6 meses.[1,3]

Entre los principales objetivos del tratamiento de esta patología, se encuentra limitar la extensión del trombo, disminuir el riesgo de recurrencias, disminuir la morbimortalidad y mejorar los síntomas y la calidad de vida.

Para facilitar el abordaje de este punto, consideramos apropiado dividir el tratamiento en fase aguda (hasta 10 días después del diagnóstico), fase a largo plazo (primeros 3 a 6 meses) y fase prolongada (más allá de los 6 meses).

Por un lado, en cuanto al tratamiento en fase aguda o inicial, así como en la fase a largo plazo, se recomienda HBPM o ACOD anti-Xa (edoxabán, rivaroxabán o apixabán) como primera elección, siendo preciso individualizar la elección entre éstos en base a la vía de administración disponible, el tipo y localización del tumor, el riesgo hemorrágico y las posibles interacciones farmacológicas. Siguiendo esta pauta, el uso de AVK se reserva para casos muy seleccionados que no pueden ser tratados con los fármacos anteriormente mencionados, pudiéndose considerar el uso de fondaparinux en los pacientes con hipersensibilidad a HBPM que no puedan ser tratados con AVK ni ACOD.

Por otro lado, en cuanto al tratamiento en fase prolongada, la decisión de continuar debe sopesarse con el riesgo de hemorragia, el costo del tratamiento, la terapia oncológica, la calidad y esperanza de vida y las preferencias del paciente. Sin embargo, sí parece bastante claro que en los pacientes con cáncer activo y/o que reciben tratamiento antineoplásico sistémico, se debe mantener tratamiento extendido a partir de 6 meses con las dosis establecidas de HBPM o ACOD.

Por último, dada la gran importancia de esta técnica en el presente caso clínico, se incluyen las indicaciones para la colación de un filtro de vena cava6. Los ensayos clínicos han demostrado que el filtro disminuye el riesgo de TEP recurrente, pero incrementa el riesgo de TVP y no modifica la mortalidad general, por lo que solo se recomienda su colocación en pacientes con contraindicación absoluta para la anticoagulación y siempre que sea posible, se deberá colocar un filtro recuperable,y este deberá ser retirado tan pronto como se pueda iniciar la anticoagulación.

Conclusiones

El caso presentado pone sobre la mesa la necesidad de un enfoque multidisciplinar en el tratamiento de la trombosis asociada al cáncer, junto con un manejo individualizado, flexible y dinámico de la anticoagulación. La toma de decisiones debe basarse en una cuidadosa valoración del balance riesgo-beneficio, sin dejar de considerar las características clínicas del paciente y sus preferencias.

Por todo ello, destacamos la importancia de los servicios de medicina interna en el manejo de estos pacientes, puesto que el enfoque holístico de dichos profesionales, junto a su participación en un equipo multidisciplinar, constituye un enfoque óptimo de esta patología.

Bibliografía

1. Villalobos A, Valle R, Pagán-Escribano J, Ortiz M, Demelo-Rodríguez P, Font C. Recomendaciones 2024 de la Sociedad Española de Medicina Interna (SEMI) para el manejo de la trombosis venosa asociada al cáncer. Rev Clin Esp [Internet]. 2025;225(1):35–44. Disponible en: https://linkinghub.elsevier.com/retrieve/pii/S0014256524001747

2. UpToDate. Risk and prevention of venous thromboembolism in adults with cancer [Internet]. [citado 15 abr 2025]. Disponible en: https://www.uptodate.com/contents/risk-and-prevention-of-venous-thromboembolism-in-adults-with-cancer?search=venous%20thromboembolism%20in%20oncology%20patients&source=search_result&selectedTitle=7%7E150&usage_type=default&display_rank=6

3. Morán LO, Mateo FJP, Balanyà RP, Revuelta JR, Martínez SR, Fombella JPB, etal. SEOM clinical guidelines on venous thromboembolism (VTE) and cancer (2023). Clin Transl Oncol [Internet]. 2024;26(11):2877–901. Disponible en: http://dx.doi.org/10.1007/s12094-024-03605-2

4. Falanga A, Ay C, Di Nisio M, Gerotziafas G, Jara-Palomares L, Langer F, etal. Venous thromboembolism in cancer patients: ESMO Clinical Practice Guideline. Ann Oncol [Internet]. 2023;34(5):452–67. Disponible en: http://dx.doi.org/10.1016/j.annonc.2022.12.014

5. García Vallejo O, Aicart Bort MD, Babiano Fernández MÁ, Caballer Rodilla J, Cabrera Ferriols MÁ, Carrasco Carrasco E, etal. Recommendations for thromboembolic disease in oncological processes. A view from primary care. Semergen [Internet]. 2023;49(7):102030. Disponible en: http://dx.doi.org/10.1016/j.semerg.2023.102030

6. Lobo JL, Alonso S, Arenas J, Domènech P, Escribano P, Fernández-Capitán C, et al. Consenso multidisciplinar para el manejo de la tromboembolia de pulmón. Arch Bronconeumol [Internet]. 2022;58(3):246–54. Disponible en: http://dx.doi.org/10.1016/j.arbres.2021.01.031

MICOSIS FUNGOIDE Y SÍNDROME DE SÉZARY

García Vilar, Joan. Ruiz Sánchez, Juan. García Sirvent, Lucía. Ten García, Alejandra.

Los linfomas primarios cutáneos engloban un amplio grupo de patologías poco frecuentes en la población general predominando los derivados de linfocitos T (70% - 85%) respecto a los linfocitos B (15% - 30%). Muchos de ellos muestran manifestaciones iniciales solo cutáneas pudiendo progresar a afectación sistémica. Por lo que es importante su conocimiento ya que involucran diferentes especialidades como dermatología, medicina familiar y comunitaria, medicina interna, hematología u oncología[1].

Caso clínico

Acudió a consulta un varón de 59 años con cuadro de dos semanas de evolución de lesiones eritrodérmicas generalizadas muy pruriginosas y con descamación palmoplantar. Además, refirió pérdida de peso significativa y marcada astenia.

Respecto a los antecedentes dermatológicos, los síntomas iniciaron hace dos años con prurito generalizado y con placas mínimamente perceptibles en tronco y muslos. Se realizó una biopsia que concluyó dermatitis inespecífica y fue tratado con corticoterapia tópica y antihistamínicos. Debido a la no mejoría y empeoramiento clínico a los dos meses siguientes se realizaron 2 biopsias más que concluyeron el diagnóstico de micosis fungoide. Se realizó un TAC toracoabdominal que no evidenció adenopatías patológicas ni otra afectación sistémica. Se inició tratamiento con bexaroteno, interferón pegilado y lenalidomida que fueron suspendidos por mala tolerancia y escasa eficacia por lo que se decidió tratamiento con corticoterapia oral, tópica y antihistamínicos con seguimiento estrecho. En la exploración física se objetivaba una eritrodermia marcada que ocupa más del 80% de la superficie corporal con placas hiperpigmentadas coalescentes infiltradas (Figuras 1 y 2) en tronco, extremidades superiores e inferiores y cara. Presentaba onicodistrofia con onicolisis en todas las uñas y descamación fina palmoplantar. A la palpación se objetivaban adenopatías inguinales y axilares sin hepatomegalia ni esplenomegalia.

Frente al empeoramiento del cuadro clínico se realizó una biopsia cutánea de la zona de la espalda dorso lumbar, una analítica sanguínea y TAC toracoabdominal. La biopsia cutánea mostró un intenso infiltrado linfocitario con marcado epidermotropismo con las técnicas de hematoxilina-eosina, y CD3, CD5 y CD4 positivo y CD8, CD30 y CD7 negativo en las técnicas inmunohistoquímicas, siendo compatible con micosis fungoide (Figuras 3 y 4). La analítica sanguínea mostró una linfocitosis marcada de 29105 linfocitos/uL siendo predominatemente CD4 positivos en la citometría de flujo y presentando restricción clonal TCR-CB1. En el TAC toracoabdominal se objetivaron adenopatías axilares e inguinales de hasta 3 cm; la biopsia de las cuales mostró infiltración tumoral. Por todo esto se diagnosticó al paciente de Síndrome de Sézary y se inició tratamiento con fotoféresis extracorpórea.

Discusión

La micosis fungoide (MF) es un tipo de linfoma cutáneo de células T epidermotropo y representa la forma más frecuente de linfomas primarios cutáneos llegando hasta el 50%. La edad de inicio típica es entre los 55-60 años, afectando más a hombres que a mujeres (2-1)[1].

Presenta un amplio espectro clínico que abarca desde lesiones cutáneas sutiles hasta manifestaciones sistémicas en estadios avanzados. Por lo que se puede clasificar en dos grandes grupos: Micosis Fungoide clásica (tipo Alibert-Bazin) y Variantes clinicopatológicas de MF[2].

La MF clásica cursa con una evolución en tres fases, que pueden superponerse:

- Fase premicósica o eritematosa: caracterizada por placas eritematosas o eritematoescamosas de bordes variables, habitualmente localizadas en el tronco y la raíz de los miembros. Estas lesiones pueden simular enfermedades como eccema, psoriasis o dermatitis, presentando a menudo prurito intenso. Su evolución es indolente y puede extenderse durante años o décadas[2–3].

- Fase de placas infiltradas: se caracteriza por el engrosamiento progresivo de las lesiones con aparición de placas; ya sea sobre piel sana o previamente afectada, que adoptan formas anulares o circinadas, con bordes elevados y centro deprimido. Están bien delimitadas, de superficie lisa o escamosa, pudiendo presentar erosiones o costras[2–3].

- Fase tumoral: marcada por la aparición; sobre piel sana o previamente afectada, de tumores cutáneos con tendencia a la ulceración o necrosis. Aunque la afectación de mucosas es poco frecuente, se han descrito casos en mucosa oral, ocular, digestiva y genital[2–3].

Respecto a las variantes clinicopatológicas de la micosis fungoide destacan las siguientes:

- Micosis fungoide foliculotropa (MFF): caracterizada por un marcado tropismo hacia el epitelio del folículo pilosebáceo. Clínicamente, se manifiesta con pápulas foliculares agrupadas, comedones, quistes, alopecia y lesiones seudotumorales, predominantemente localizadas en cara, cuello y tronco. Puede asociarse a mucinosis folicular[1].

- Micosis fungoide siringotropa: se caracteriza por la afectación predominante o exclusiva de las glándulas sudoríparas ecrinas. Las lesiones típicas son placas infiltradas, hiperpigmentadas, anhidróticas y frecuentemente alopécicas, que pueden presentarse de forma aislada o en asociación con MFF, conformando así la denominada MF anexotropa[1].

- Reticulosis pagetoide: constituye una variante localizada de MF con comportamiento clínico indolente. Se presenta como una o varias placas hiperqueratósicas, localizadas habitualmente en áreas distales de las extremidades. Destaca la histología por un epidermotropismo intenso de células neoplásicas, que suelen expresar fenotipo CD4+ o CD8+ y, con frecuencia, CD30+.

Por lo que es fundamental diferenciarla de linfomas cutáneos de células T agresivos[1].

- Piel laxa granulomatosa: es una variante extremadamente rara de MF. Se caracteriza clínicamente por el desarrollo progresivo de piel redundante en grandes pliegues como axilas e ingles[1].

En estadios avanzados, la micosis fungoide puede llevar a cabo la transformación a un linfoma de alto grado y presentar manifestaciones extracutáneas, siendo las linfadenopatías uno de los hallazgos más frecuentes, seguidas por la afectación de órganos internos como el hígado, bazo, pulmones, tracto gastrointestinal y médula ósea[1].

Una proporción reducida de pacientes con MF puede evolucionar hacia un síndrome de Sézary, aunque la frecuencia exacta de esta progresión no ha sido claramente establecida en la literatura. Esta entidad se observa casi exclusivamente en adultos de edad avanzada, con una ligera predominancia en el sexo masculino. El síndrome de Sézary (SS) se define clásicamente por la tríada clínica de eritrodermia generalizada (eritema que afecta a >80% de la superficie corporal), linfadenopatías periféricas y la presencia en sangre periférica de más de 1.000 células/mm^3; o >10 % de linfocitos, con morfología atípica con núcleos cerebriformes (células de Sézary). También pueden presentar otros signos como ectropión, queratodermia palmoplantar, distrofia ungueal y alopecia[1].

En referencia al diagnóstico de la MF, éste se centra en el estudio histopatológico el cual varía según su fase evolutiva. En fases iniciales predomina la presencia de escasos linfocitos dispersos en las capas basales de la epidermis, acompañados de paraqueratosis focal, fibrosis de la dermis papilar y linfocitos dispuestos en banda (en fila) a lo largo de la unión dermoepidérmica. Los linfocitos intraepidérmicos son generalmente más pleomórficos y de mayor tamaño que los de la dermis superficial, y en ocasiones presentan un halo citoplasmático claro. Sin embargo, en esta fase el diagnóstico suele ser complicado debido a la sutileza de los hallazgos, su solapamiento con otras enfermedades inflamatorias y la ausencia de rasgos típicos como los linfocitos atípicos y el epidermotropismo por lo que se suele requerir de varias biopsias para llegar al diagnóstico. En la fase de placas, el infiltrado es más denso, liquenoide y compuesto por linfocitos pequeños o medianos con núcleos cerebriformes. Es común el epidermotropismo con linfocitos atípicos ya sea de manera aislada o formando colecciones intraepidérmicas que reciben el nombre de microabscesos de Darier-Pautrier. También destaca la hiperplasia epidérmica y fibrosis de dermis papilar. En la fase tumoral, el infiltrado es nodular y difuso, formado por linfocitos grandes y pleomórficos con núcleos hipercromáticos y nucléolos prominentes, que pueden infiltrar la hipodermis, mostrando alto índice mitótico y pérdida del epidermotropismo[4].

Respecto a la inmunohistoquímica las células de la MF presentan un fenotipo de células T maduras con positividad para CD2, CD3, CD4, CD5 y CD7 y siendo negativo para CD8; aunque puede presentar pérdida de diferentes marcadores. La pérdida más común es la de CD7; seguida de CD5 y CD2, orientando más hacia una micosis fungoide en lugar de un eccema o psoriasis. Además, el estudio de monoclonalidad mediante técnicas de PCR detecta un reordenamiento monoclonal del gen γ del receptor de la célula T en la mayoría de los casos[1–4].

En el SS los hallazgos anatomopatológicos cutáneos suelen ser parecidos a los de la MF aunque suelen presentar un epidermotropismo de menor intensidad. Los linfocitos en sangre habitualmente presentan un patrón CD4 positivo y CD7 y CD26 negativo, con una relación entre linfocitos CD4 y CD8 >10. También muestran un reordenamiento monoclonal del gen γ del receptor de la célula T[1–4].

En estadíos iniciales en la MF se utilizan tratamientos tópicos como corticoterapia, bexaroteno en gel, resiquimod, inhibidores de la calcineurina, fototerapia y terapia fotodinámica. En estadíos en placas infiltradas diseminadas o refractarios al tratamiento anterior se utiliza bexaroteno oral o interferón alfa en monoterapia. También combinados entre ellos o con tratamiento PUVA y en ocasiones irradiación cutánea total con electrones. En casos de enfermedad avanzada se puede usar la poliquimioterapia, brentuximab vedotin o mogamulizumab. Respecto al SS, la fotoféresis extracorpórea es el tratamiento de primera línea tras el diagnóstico. Se puede combinar con interferón alfa, bexaroteno, irradiación cor-

poral total o PUVA-terapia. En pacientes refractarios el tratamiento es similar al de la micosis fungoide avanzada. Además, el trasplante alogénico de precursores hematopoyéticos puede ser una opción tanto en MF como SS avanzado[1].

El pronóstico de la MF depende del estadío en que se encuentre. En estadíos iniciales es generalmente bueno manteniéndose estable durante años. Alrededor de un 20% de los pacientes progresan a fases avanzadas[1]. En fase tumoral o eritrodermia la supervivencia a los 5 años ronda el 40% y si hay ganglios afectos el 30%[5]. Así mismo, el SS presenta un curso agresivo con una supervivencia a los 5 años que no supera el 30 - 40%[1].

Conclusiones

- Se presenta un caso de paciente diagnosticado de micosis fungoide que progresa a síndrome de Sézary.

- La micosis fungoide es el linfoma cutáneo primario más frecuente por lo que es importante saber reconocer su clínica y conocer su patogenia y tratamiento.

Anexos

Figura 1 y 2: *eritrodermia generalizada con afectación de tronco y extremidades inferiores y lesiones en forma de placas coalescentes infiltradas hiperpigmentadas.*

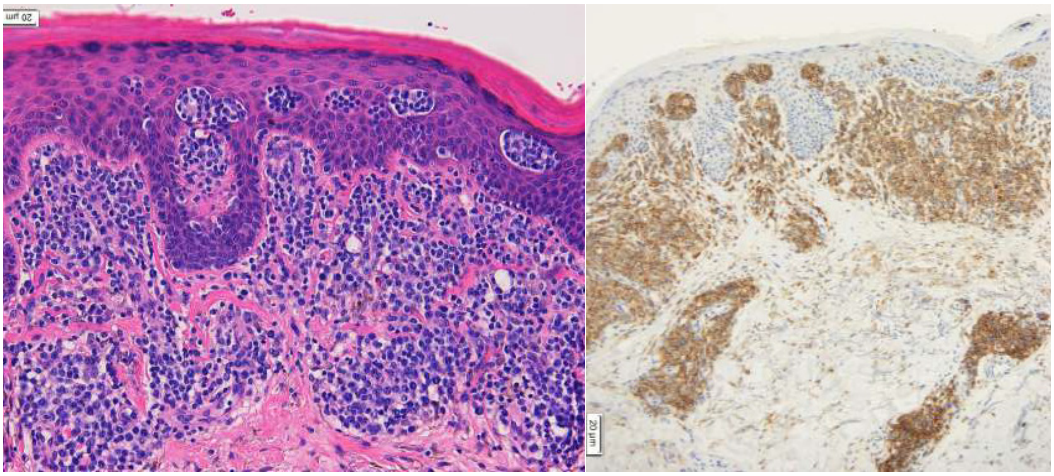

Figura 3 y 4: *mediante la técnica de hematoxilina eosina se observa un gran infiltrado linfocitario de células de núcleo cerebriforme que ocupan la dermis con epidermotropismo disponiéndose en fila por la unión dermoepidérmica y formando abscesos de Pautrier. En las técnicas de inmunohistoquímica dichas células son positivas para CD4.*

Bibliografía:

1. Pujol R, Gallardo F. Linfomas cutáneos. Parte I: micosis fungoide, síndrome de Sézary y proliferaciones linfoides cutáneas CD30 positivas. Actas Dermo-Sifiliográficas [Internet] 2020 [Consultado el 21 de abril de 2025]; 112 (1): [14-23]. Disponible en: https://www.actasdermo.org/es-linfomas-cutaneos-parte-i-micosis-articulo-S0001731020303070

2. Gómez S, Pérez N. Micosis fungoide y síndrome de Sézary. Actas Dermo-Sifiliográficas [Internet] 2001 [Consultado el 21 de abril de 2025]; 92 (5): [193-206]. Disponible en: https://www.actasdermo.org/es-micosis-fungoide-sindrome-sezary-articulo-13014774

3. Dávalos-Tanaka M. Palacios-López C. Micosis fungoide. Revisión de la literatura. Acta Pediatr Mex [Internet] 2022 [Consultado el 23 de abril de 2025]; 43 (5): [314-18]. Disponible en:chrome-extension://efaidnbmnnnibpcajpcglclefindmkaj/https://www.medigraphic.com/pdfs/actpedmex/apm-2022/apm225f.pdf

4. Muñoz-González H, Molina-Ruiz A, Requena L. Variantes clínico-patológicas de micosis fungoide. Actas Dermo-Sifiliográficas [Internet] 2017 [Consultado el 21 de abril de 2025]; 108 (3): [192-208]. Disponible en: https://www.actasdermo.org/es-variantes-clinico-patologicas-micosis-fungoide-articulo-S0001731016303428

5. Rodríguez Y. Factores pronósticos de micosis fungoide: análisis de supervivencia y progresión. Biblioteca Complutense [Internet] 2016 [Consultado el 23 de abril de 2025];4(43.2): [6-616]. Disponible en: https://docta.ucm.es/entities/publication/ab7d5b96-2ada-4743-9e7d-b009700d14af

ESCONDIDO A LA VISTA, UN HUÉSPED LETAL

Guillén Jiménez, Ana Victoria. Campo-Betancourth, Carlos Felipe. García Soriano, Isabel. Bernabéu Gutiérrez, Javier. Romero Nieto, Mónica.

El linfoma T hepatoesplénico (LTHE) es una neoplasia linfoproliferativa infrecuente y agresiva, que representa aproximadamente el 5% de los linfomas de células T maduras. Se caracteriza por una infiltración sinusoidal de células T neoplásicas que pueden afectar distintos órganos, como el hígado, el bazo o la médula ósea[1,2].

El LTHE se manifiesta predominantemente en adultos jóvenes, con una mediana de edad entre 20 y 40 años. Los pacientes suelen presentar hepatoesplenomegalia significativa, citopenias y síntomas constitucionales. Es notable la ausencia de adenopatías periféricas en la mayoría de los casos, lo que puede dificultar el diagnóstico[1,3].

El **diagnóstico de los LTHE es complejo y requiere** una combinación de hallazgos clínicos, morfológicos e inmunofenotípicos que suele precisar la biopsia del órgano afecto para demostrar la infiltración sinusoidal de linfocitos T atípicos[1,3]. El inmunofenotipo típico incluye expresión de CD3 y CD56, con negatividad para CD4 y CD8[4].

El **pronóstico** de los LTHE es generalmente **desfavorable**, con una mediana de supervivencia que oscila entre 12 y 14 meses. La enfermedad muestra una alta resistencia a los regímenes de quimioterapia convencionales, y las recaídas son frecuentes. Factores como la edad avanzada y la presencia de citopenias severas se asocian a un peor pronóstico.

El **tratamiento** estándar para el LTHE no está bien definido. Los regímenes de quimioterapia combinada, como CHOP (ciclofosfamida, doxorrubicina, vincristina y prednisona) o esquemas más intensivos han mostrado respuestas limitadas. El trasplante alogénico de células madre hematopoyéticas se considera una opción en pacientes jóvenes, habiéndose observado en algunos casos una mejora en la supervivencia a largo plazo Las terapias dirigidas, como inhibidores de ALK, PI3K y JAK/STAT, están en desarrollo y suponen un tratamiento prometedor[5,6].

Caso clínico

Varón de 39 años sin antecedentes de interés que acude remitido desde el médico de su empresa tras hallazgo incidental de anemia en un control analítico rutinario.

El paciente refería a su ingreso astenia de dos meses de evolución sin motivo aparente. Así mismo molestias faríngeas y dolor en región maxilar derecha de cuatro días de evolución. El paciente negaba disnea o dolor torácico, tampoco artromialgias, cambio en el hábito deposicional o sensación nauseosa.

Negaba pérdida de peso o sudoración nocturna. No contacto con animales salvajes, no viajes recientes al extranjero (último en agosto 2024 a Guatemala), ni tampoco relaciones sexuales de riesgo.

En la exploración física destacaba la presencia de fiebre, palidez mucocutánea, flemón dentario en arcada dentaria derecha, adenopatías laterocervicales derechas y esplenomegalia de tres centímetros de través.

Con respecto a las pruebas complementarias cabía destacar la presencia de anemia normocítica normocrómica regenerativa, con ferropenia y sin datos de hemólisis. Así mismo hiperbilirrubinemia a expensas de bilirrubina indirecta e hiperferritinemia, y neutropenia y plaquetopenia que fue desarrollando durante el ingreso.

Todos los estudios microbiológicos solicitados fueron negativos, incluyendo serología de virus hepatotropos, virus de la inmunodeficiencia humana (VIH), Leishmania, Parvovirus, así como PCR en sangre y orina de citomegalovirus (CMV), Leptospira y toxoplasma. Se realizó así mismo PCR de Leishmania en médula ósea, siendo ésta también negativa, y quantiferon que resultó indeterminado, si bien es cierto que en ese momento presentaba leucopenia. Así mismo se solicitó estudio genético de enfermedades por depósito, como la Enfermedad de Gaucher, siendo éstas también negativas.

Se completó el estudio con una ecografía abdominal que mostró esplenomegalia e hiperecogenicidad hepática sugestiva de esteatosis/hepatopatía. Se realizó gastroscopia y colonoscopia sin objetivar hallazgos, así como tomografía computerizada (TC) de tórax, abdomen y pelvis que mostró únicamente la esplenomegalia ya referida, tal y como se observa en la **figura 1**. Se completó el estudio con un PET-TC que mostraba captación únicamente esplénica, sin adenopatías ni otros hallazgos. Ante la ausencia de diagnóstico y la refractariedad de la pancitopenia se realizó biopsia de médula ósea, sin objetivar aumento de progenitores ni alteraciones en la maduración granulocítica, panel linfoide sin poblaciones clónales y FISH sin alteraciones.

Durante el ingreso recibió tratamiento inicialmente con piperazilina/tazobactam por flemón dentario. Posteriormente precisó transfusión de varios concentrados de hematíes por anemia, así como ferroterapia, eritropoyetina y factor estimulante de colonias granulocíticas por neutropenia. Tras dicho tratamiento el paciente presentó cifras de hemoglobina estables, mejoría de la plaquetopenia y resolución de la neutropenia, por lo que se decidió alta hospitalaria con control ambulatorio posterior.

Ante la ausencia de diagnóstico pese a las pruebas realizadas se llevó a cabo una sesión clínica entre el Servicio de Medicina Interna y de Hematología, decidiéndose esplenectomía diagnóstica. Sin embargo, el paciente acude al Servicio de Urgencias previa programación de cirugía por dolor en hipocondrio izquierdo e hipotensión, siendo diagnosticado de infarto esplénico, por lo que se lleva a cabo esplenectomía urgente, extrayendo un bazo de 29x33 cm con un peso de 3168 kg, tal y como se muestra en las **figuras 2 y 3**. Tras el análisis del bazo por el servicio de Anatomía Patológica de nuestro hospital el diagnóstico seguía sin ser conocido, por lo que se envió la pieza quirúrgica a la Fundación Jiménez Díaz, donde finalmente se obtuvo el diagnóstico anatomopatológico de **linfoma T hepatoesplénico.**

Discusión

Como hemos podido comprobar con este caso, en el que se ha precisado estudio en profundidad durante tres meses, el diagnóstico del linfoma T hepatoesplénico puede suponer un gran reto. Por ello, es de vital importancia reconocer los síntomas que se asocian a dicha enfermedad y las características que lo dife-

rencian de otros linfomas. El síntoma más frecuente en pacientes con linfoma T hepatoesplénico es la **esplenomegalia**, que frecuentemente se acompaña de síntomas constitucionales tales como la fiebre, la pérdida de peso y la sudoración nocturna[7]. El trabajo llevado a cabo por Belhadj et al supone una de las series de casos más amplias de pacientes con TCL, y describe la esplenomegalia como signo constante en todos los pacientes[8]. Otro de los signos más frecuentes que se encontraba en estos pacientes eran las **citopenias**, secundarias a la infiltración medular y el secuestro esplénico.

En el **diagnóstico diferencial** del linfoma T hepatoesplénico se han de tener en cuenta otras entidades como hemopatías agresivas (leucemias T agudas y las leucemias mieloide crónicas con infiltración esplénica), síndromes reactivos (síndrome hemofagocítico) y enfermedades infecciosas (especialmente la leishmaniasis visceral, la tuberculosis miliares, el virus de Esptein-Brr o el citomegalovirus)[9,10]. Cabe destacar que la característica principal que diferencia esta entidad de otros linfomas es la ausencia de adenopatías, como se ha descrito en otras series de casos publicadas[11].

El **diagnóstico final** del TCL se realiza mediante el estudio anatomopatológico y molecular del órgano afecto, en el caso de nuestro paciente el diagnóstico se llevó a cabo gracias a la esplenectomía. Resulta de gran relevancia la experiencia del patólogo para llegar al diagnóstico de TCL, como queda patente en la literatura. En el estudio llevado a cabo por Lauren et al. el objetivo era valorar si existían diferencias entre el diagnóstico de linfoma del patólogo del hospital que enviaba la muestra, con respecto a un patólogo calificado como experto, que además tuviera acceso a técnicas inmunohistoquímicas, citogenéticas y moleculares avanzadas. Las diferencias observadas se categorizaron en mayores sí tenían potencial para modificar la conducta terapéutica, o menores si no tenían impacto en el manejo del paciente. En dicho estudio se analizaron 42145 muestras de pacientes con sospecha de linfoma y se encontró una discordancia diagnóstica del 19.7%, siendo más frecuentes las discrepancias mayores. Se observó así mismo que entidades como los linfomas T eran especialmente propensas a un diagnóstico incorrecto por parte de patólogos no especializados[12].

Debido a la baja incidencia de la enfermedad no existe un consenso definitivo con respecto al **tratamiento estándar**. Los esquemas tipo CHOP (ciclofosfamida, doxorrubicina, vincristina y prednisona) han demostrado una eficacia muy limitada con recaídas frecuentes8. Estudios recientes han evaluado el trasplante alogénico de células hematopoyéticas como estrategia terapéutica potencialmente beneficiosa, especialmente cuando se ha alcanzado remisión completa antes del trasplante, mostrando resultados prometedores13.

Conclusiones

El linfoma T hepatoesplénico representa un reto diagnóstico de gran envergadura debido a su baja incidencia, presentación clínica inespecífica y curso clínico agresivo. La ausencia de adenopatías y la presencia predominante de síntomas sistémicos, así como esplenomegalia y citopenias pueden orientar al diagnóstico. Es de vital importancia reconocer los patrones clínicos, así como realizar estudios morfológicos y moleculares dirigidos que permitan descartar otras hemopatías u otro tipo de enfermedades como procesos infecciosas. Por último es de gran interés conocer la ventaja de remitir la muestra a centros con patólogos especializados, dado que sólo así podremos identificar esta enfermedad en fases tempranas y mejorar el pronóstico de estos pacientes. El tratamiento se basa en esquemas de quimioterapia similares al resto de linfomas, pero con menor efectividad y mayores recaídas, por lo que suelen asociarse con trasplante alogénico de precursores hematopoyéticos.

Anexo

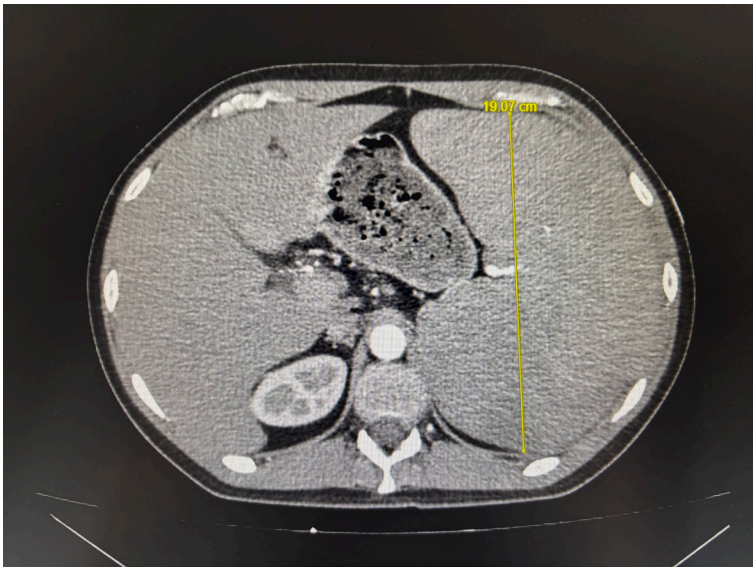

Figura 1. *TC de abdomen que muestra esplenomegalia de 19.07 cm de diámetro.*

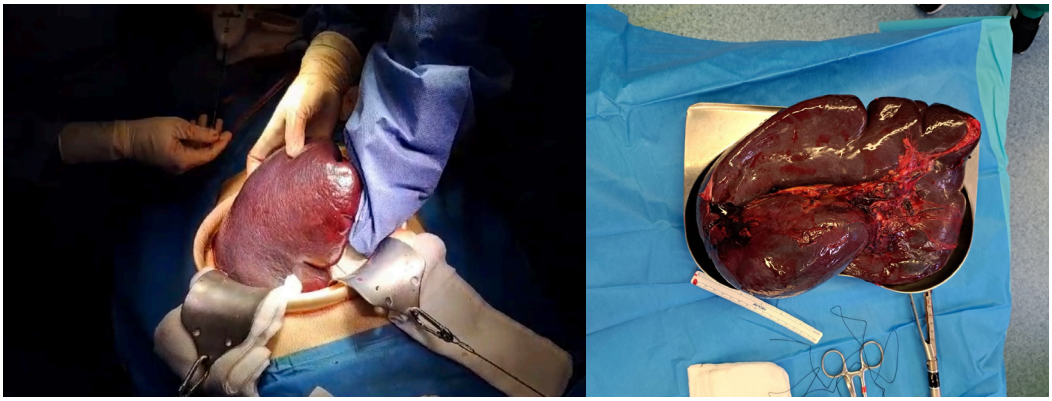

Figura 2 y 3. *Vista del bazo durante su extracción en la intervención quirúrgica y tras la misma.*

Bibliografía

1.Leval L, Gaulard P, Dogan A. Blood. A Practical Approach to the Modern Diagnosis and Classification of T- And NK-cell Lymphomas. 2024;144(18):1855-1872. doi:10.1182/blood.2023021786. PMID: 38728419; PMCID: PMC11830980.

2. Grupo Español de Linfomas y Trasplante Autólogo de Médula Ósea (GELTAMO). Linfomas T/NK. Guía 2024.

3. Horwitz SM, Ansell S, Ai WZ, et al. T-Cell Lymphomas, Version 2.2022, NCCN Clinical Practice Guidelines in Oncology. Journal of the National Comprehensive Cancer Network: JNCCN. 2022;20(3):285-308. doi:10.6004/jnccn.2022.0015.

4. Iqbal J, Inghirami G, Chan WC. New Insights Into the Biology of T-Cell Lymphomas. Blood. 2024;144(18):1873-1886. doi:10.1182/blood.2023021787.PMID: 39213420; PMCID: PMC11551850.

5. Zain JM. Aggressive T-Cell Lymphomas: 2019 Updates on Diagnosis, Risk Stratification, and Management. American Journal of Hematology. 2019;94(8):929-946. doi:10.1002/ajh.25513.

6. Ong SY, Zain JM. Aggressive T-Cell Lymphomas: 2024: Updates on Diagnosis, Risk Stratification, and Management. American Journal of Hematology. 2024;99(3):439-456. doi:10.1002/ajh.27165.

7. Ferreri, A. J. M., & Campo, E. (2020). Rare lymphomas: an update on diagnosis and management. Hematological Oncology, 38(1), 1-4. DOI: 10.1002/hon.2730

8. Belhadj, K., Reyes, F., Farcet, J. P., Tilly, H., Bastard, C., Angonin, R. & Gaulard, P. (2003). Hepatosplenic γδ T-cell lymphoma is a rare clinicopathologic entity with poor outcome: report on a series of 21 patients. Blood, 102(13), 4261-4269. DOI: 10.1182/blood-2003-02-0496.

9. Shi Y, Wang E. Hepatosplenic T-Cell Lymphoma: A Clinicopathologic Review With an Emphasis on Diagnostic Differentiation From Other T-Cell/Natural Killer-Cell Neoplasms. Arch Pathol Lab Med. 2015 Sep;139(9):1173-80. doi: 10.5858/arpa.2014-0079-RS. PMID: 26317456.

10. Pro B, Allen P, Behdad A. Hepatosplenic T-cell lymphoma: a rare but challenging entity. Blood. 2020 Oct 29;136(18):2018-2026. doi: 10.1182/blood.2019004118. PMID: 32756940; PMCID: PMC7596851.

11. Zarate AC, Perez MA, Medina A, Tirado IS, Ariza Y. Linfoma hepatoesplénico de células T en un paciente adolescente. Rev Méd Risaralda. 2020;26(2):154-156. https://doi.org/10.22517/25395203.22131

12. Laurent, C., Baron, M., Amara, N., Haioun, C., Dandoit, M., Maynadié, M., ... & Gaulard, P. (2016). Impact of expert pathologic review of lymphoma diagnosis: study of patients from the French Lymphopath Network. Journal of Clinical Oncology, 35(18), 2008-2017. DOI: 10.1200/JCO.2016.70.2084.

13. Hayes-Lattin B, Olin RL, Laport GG, Muffly L, Wood WA, Flowers ME, et al. Outcomes of allogeneic and autologous hematopoietic cell transplantation for hepatosplenic T-cell lymphoma: a CIBMTR analysis. Transplant Cell Ther. 2024 Mar 19:S2666-6367(24)00226-4. doi:10.1016/j.jtct.2024.03.015. PMID: 38431075.

SÍNDROME HEMOFAGOCÍTICO SECUNDARIO A INMUNOTERAPIA

Olmos Herrera, María Isabel. Ramírez Perea, Nuria. García Soriano, Isabel. Caballero Argente, Raquel. Tévar de Veras, David. Bravo Jover, Rosa María.

La inmunoterapia y en particular los inhibidores de *check points* han supuesto un avance significativo en el tratamiento de diferentes neoplasias, entre ellos el melanoma metastásico. Fármacos como el ipilumab (anti-CTLA-4) y el nivolumab (anti-PD-1) actúan bloqueando mecanismo que normalmente frenarían la respuesta inmune, permitiendo de esta manera una activación sostenida y eficaz de linfocitos T contra las células tumorales. Sin embargo, esta activación inmunológica no está exenta de riesgos, y pese a que su incidencia no se ha descrito, su uso puede asociarse a efectos adversos inmunomediados, entre los que se encuentra el síndrome hemofagocítico (HLH), una entidad poco frecuente, pero de evolución potencialmente fatal si no se diagnostica y trata de forma precoz.

El HLH se caracteriza por una activación persistente de linfocitos T citotóxicos y células NK, provocando una estimulación aberrante de los macrófagos, lo cual conlleva a un estado excesivo de inflamación generalizada, tormenta de citocinas y fallo multiorgánico.

En adultos, suele ser secundario a infecciones, neoplasias, enfermedades autoinmunes o inmunoterapia. Clínicamente puede presentarse como un cuadro febril persistente, citopenias, hiperferritinemias, alteraciones hepáticas, renales y neurológicas que no responden a antibioterapia convencional. En este contexto, presentamos el caso de un paciente con melanoma metastásico tratado con ipilimumab y nivolumab, que desarrolla un cuadro compatible con HLH. A través de este caso se pone de manifiesto la importancia de una sospecha clínica precoz, el uso de herramientas diagnósticas como la *HScore* y un abordaje terapéutico agresivo y multidisciplinar para lograr un desenlace favorable.

Caso clínico

Se presenta el caso de un hombre de 47 años con melanoma sacro coccígeo de extensión superficial (estadio T4bN1bM1a) intervenido en diciembre de 2023 y en tratamiento posterior tras recidiva ganglionar sobre lecho de resección adenopática con radioterapia, nivolumab e ipilumab, todo ello en clínica privada.

Acude a Urgencias por fiebre termometrada de 1 semana de evolución, sin otra clínica acompañante tras haber recibido los 12 días previos la primera dosis de ipilumab.

A la exploración física en urgencias tan solo destaca temperatura de 38,3ºC y a nivel analítico elevación de reactantes de fase aguda y leve hipertransaminasemia, por lo que se procede a ingreso en Medicina Interna con antibioterapia empírica (ceftriaxona y levofloxacino).

A su ingreso se solicita PCR de virus respiratorios y diferentes cultivos (hemocultivos, urocultivos) resultandos negativos. Se amplían serologías, coprocultivo, anticuerpos anti-nucleares, VIH, virus hepatotrópos, leishmania, quantiferon, proteinograma, etc, todo ello resultando negativo y sin hallazgos de interés. Se amplía a PET-TAC, el cual no demuestra captaciones patológicas ni datos sospechosos de progresión de la enfermedad, también se descarta endocarditis o presencia de vegetaciones mediante ecocardiografía.

Sin embargo, nuestro paciente presenta empeoramiento clínico, con fiebre termometrada a diario, convulsiones febriles, elevación persistente de reactantes de fase aguda a pesar de ampliar cobertura antibiótica con piperacilina-tazobactam y posterior meropenem junto con linezolid. A nivel analítico destaca una elevación persistente reactantes de fase aguda, hipertransaminasemia (alcanzando valores hasta GOT 717 U/l y GPT 734 U/l), deterioro de la función renal (con creatininas hasta 6,6 mg /dL) e hiperferritinemias llamativamente elevadas (en torno a 52.000 ng/ml).

Al objetivar dichos valores de ferritina y la clínica descrita se propone como diagnóstico alternativo síndrome hemofagocítico, obteniendo en la calculadora *HS score* una puntuación de riesgo de 93-96%, por lo que se inicia corticoterapia a dosis altas y se interconsulta al servicio de Hematología, quienes realizan aspirado de médula ósea, en dicho aspirado no se objetivan hemofagocitos ni poblaciones clonales, tampoco se obtiene copias significativas de virus de Epstein-Barr (VEB). Se evidencia elevación del CD25soluble (2525 UI/ml).

Así pues, se considera el síndrome hemofagocítico secundario a tratamiento por inmunoterapia como primera sospecha diagnóstica, apoyado por la evolución favorable desde el inicio de corticoterapia, permaneciendo desde entonces afebril. Finalmente, se decide dar de alta hospitalaria con dosis decreciente de corticoides siguiendo *tapering* según protocolo HLH-94.

Coincidente con dicho descenso, acude a Urgencias al presentar a las 24 horas de la reducción de dexametasona, un cuadro consistente en erupción cutánea generalizada en tronco, miembros superiores e inferiores, fracaso renal agudo, hipertransaminasemia, pancitopenia e hiperferritinemia de nuevo. Ingresa a cargo de Medicina Interna por sospecha de toxicodermia secundaria al inicio de cotrimoxazol profiláctico vs reagudización síndrome hemofagocítico.

Se descarta dicha reacción por el servicio de Alergia y pasa a cargo de Oncología dada sospecha de reactivación del HLH, donde de nuevo se repite panel de cultivos, se solicita CD25soluble (elevado), se reinicia corticoterapia a dosis plenas y se decide administrar 4 dosis de etopósido ajustado a función hepática (75mg/ m^2) conjuntamente con el servicio de Hematología que realiza un seguimiento compartido.

Durante su ingreso el paciente presenta una mejoría llamativa a nivel clínico y analítico, con ausencia de reactivación del síndrome. Por lo que se decide alta hospitalaria con un *tapering* de corticoides aún más paulatino que el descrito en el protocolo HLH-94.

Desde entonces el paciente se encuentra asintomático y en seguimiento en consultas externas de Oncología.

Discusión

El síndrome hemofagocítico o linfohistiocitosis hemofagocítica (HLH) se trata de una entidad rara con una incidencia anual 1/800.000 personas[1], potencialmente mortal caracterizado por una activación persistente de linfocitos T citotóxicos y células NK, provocando una activación aberrante de los macrófagos, lo cual conlleva a un estado excesivo de inflamación generalizado y destrucción tisular[2].

Se puede presentar a cualquier edad, no obstante, la mayoría de estudios se centran en población pediátrica. Presenta una relación hombre:mujer de 1:7, presentándose en adultos de manera predominante en torno a la década de los 50 años[1]. Históricamente se describe por primera vez en 1939, pero no es hasta 1994 cuando se establece un protocolo diagnóstico terapéutico revisado en 2004 (protocolo HLH-04) para población pediátrica[3]

El HLH se puede clasificar en primario o genético debido a mutaciones heredadas con un patrón homocigoto o heterocigoto compuesto, que termina resultando en mutaciones que alteran la función de linfocitos T citotóxicas y células NK; y que se manifiesta de manera predominante en población pediátrica[4].

O bien en HLH secundario o adquirido, predomina en población adulta. Surge como como consecuencia de una respuesta excesiva del sistema inmune a un factor desencadenante, en mayor medida a una infección, en especial infecciones víricas como el VEB[4,5].

Sin embargo, en los adultos conforme aumenta la edad, las neoplasias malignas son otra causa importante, el HLH asociado a malignidad se puede presentar desencadenado por esta misma en el momento del diagnóstico o recaída, o bien durante la quimioterapia la mayoría de estos casos inducida por infecciones. Tienen el peor pronóstico y la principal causa de HLH asociada a malignidad es asociada al linfoma o neoplasias hematológicas.

Pueden presentarse en relación con enfermedades autoinmunes (denominado SAM o MAS o síndrome de activación macrofágica) o inducidas por inmunoterapia, en especial terapia LCART, anticuerpos biespecíficos o inhibidores de *check point* (CTLA4, PD-1/PDL-1, LAG3, etc)[6, 7].

Se suele presentar inicialmente como un síndrome febril agudo o subagudo con esplenomegalia, y afectación multiorgánica que no mejora a pesar de antibioterapia. Pueden presentar clínica neurológica, manifestaciones cutáneas, sangrados secundarios a coagulopatía y cuadros poliadenopáticos entre otras [4,8]. Suelen presentar a nivel analítico anemia y trombopenia en más de un 80% de los casos, hiperferritinemia por encima de valores de 7.000 (unidades), hipertrigliceridemia e hipofibrinogemia, además de como comentábamos alteraciones en la coagulación[4,8].

La visualización de hemofagocitos (células sanguíneas fagocitadas por los macrófagos activados) en médula ósea no es ni patognomónico ni necesario para su diagnóstico [4] , de hecho, el papel del aspirado de médula ósea recae en mayor medida en llevar a cabo un despistaje microbiológico que traduzca infecciones como causantes, Así pues, es muy característica la elevación del CD25 soluble o cadena alfa del receptor de IL-2 soluble, una citocina que se libera por las células T activadas, por lo que sí es altamente sensible pero no específico de HLH[3].

Los criterios diagnósticos revisados en 2004 (HLH-04)[2,3] consideraban que para diagnosticar al HLH se debían cumplir 5 de 8 criterios como se muestra *Tabla 1*, no obstante, presentan una serie de limitaciones, ya que fue diseñado y validado para población pediátrica, se incluyen pruebas como el CD25soluble

y función de células NK que podrían retrasar al diagnóstico, y no incluyen otras características típicas del HLH en adultos como la hipertransaminasemia.

Por lo que se popularizó el uso de la calculadora de probabilidad *HS score*, presentando como ventajas su validación en población adulta incluidos los cuidados intensivos.

En cuanto al manejo de HLH secundario a inmunoterapia representado en *figura 1*, presentan un comportamiento más similar a HLH-MAS[6]. Su reconocimiento y diagnóstico temprano son esenciales para un manejo eficaz. Los corticoides (metilprednisolona a dosis 1g/día durante 3-5 días consecutivos) son el tratamiento de primera línea, así como la interrupción de dicha inmunoterapia.

Se puede plantear el uso de anti-IL6 o anti-IL1[6,7] como el anakinra. El anakinra se utiliza para HLH ya sea primario o secundario, está indicado cuando los corticoides no han sido efectivos o están contraindicados. La dosis inicial recomendada es de 1-2 mg/kg/día, aumentando hasta un máximo 8 mg/kg/día según la respuesta clínica. Se puede administrar vía intravenosa o subcutánea; y en caso de insuficiencia renal se debe considerar su administración en días alternos. La duración propuesta del tratamiento es de 3-14 días, debiéndose monitorizar durante su uso enzimas hepáticas y recuento de neutrófilos. Se considera como criterio de respuesta la reducción de la necesidad de vasopresores o ventilación y la disminución de la ferritina mayor a 10% en 7 días, y la disminución de corticoterapia del 25% en 14 días. En caso de enfermedad activa grave o compromiso del sistema nervioso central a pesar de CE, ciclosporina A y/o anakinra se puede valorar el uso de etopósido[1].

Por último, respecto al pronóstico de los pacientes con HLH presentan un patrón bimodal, inicialmente las primeras semanas debido al fracaso multiorgánico, y en una fase tardía secundario a toxicidad medicamentosa, infecciones en neutropenias prolongadas y la aparición posterior de neoplasias hematológicas en aquellos casos clasificados como idiopáticos[1].

Conclusiones

Como conclusión, el síndrome hemofagocítico se trata de una entidad rara caracterizado una activación aberrante de los macrófagos y de los linfocitos T CD8. La causa más frecuente son las infecciones víricas, entre ellas el VEB, no obstante, estamos ante un auge de dicho síndrome relacionado en probable relación con un mayor conocimiento de este o bien un uso creciente de inmunoterapia, especialmente en pacientes oncológicos tratados con inhibidores de *check points.* Debemos llevar a cabo una meticulosa búsqueda de sus desencadenantes, entre ellos las neoplasias malignas ocultas.

Su presentación clínica es inespecífica, por lo que debemos incluirla dentro de nuestro diagnóstico diferencial si nos enfrentamos a un paciente con fiebre persistente, citopenias y esplenomegalias que no responde al tratamiento, así como la presencia de ferritinas llamativamente elevadas; para ayudarnos con su diagnóstico podemos utilizar la validada *HScore.*

Respecto a su manejo, la búsqueda de la causa subyacente nos orientará su tratamiento, siendo en el caso de HLH secundario a la inmunoterapia los corticoides a altas dosis y el uso de anti-IL1 como el anakinra o etopósido. Este caso refuerza la necesidad de vigilancia activa en pacientes sometidos a inmunoterapia, la necesidad de un abordaje multidisciplinar para su manejo, y por supuesto la necesidad de líneas de investigación que permitan establecer protocolos y recomendaciones sólidas en cuanto a su manejo.

Anexos

Criterios clínicos diagnósticos HLH (protocolo HLH 2004)

- SHF familiar o de causa genética identificada.
- Criterios clínicos y de laboratorio (deben cumplirse 5 de 8).
  - 1. Fiebre ≥ 38ºC.
  - 2. Esplenomegalia.
  - 3. Citopenias: Hb<9 mg/dl, plaquetas <120.000/mm3, neutrófilos <1000/mm3.
  - 4. Hipertrigliceridemia≥ 3 mmol/l y/o hipofibrinogenemia <1,5g/l.
  - 5. Ferritina >500 mcg/l.
  - 6. sCD25 ≥ 2400 UI/l.
  - 7. Descenso o ausencia de actividad citotóxica de NK.
  - 8. Hemo fagocitosis en médula ósea, LCR o ganglios linfáticos

Tabla 1 *Criterios diagnósticos síndrome hemofagocítico según el protocolo HLH 2004* [3].

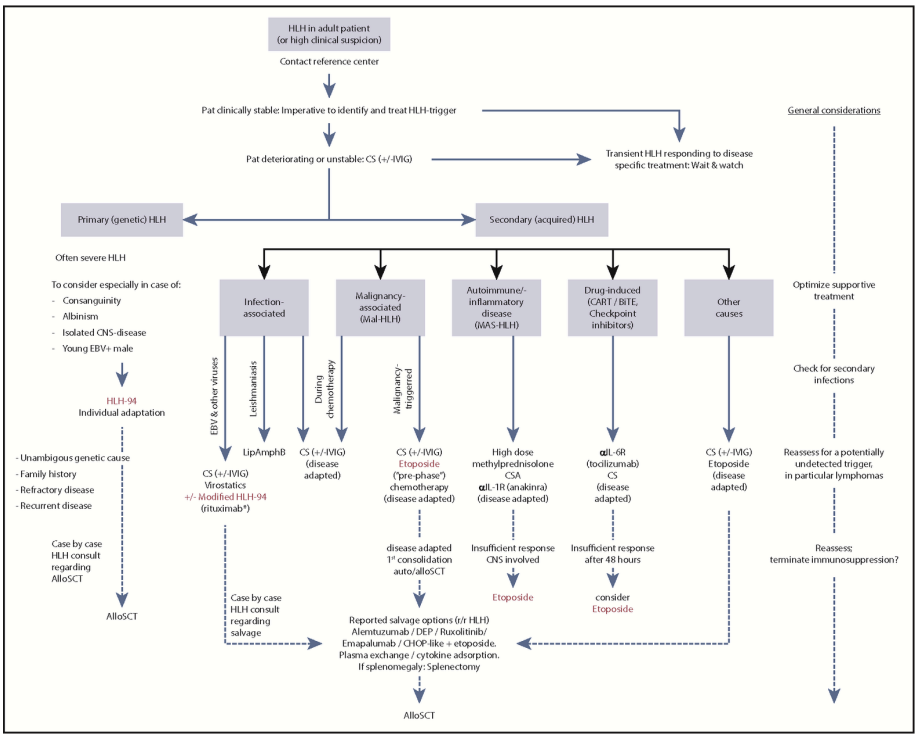

Figura 1 *Algoritmo terapéutico de síndrome hemofagocítico en adultos*[6].

Bibliografía

1. Ramos-Casals M, Brito-Zerón P, López-Guillermo A, Khamashta MA, Bosch X. Adult haemophagocytic syndrome. In: The Lancet. Elsevier B.V.; 2014. p. 1503–16.

2. Ponnatt TS, Lilley CM, Mirza KM. Hemophagocytic Lymphohistiocytosis. Vol. 146, Archives of Pathology and Laboratory Medicine. College of American Pathologists; 2022. p. 507–19.

3. Henter JI, Horne AC, Aricó M, Egeler RM, Filipovich AH, Imashuku S, et al. HLH-2004: Diagnostic and therapeutic guidelines for hemophagocytic lymphohistiocytosis. Vol. 48, Pediatric Blood and Cancer. 2007. p. 124–31.

4. Astigarraga I, Gonzalez-Granado LI, Allende LM, Alsina L. Haemophagocytic syndromes: The importance of early diagnosis and treatment. An Pediatr (Engl Ed). 2018 Aug 1;89(2):124.e1-124.e8.

5. Zoref -Lorenz A, Ellis M, Jordan MB. Inpatient rec og ni tion and man age ment of HLH [Internet]. Available from: http://ashpublications.org/hematology/article-pdf/2023/1/259/2175509/259zoreflorenz.pdf

6. Rosée P La, Rosée R, Horne A, Hines M, Von Bahr Greenwood T, Machowicz R, et al. Recommendations for the management of hemophagocytic lymphohistiocytosis in adults. 2019.

7. Clinical Commissioning Policy: Anakinra for Haemophagocytic Lymphohistiocytosis (HLH) for adults and children in all ages [210701P] (1924) Commissioning position [Internet]. Available from: https://www.nice.org.uk/guidance/ta685

8. Cox MF, Mackenzie S, Low R, Brown M, Sanchez E, Carr A, et al. Diagnosis and investigation of suspected haemophagocytic lymphohistiocytosis in adults: 2023 Hyperinflammation and HLH Across Speciality Collaboration (HiHASC) consensus guideline. Vol. 6, The Lancet Rheumatology. Elsevier Ltd; 2024. p. e51–62.

NEFROLOGÍA

GLOMERULONEFRITIS CRIOGLOBULINÉMICA, UN RARO SUBTIPO DE GLOMERULONEFRITIS MEMBRANOPROLIFERATIVA

Menor Vila, Víctor. Ros Soto, Gloria. Perea Martínez, Elisabet. Martínez Gauffin, Lucía. Díez López, Claudia. Cristóbal Redondo, Víctor.

Las glomerulonefritis comprenden un amplio grupo de enfermedades renales cuyo denominador común es la inflamación de los glomérulos, estructuras microscópicas encargadas de filtrar la sangre en los riñones[1]. Dentro del amplio espectro de enfermedades glomerulares, las glomerulonefritis membranoproliferativas se definen por un daño histológico en el que, tal y como su propio nombre sugiere, existe una alteración en la membrana basal glomerular, generalmente, un engrosamiento, así como un patrón proliferativo, es decir, un incremento en el número de células en el interior del glomérulo a expensas de células mesangiales y, en ocasiones, células endoteliales. Es bien sabido que este último hallazgo se visualiza con mayor facilidad mediante las técnicas histoquímicas PAS y Plata Metenamina, poniendo de relieve imágenes de "doble contorno" o "vía de tren"[2].

Por otro lado, la crioglobulinemia se trata de una entidad infrecuente caracterizada por la presencia en sangre a títulos elevados de unas proteínas anómalas llamadas crioglobulinas, las cuales tienden a agruparse o a precipitar a bajas temperaturas[3]. Las crioglobulinas se conforman, esencialmente, por inmunoglobulinas y, a menudo, por componentes del complemento. El depósito y la acumulación de éstas en vasos de pequeño y mediano calibre conduce al daño endotelial vascular y a la afectación de diversos órganos, con manifestaciones clínicas diversas, como artralgias, lesiones cutáneas y complicaciones renales[4].

Se estima que las glomerulonefritis crioglobulinémicas representan cerca del 2% del conjunto de glomerulonefritis, correspondiendo a un patrón histológico membranoproliferativo en el 70-90% de los casos, con características propias[5]. Su prevalencia actual es menor a 1:100000 individuos, siendo más común en el sur de Europa, condición geográfica que parece tener relación con tasas más elevadas de infección por el virus de la Hepatitis C[6].

En base a su composición, es habitual utilizar la clasificación de Bouret para dividir las glomerulonefritis crioglobulinémicas, con 3 subtipos establecidos[7]:

- **Tipo I**: Caracterizada por la presencia de una única inmunoglobulina (Ig) monoclonal, predominantemente IgM o IgG.

- **Tipo II**: Definida por la coexistencia de una IgM monoclonal, la cual posee actividad de factor reumatoide (FR), y de IgG policlonales. Esta forma representa el tipo más prevalente de crioglobulinemia mixta.

- **Tipo III**: Compuesta exclusivamente por inmunoglobulinas policlonales, típicamente IgM policlonal con actividad FR e IgG policlonal.

A continuación, presentamos el curioso caso de un varón de 81 años, que ingresa en nuestro centro con un cuadro de edema en miembros inferiores y signos clínicos de insuficiencia cardíaca, y culmina con el diagnóstico de una glomerulonefritis crioglobulinémica y el estudio, en activo, de un proceso neoplásico subyacente.

Caso clínico

Se trata de un paciente varón de 81 años que, entre los antecedentes de interés, presenta hipertensión arterial crónica de larga evolución, cardiopatía isquémica estable y esteatosis hepática no alcohólica. Respecto a su historial médico nefro-urológico, hace más de una década fue diagnosticado de una neoplasia vesical urotelial papilar de bajo grado, tratada satisfactoriamente y sin recidivas posteriores. Así mismo, destaca una enfermedad renal crónica (ERC) estadio 3A3, que se atribuye al mal control de su hipertensión arterial.

En el momento actual, el paciente acude a nuestro centro hospitalario debido a una pérdida ponderal significativa (aproximadamente 4 kg en el último mes), acompañada de signos clínicos sugestivos de insuficiencia cardíaca congestiva y edema en miembros inferiores de predominio distal. Ante este cuadro de descompensación hidrópica, se decide ingreso a cargo del servicio de Nefrología y se instaura un tratamiento deplectivo con diuréticos y administración de albúmina intravenosa.

Desde el punto de vista analítico, se objetiva un deterioro progresivo de la función renal con una creatinina sérica de 1,85 mg/dl. Asimismo, se detecta microhematuria con un 65 % de hematíes dismórficos, junto con proteinuria en rango nefrótico (relación proteína/creatinina urinaria de 6.800 mg/g). Ante estos hallazgos analíticos se llevó a cabo un estudio inmunológico completo. En los resultados destaca la presencia de hipocomplementemia a expensas de una disminución tanto de C3 como de C4. Los anticuerpos anti-PLA2R resultaron negativos, al igual que el resto del panel inmunológico (ANA, ANCA, anti-DNA, etc.), sin hallazgos sugestivos de enfermedad autoinmune sistémica. Por otra parte, el estudio serológico para virus de la hepatitis B (VHB), hepatitis C (VHC) y virus de la inmunodeficiencia humana (VIH) fue negativo. La ***Tabla 1*** muestra los valores analíticos con mayor detalle.

Paralelamente, se llevan a cabo pruebas complementarias de imagen, en concreto, un TAC tóraco-abdominal en el que se informa de múltiples adenopatías sospechosas de malignidad además de dos nódulos (pulmonar y hepático) con características morfológicas, también, sugestivas de malignidad. Dado que no se logra filiar con seguridad la existencia y el tipo de proceso neoplásico, por difícil accesibilidad, se termina programando la realización de una biopsia renal.

Una vez recibida y procesada la muestra en el Departamento de Anatomía Patológica, el examen microscópico revela un cilindro de parénquima renal constituido en un 60% por cortical (***Figura 1***), contabilizándose un total de 9 glomérulos, ninguno de ellos globalmente esclerosado. Los glomérulos ofrecen un aspecto hipertrófico y de contornos lobulados, mostrando, de manera difusa, una expansión mesangial a expensas de matriz e hipercelularidad mesangial (hasta 5-6 células por área mesangial), preservando las características tintoriales habituales para las técnicas histoquímicas (PAS+ y argirofilia) apoyando a la glomerulonefritis membranoproliferativa. Es común encontrar, mediante la técnica de Plata Metenamina, imágenes de “doble contorno” o “vía de tren” (***Figura 2***) en las membranas basales glomerulares, lo cual favorece el diagnóstico de GM membranoproliferativa. Se evidencia una proliferación endocapilar

conformada por abundantes polimorfonucleares neutrófilos ocupando las luces vasculares, así como la presencia de trombos intracapilares PAS+(***Figura 3***), lo que nos hace sospechar como posible etiología la crioglobulinemia. Por otro lado, focalmente, en un glomérulo se localiza un área de proliferación extracapilar, sin llegar a formar semiluna celular.

En relación con el compartimento túbulo-intersticial existe edema intersticial y áreas con signos histológicos de daño tubular agudo, sin tubulitis; mientras que las estructuras vasculares presentan discreta fibrosis subintimal.

Las técnicas de inmunofluorescencia directa, realizadas sobre 5-6 glomérulos, exhiben positividad granular, mesangial y en paredes capilares para C3 (+++), IgM (++), IgG (+), C1q (+), IgA (+) (***Figura 4***).

Los hallazgos histopatológicos son concordantes con una glomerulonefritis membranoproliferativa con trombos intracapilares PAS+ y llamativa proliferación endocapilar, sugiriendo la posibilidad diagnóstica de una glomerulonefritis crioglobulinémica tipo III. Más tarde, se confirma con la cuantificación de las crioglobulinas en suero, resultando positivas a títulos elevados. De acuerdo con estas consideraciones, se inicia tratamiento inmunosupresor con bolos de corticoides intravenosos. A día de la elaboración de este manuscrito, el paciente presenta una evolución clínica favorable, con una resolución completa del síndrome nefrótico al momento del alta hospitalaria, así como una mejoría parcial de la función renal, estabilizándose en una creatinina de 2,62 mg/dl.

Discusión

En la literatura encontramos numerosas referencias a la asociación entre la infección crónica por virus de la hepatitis C (VHC) y una amplia variedad de fenómenos autoinmunes. Así sucede con la crioglobulinemia mixta, la cual puede manifestarse hasta en el 50% de los pacientes con infección crónica por VHC[7]. Habitualmente, los crioprecipitados contienen inmunoglobulina M (IgM) con actividad de factor reumatoide, lo que conduce a una vasculitis secundaria al depósito de inmunocomplejos en pequeños vasos. Clínicamente, esta entidad se caracteriza por la tríada de Meltzer: púrpura, artralgia y debilidad[8].

En el paciente que nos ocupa, el estudio serológico resultó negativo para el VHC, lo que instó a explorar otras potenciales etiologías como, por ejemplo, la existencia de una neoplasia, dada la relación que señalan múltiples trabajos con la crioglobulinemia. Las neoplasias hematológicas son las más comúnmente implicadas, incluyendo procesos linfoproliferativos como linfomas no Hodgkin, mieloma múltiple o macroglobulinemia de Waldenström[9]. Sin embargo, hasta en un 20% de los casos, la crioglobulinemia puede estar asociada a neoplasias sólidas, siendo el carcinoma hepatocelular (CHC) una de las más frecuentes, con una incidencia de hasta el 30%[10].

Considerando el cuadro clínico del paciente, caracterizado por un síndrome constitucional, sumado a los hallazgos obtenidos en las pruebas de imagen, que evidenciaban lesiones sugestivas de posible malignidad (un nódulo espiculado en pulmón y otro hipervascularizado en hígado), se decide la realización de procedimientos diagnósticos invasivos. Como primera opción, se intentó la obtención de tejido a través de una biopsia pulmonar, dado que una de las lesiones detectadas radiológicamente se localizaba en este órgano y presentaba características que justificaban su estudio. Sin embargo, no se obtuvo material escaso para su evaluación histológica, sin ser representativo para emitir un diagnóstico. Ante esta limitación, se plantea la biopsia ecoguiada, aunque de difícil acceso, de la lesión hepática, aún pendiente de realización.

Conclusiones

Tras la revisión clínico-patológico del caso expuesto, cabe resaltar dos aspectos clave: por un lado, el desafío diagnóstico que supone la glomerulonefritis crioglobulinémica, debido a su escasa prevalencia y a la ausencia de positividad en nuestro paciente para el virus de la Hepatitis C, con documentada asociación entre ambos en la literatura. Por otro, la importancia del trabajo en equipo multidisciplinar ya que la colaboración entre el servicio de nefrología, anatomía patológica y radiología, entre otros, resultó crucial, no solo para establecer el diagnóstico, sino, también, para determinar la aproximación terapéutica más adecuada para el paciente.

Anexos

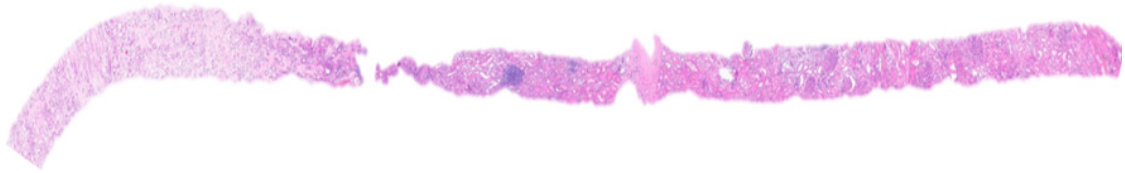

Figura: *Visión panorámica del cilindro renal a 4x tras tinción con H-E. Podemos observar que corresponde en hasta un 60% a cortical y un 40% a médula.*

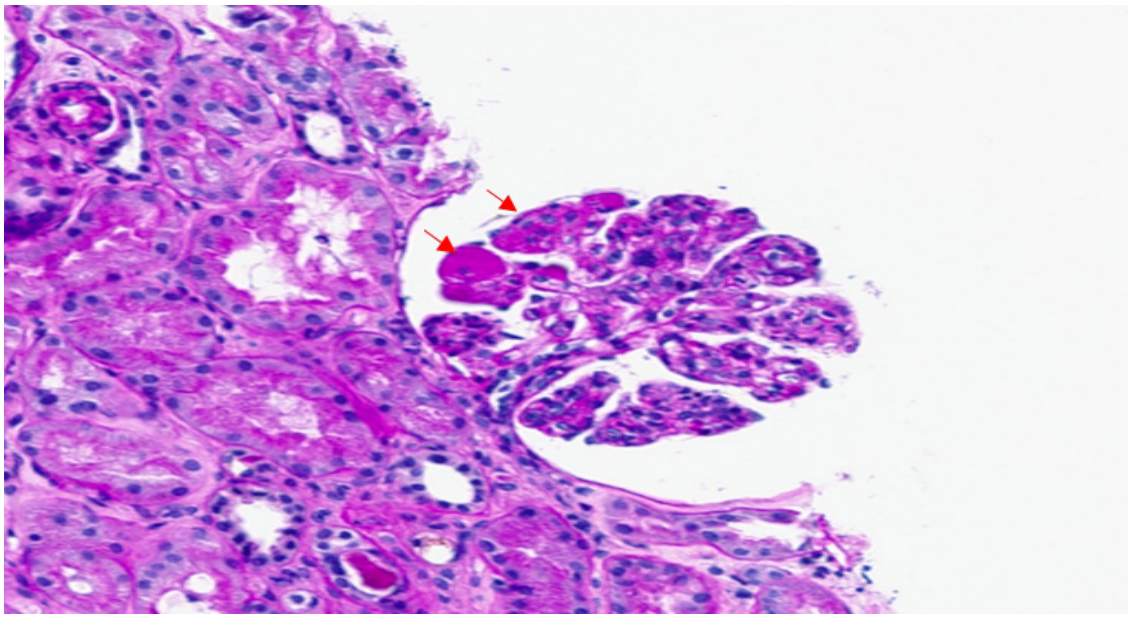

Figura 2: *Imagen de un glomérulo con Tinción PAS en el que podemos ver trombos hialinos intracapilares (flechas rojas).*

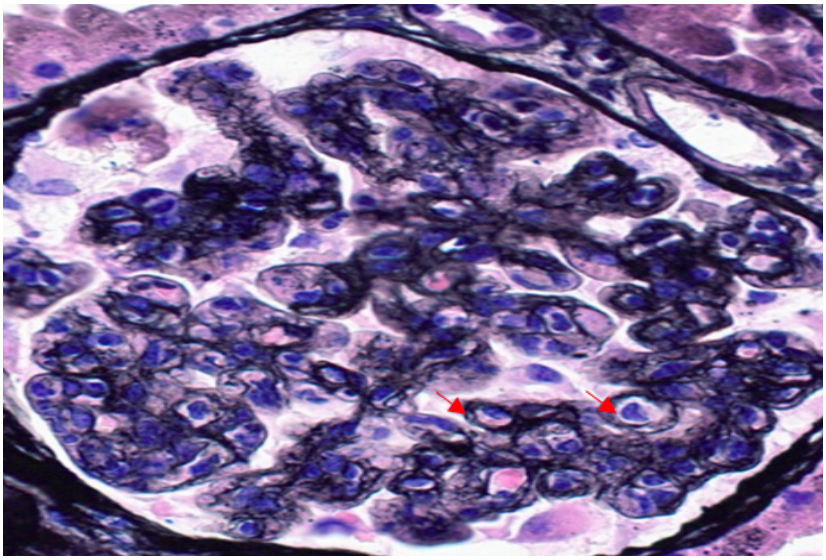

Figura 3: *Imagen con tinción con Plata Metanamina en la que podemos observar el engrosamiento de la membrana basal glomerular viendo las imágenes de "doble contorno" o "vía de tren" (flechas rojas).*

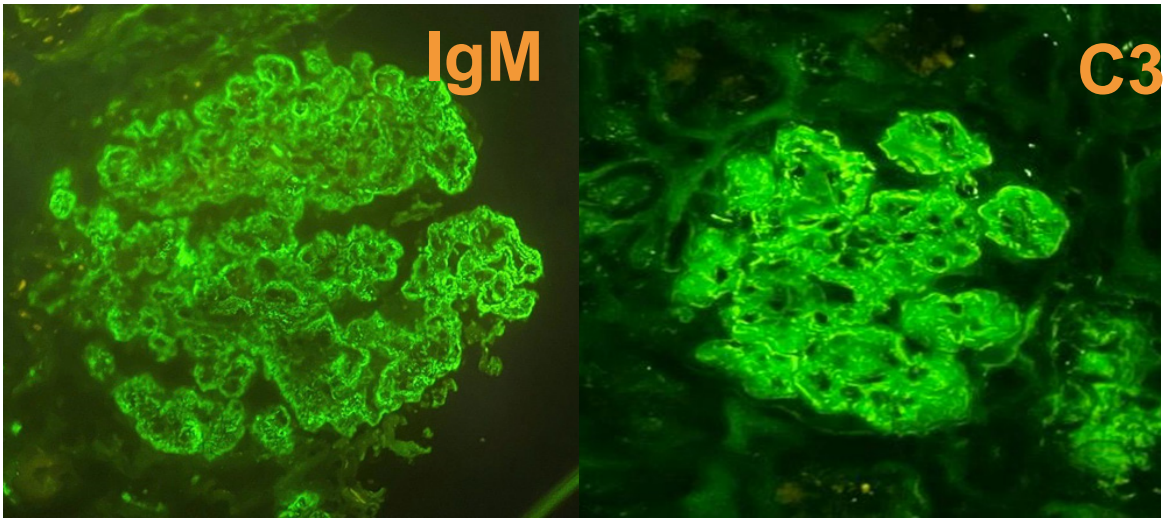

Figura 4: *Observamos la positividad granular y mesangial tras el estudio con inmunofluorescencia de IgM (izquierda) y de C3 (derecha).*

Urea	94 mg/dl	**CAC**	> 400 ug/l
Cr	2 mg/dl	**Hematíes**	60-80/campo
Albúmina	3.000 mg	**Dismorfias**	25%
Na	145 mmol/L	**C3**	54,4 mg/dL
K	4.5 mmol/L	**C4**	1 mg/dl
P	4.4 mg/dl	**antiPLA2R**	negativo
GOT/GPT	17/12 U/L	**ANA**	negativo
LDL	101 mg/dl	**p ANCA (MPO)**	< 3.2 CU
CPC	4.870 mg/g Cr	**c ANCA (PR3)**	< 2.3 CU

Tabla 1: *resumen de los hallazgos analíticos*

Bibliografía

1. Sethi S, De Vriese AS, Fervenza FC. Acute glomerulonephritis. Lancet Lond Engl. 23 de abril de 2022;399(10335):1646-63.

2. Alchi B, Jayne D. Membranoproliferative glomerulonephritis. Pediatr Nephrol. 1 de agosto de 2010;25(8):1409-18.

3. Killeen RB, Awais M, Mikes BA. Cryoglobulinemia. En: StatPearls [Internet]. Treasure Island (FL): StatPearls Publishing; 2025 [citado 13 de abril de 2025].

4. Basida B, Zalavadiya N, Makandura M, Hettiarachchi M. Cryoglobulinemic Glomerulonephritis Presenting as Acute Kidney Injury on Chronic Kidney Disease in Rheumatoid Arthritis. Ann Intern Med Clin Cases. abril de 2022;1(2):e210169.

5. Reinberg C, Vingerhoets S, Pavlova O, Guenova E, Papadimitriou-Olivgeris M, Comte D. Cryoglobulinemic vasculitis triggered by *Staphylococcus aureus* endocarditis with chronic hepatitis C virus co-infection: a case report and literature review. Front Immunol. 15 de julio de 2024;15:1385086.

6. Ragab G, Hussein MA. Vasculitic syndromes in hepatitis C virus: A review. J Adv Res. 1 de marzo de 2017;8(2):99-111.

7. Buezo GF, Fernández-Herrera J. Vasculitis crioglobulinémicas. Actas Dermosifiliogr. 2003;94(1):1-10.

8. Schott P, Hartmann H, Ramadori G. Hepatitis C virus-associated mixed cryoglobulinemia. Clinical manifestations, histopathological changes, mechanisms of cryoprecipitation and options of treatment. Histol Histopathol. octubre de 2001;16(4):1275-85. doi: 10.14670/HH-16.1275.

9. Mínguez Vega M, Panadero Tendero G. Crioglobulinemia. En: Enfermedades Reumáticas: Actualización SVR 2008. Sociedad Valenciana de Reumatología; 2008. p. 301-9.

10. Sanz Cepero A, González Munera A, García de Biedma V, et al. Neoplasias sólidas asociadas a vasculitis crioglobulinémica. Rev Clin Esp. 2014;214(Espec Congr):84

NEUMOLOGÍA

TRATAMIENTO CONSERVADOR VERSUS INVASIVO DEL DERRAME PLEURAL PARANEUMÓNICO EN PEDIATRÍA

Milenkova Stoycheva, Vanesa. Gavilán Martín, César. Lacoba Garrido, Marta. Lliso Belda, Inmaculada. Suau Pecos, Aina.

Introducción

El derrame pleural (DP) es una de las complicaciones más frecuentes de la neumonía adquirida en la comunidad (NAC) en edad pediátrica. Se estima que entre un 20-40% de las NAC que requieren ingreso hospitalario desarrollan DP, siendo además una de las causas más comunes de fiebre prolongada. En pediatría, los agentes etiológicos más frecuentes incluyen *Streptococcus pneumoniae* (patógeno predominante), *Staphylococcus aureus* y *Streptococcus pyogenes*. Clínicamente, los pacientes con DP pueden presentar fiebre, dolor torácico, tos seca, hipofonesis a la auscultación, taquipnea o signos de dificultad respiratoria[1,2].

El diagnóstico del derrame pleural paraneumónico (DPPN) se basa principalmente en la evaluación clínica apoyada por pruebas de imagen, que constituyen la herramienta inicial y fundamental:

- La radiografía de tórax suele ser el primer estudio solicitado, permitiendo identificar signos indirectos como el borramiento del ángulo costofrénico.

- La ecografía torácica ha ganado protagonismo como técnica de elección, al ser más sensible para caracterizar el líquido pleural (LP), estimar su volumen, valorar su ecogenicidad y detectar la presencia de tabiques sin irradiar al paciente. Además, permite guiar procedimientos como la toracocentesis o la colocación de drenajes.

- La tomografía computarizada (TC) puede ser necesaria en casos con dudas diagnósticas o mala evolución clínica, para identificar colecciones loculadas, consolidaciones o adenopatías[3].

La toracocentesis diagnóstica ha perdido protagonismo como herramienta inicial en la evaluación del DPPN, ya que su función está siendo reemplazada progresivamente por las pruebas de imagen, especialmente la ecografía torácica. Esta última permite caracterizar el derrame con mayor precisión y orientar el manejo terapéutico sin la necesidad de obtener LP. Actualmente, la toracocentesis diagnóstica debería reservarse para situaciones puntuales, como en casos de etiología dudosa o de falta de respuesta al tratamiento antibiótico empírico en niños clínicamente estables que no requieren drenaje pleural[4]. Aunque las guías actuales no recomiendan de forma rutinaria la medición de parámetros bioquímicos en el LP, estos pueden tener valor pronóstico en ciertos contextos[5]. En estos casos seleccionados, el análisis del LP permite diferenciar entre trasudado y exudado mediante los criterios de Light, clasificando al 95% de los DPPN como exudado (*Tabla 1*)[6].

Tras diagnosticar el DPPN, éste se puede clasificar según su evolución en no complicado y complicado según las características bioquímicas del LP y las pruebas de imagen (*Tabla 2*), lo que permite determinar el mejor tratamiento para cada situación[4,7].

Existen múltiples protocolos de manejo del DPPN en pediatría; sin embargo, si nos atenemos a las recomendaciones de nuestra sociedad científica, la guía diagnóstico-terapéutica de la Asociación Española de Pediatría recomienda el drenaje pleural en todos los casos de DPPN complicados, así como en los no complicados que presentan un tamaño superior a 10 mm con signos de dificultad respiratoria[8].

No obstante, en la actualidad, algunos autores defienden un manejo más conservador del DPPN en pediatría, confiando en la respuesta clínica a la antibioterapia sin recurrir a procedimientos invasivos, incluso en los DPPN complicados.[9,10,11] Sin embargo, esta estrategia puede resultar insuficiente en algunos casos, donde un abordaje precoz realizando drenaje pleural puede ser crucial para evitar complicaciones mayores. Nuestro objetivo con la presentación de este caso clínico es generar debate y cuestionar esta tendencia conservadora, ¿estamos llevando el *primun non nocere* al extremo? ¿Estamos subestimando el riesgo real de los DPPN? ¿Debemos ser más invasivos desde fases tempranas?

Caso clínico

Escolar varón de 10 años previamente sano que acude a urgencias por fiebre de 4 días de evolución (máxima de 39 ºC) con dificultad respiratoria, tos y dolor torácico izquierdo. A su llegada, se realiza radiografía de tórax donde se observa neumonía en lóbulo inferior izquierdo con consolidación en pulmón derecho.

Se realiza ecografía pulmonar que evidencia derrame pleural izquierdo de 15 mm de grosor, sin tabiques visibles e imagen de "lengüeta flotante" (*Imagen 1*). El test rápido de gripe es positivo para el virus tipo B. Por lo tanto, al tratarse de una neumonía multilobar en el contexto de una coinfección por gripe B, se inicia antibioterapia intravenosa con amoxicilina-clavulánico. Además, se lleva a cabo la prueba del Mantoux, que es negativa.

Durante su ingreso, presenta mejoría clínica y analítica: se mantiene afebril, sin necesidad de oxigenoterapia, con menor dolor torácico y descenso de la PCR (de 30 a 14 mg/dl). Tras 7 días de hospitalización, se decide el alta, a pesar de que el DP persiste con un grosor superior a 10 mm, pautándose amoxicilina oral durante 7 días más para completar 14 días de antibioterapia.

Al cabo de tres días, reingresa por aumento del dolor torácico izquierdo, de características pleuríticas, que no remite con analgesia. Se repite la radiografía torácica y la ecografía pulmonar (*Imagen 2)*, evidenciando incremento del derrame hasta 28 mm, con contenido ecogénico y septos internos, sugestivo de empiema. Ante estos hallazgos, se completa el estudio con TC torácica con contraste que se informa como DP izquierdo extenso con realce pleural y loculaciones, compatible con posible empiema (*Imagen 3*).

Ante la confirmación de un DPPN complicado, según datos clínicos y de imagen, se inicia antibioterapia intravenosa con ceftriaxona y clindamicina, y se contacta con la UCI pediátrica del hospital de referencia para la colocación de un drenaje torácico izquierdo. Se extraen 355 mL de líquido serohemático, cuyas características bioquímicas son: LDH 686 UI/L, glucosa 81 mg/dL, pH 7.47, lactato 1.8 mmol/L, leucocitos 3900 células/mm³ (60% PMN) y cociente LDH pleural/sérica de 3.

Se administra tratamiento fibrinolítico intrapleural con uroquinasa para facilitar el drenaje del derrame tabicado. La evolución clínica es favorable, lo que permite la retirada del tubo torácico a los 9 días. Se mantiene antibioterapia intravenosa 13 días y es dado de alta con cefixima durante 7 días más.

Discusión

La complejidad en la toma de decisiones ante un DPPN en edad pediátrica queda reflejada en este caso clínico. El paciente presentaba inicialmente un DPPN no complicado de más de 10 mm, con signos de dificultad respiratoria, pero con una respuesta clínica inicial favorable al tratamiento antibiótico. No obstante, su evolución posterior supuso la progresión hacia un derrame loculado que requirió drenaje y tratamiento fibrinolítico.

Este caso invita a reflexionar sobre las implicaciones de los distintos enfoques terapéuticos. El **tratamiento conservador** se basa en la tendencia actual de algunas guías clínicas que promueven estrategias menos invasivas, incluso en determinados casos de DPPN complicado[9,10,11]. Esta actitud, que puede plantearse en escenarios clínicos determinados (niños con buen estado general, sin disnea y con DP sin signos de empiema), presenta ciertos beneficios, como:

- Evitar la iatrogenia y los riesgos asociados a procedimientos como la toracocentesis o el drenaje torácico.
- Mayor confort, menor impacto psicológico en el niño y su familia.
- Menor estancia en UCI.
- Ahorro en recursos sanitarios.

En nuestro paciente, la respuesta inicial satisfactoria a la antibioterapia parecía justificar el manejo conservador como la opción más adecuada, a pesar de ser un derrame mayor a 10 mm con signos de dificultad respiratoria. No obstante, este enfoque basado en el principio de *primum non nocere* debe aplicarse con cautela, sobre todo cuando existen factores de riesgo asociados.

Por otro lado, el **tratamiento invasivo precoz** podría considerarse una alternativa válida en pacientes como el nuestro, por las siguientes razones:

- Presencia de factores de riesgo como neumonía bilateral y coinfección viral (gripe), que incrementan la probabilidad de complicaciones. En estos contextos, la evolución del DPPN es difícil de predecir y un retraso en el drenaje puede dificultar el manejo posterior.[12]
- La ecografía torácica inicial puede subestimar la gravedad del derrame en fases tempranas.
- Como hemos mencionado antes, según las recomendaciones de la Asociación Española de Pediatría, un DP superior a 10 mm acompañado de signos de dificultad respiratoria, como disnea o dolor torácico, justifican el drenaje torácico desde el primer momento.[8]
- La literatura científica actual respalda de forma mayoritaria una actitud más invasiva con drenaje pleural precoz ante estos signos clínicos[8, 13,14].

Este caso refleja el delicado equilibrio entre adoptar una actitud invasiva de forma precoz para prevenir complicaciones o, por el contrario, mantener una actitud expectante con el objetivo de evitar intervenciones innecesarias. La experiencia clínica, junto con una valoración individualizada del riesgo y del contexto hospitalario (incluída la disponibilidad de servicios colaboradores como UCI pediátrica, cirugía infantil, anestesia pediátrica o radiología intervencionista), son clave para decidir el tratamiento más adecuado en cada caso.

Siguiendo las recomendaciones más recientes de la literatura revisada[8,13,14], hemos elaborado un algoritmo para el manejo del DPPN en pediatría que pretende servir como herramienta en la toma de decisiones, especialmente en casos con derrames de gran tamaño (>10 mm) y signos de dificultad respiratoria, donde una actitud más invasiva podría mejorar la evolución clínica (*Figura 1*).

Conclusiones

1. El DPPN en pediatría: una entidad dinámica y potencialmente grave.

El DPPN es una complicación frecuente de la NAC en niños, y puede evolucionar de forma impredecible, como se evidenció en este caso, con progresión a empiema a pesar del tratamiento conservador inicial.

2. Ecografía torácica: una herramienta valiosa, pero con limitaciones.

Si bien la ecografía se ha consolidado como una herramienta diagnóstica muy útil, debe siempre valorarse conjuntamente con los datos clínicos, ya que una imagen inicial aparentemente benigna puede ocultar un derrame complicado en evolución.

3. Pérdida de protagonismo de la toracocentesis diagnóstica.

La toracocentesis diagnóstica ha sido reemplazada en gran medida por la ecografía torácica en la valoración del DPPN. Se usa con menor frecuencia, reservándose solo para casos seleccionados, basándose las decisiones terapéuticas principalmente en los hallazgos ecográficos y los datos clínicos.

4. Factores de riesgo = señal de alarma para plantear un manejo agresivo.

La presencia de factores de riesgo, como la neumonía multilobar o bilateral y la coinfección viral (VRS, gripe), debe alertarnos sobre la posibilidad de una mala evolución, favoreciendo un manejo invasivo desde el inicio.

5. Mantenerse actualizado y seguir las guías clínicas.

De acuerdo con las guías de práctica clínica, un derrame >10 mm con signos de dificultad respiratoria, debe hacer considerar el drenaje pleural precoz, aunque no se observen tabiques en la ecografía inicial.

6. El principio *primun non nocere* también implica riesgo.

Si bien el tratamiento conservador puede aplicarse y ser beneficioso en determinados escenarios, no significa que siempre sea la mejor opción. En este caso, el retraso en el drenaje pudo haber contribuido a la progresión de la enfermedad.

7. No existen protocolos rígidos.

Es fundamental individualizar siempre nuestros tratamientos, evaluando el riesgo-beneficio en cada paciente. En el manejo del DPPN, tan peligroso es el intervencionismo como la prudencia excesiva. El verdadero desafío es encontrar el equilibrio adecuado.

Anexos

Parámetro	Exudados	Trasudados
Proteínas	≥ 3 g/dL	< 3 g/dL
Cociente proteínas pleurales/ proteínas séricas	> 0,5	≤ 0,5
LDH	> 200 UI/L	< 200 UI/L
Cociente LDH pleural/ sérica	≥ 0,6	< 0,6
pH	< 7,3	≥ 7,3
Leucocitos	> 1.000/mm³	< 1.000/mm³

Tabla 1. *Diagnóstico diferencial entre trasudado y exudado según los criterios de Light (Fuente Light et al)[5].*

ETAPAS	Etapa 1 (no complicada /simple)	Etapa 2 (complicada/ fibropurulenta)	Etapa 3 (complicada/ organizativa)
Evolución	Temprano (días)	Tardío (días a semanas)	Tardío (semanas a meses)
Características del líquido pleural	Exudativas: - Nº de leucocitos bajo a algo elevado. - LDH <1000 UI/L. - pH y glucosa normales. - Sin patógenos bacterianos.	Exudativas: - Nº de leucocitos elevado. - LDH >1000 UI/L. - pH <7.20 - Glucosa <40 mg/dL. - Presencia de patógenos bacterianos.	El líquido puede ser difícil de obtener. Los patógenos bacterianos pueden o no estar presentes.
Características por imagen	Tamaño pequeño a moderado. Libre en la cavidad pleural.	Grande, libre o tabicado y/o con engrosamiento pleural con realce por contraste.	Grande, tabicado, y/o con engrosamiento pleural extenso. Calcificación pleural.
Tratamiento	Solamente con antibióticos. Drenaje si hay síntomas.	Antibióticos más drenaje. Puede requerir fibrinolíticos o DNasa.	Antibióticos más drenaje. Puede requerir fibrinolíticos o cirugía.

Tabla 2. *Clasificación de los DPPN (Fuente: artículo de Strange en UptoDate)[4].*

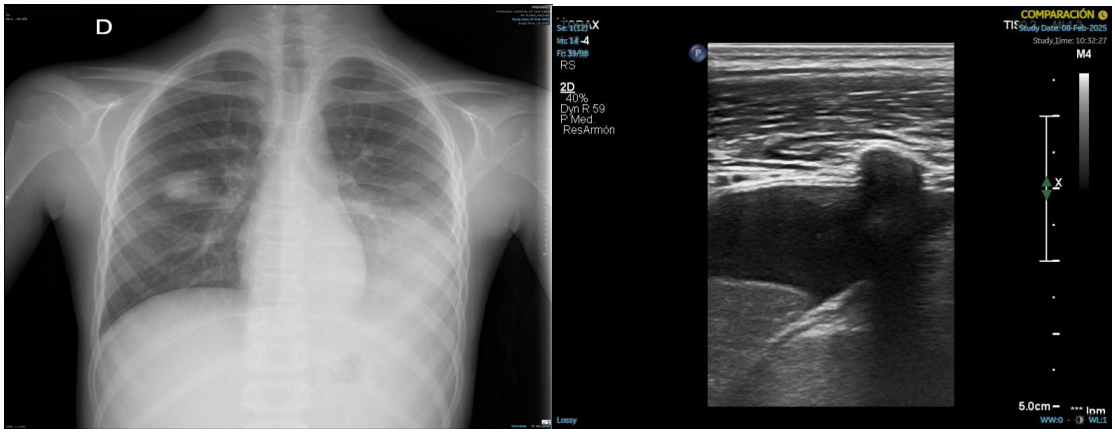

Imagen 1*. Izquierda: radiografía de tórax. Se observa neumonía en lóbulo inferior izquierdo con consolidación en pulmón derecho. Derecha: ecografía pulmonar inicial. Se observa DP izquierdo de máximo 15 mm sin tabiques visibles, con características de trasudado e imagen de lengüeta flotante.*

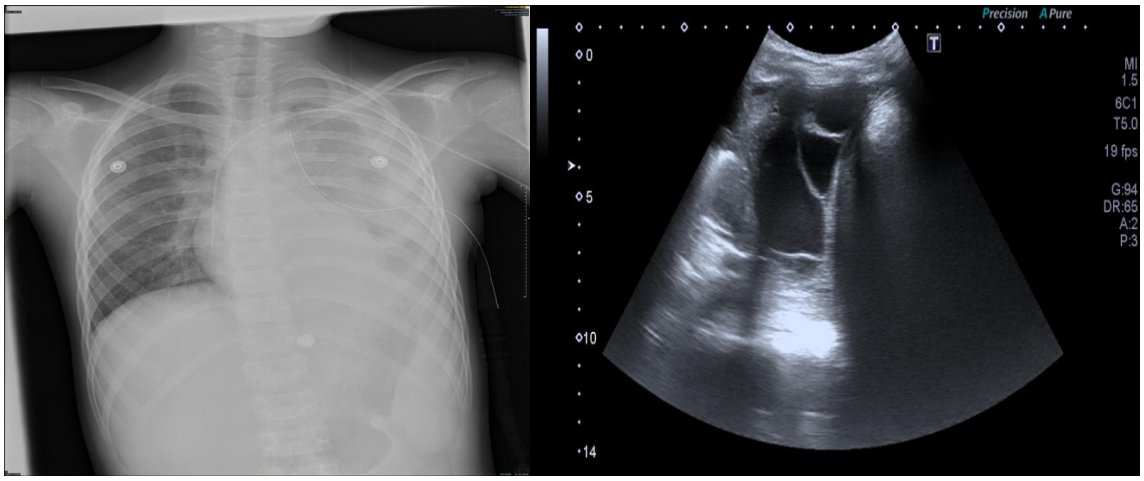

***Imagen 2**. Izquierda: radiografía de tórax del segundo ingreso. Se observa DP ocupando casi la totalidad del hemitórax izquierdo. Derecha: ecografía pulmonar del segundo ingreso. Se observa derrame de 28 mm con tabiques y ecogenicidad, sugerente de empiema.*

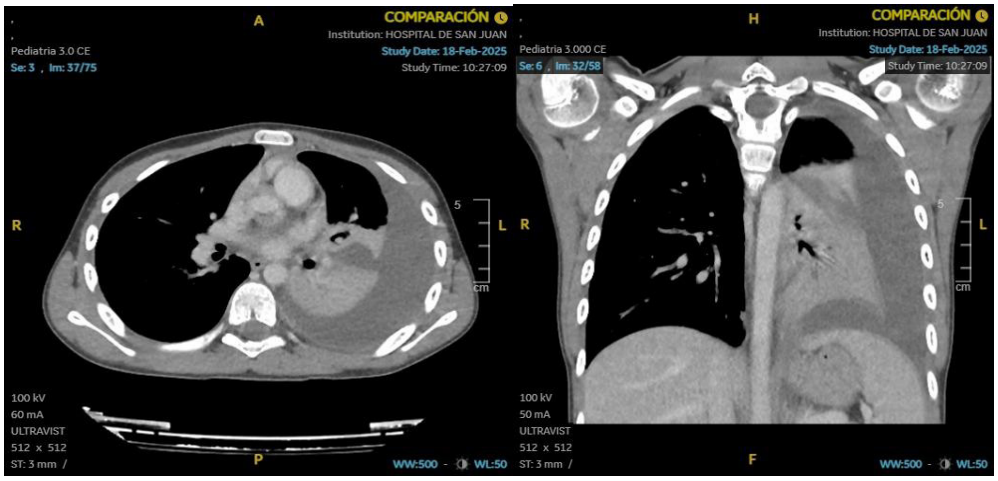

***Imagen 3.** TC torácica con contraste. Se informa como DP izquierdo extenso con realce pleural y loculaciones.*

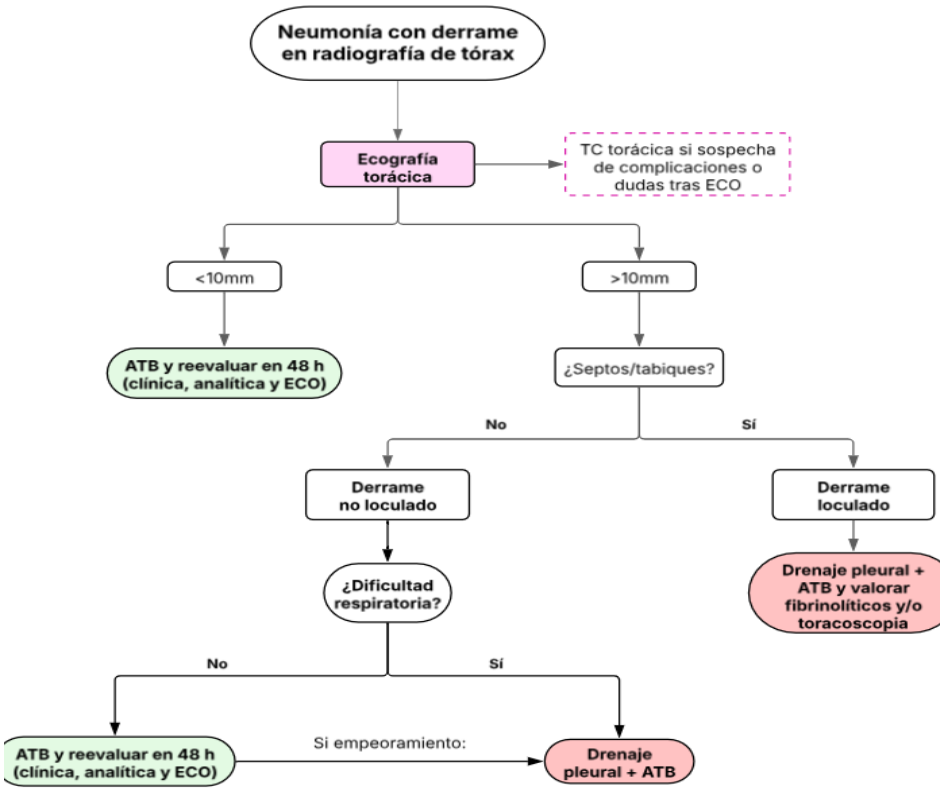

Figura 1. *Algoritmo del manejo del DPPN. Basado en la literatura revisada*[8,13,14].

Referencias

1. Cabrera RJ, et al. Guía de práctica clínica en derrame pleural paraneumónico y empiema pleural. *Rev Cubana Pediatr* [Internet]. 2020;92(3):1-13.

2. Gimeno Díaz de Atauri A, Morante Valverde R. Patología pleural: derrame, neumotórax y neumomediastino. *Pediatr integral* [Internet]. 2021 Jan;25(1):29–36.

3. Oyonarte M. Enfoque diagnóstico en el paciente con derrame pleural. *Rev Med Clin Las Condes* [Internet]. 2015 May;26(3):313–24.

4. Strange C. Epidemiology, clinical presentation, and diagnostic evaluation of parapneumonic effusion and empyema in adults. UpToDate [Internet][actualizado 2024; citado 2 may 2025]. [aprox. 7 p.]. Disponible en: https://www.uptodate.com/contents/epidemiology-clinical-presentation-and-diagnostic-evaluation-of-parapneumonic-effusion-and-empyema-in-adults

5. de Benedictis, F. M., Kerem, E., Chang, A. B., Colin, A. A., Zar, H. J., & Bush, A. (2020). Complicated pneumonia in children. *Lancet* (London, England), 396(10253), 786–798.

6. Light RW, Macgregor MI, Luchsinger PC, Ball WC. Pleural effusions: the diagnostic separation of transudates and exudates. *Ann Intern Med* [Internet]. 1972 Dec;77(4):507–13.

7. Asensio de la Cruz O, Moreno Galdó A, Bosque García M. Derrame pleural paraneumónico. Guía diagnóstico-terapeútica. En: Protocolos Diagnóstico Terapeúticos de la Asociación Española de Pediatría: Neumología. 1ª edición. 2008. p. 25–40.

8. Manzanares Casteleiro A, Moraleda Redecilla C, Tagarro García A. Neumonía adquirida en la comunidad. *Protoc Diagn Ter Pediatr* [Internet]. 2023;2:151-165.

9. Moral L, Loeda C, Morera J, et al. Complicated pleural infection: analysis of two consecutive cohorts managed with a different policy. *An Pediatr* (Engl Ed) [Internet]. 2016 Jan;84(1):46–53.

10. Fernandez Elviro C, García-García JJ, Sánchez-Ramón S, et al. Conservative and surgical modalities in the management of pediatric parapneumonic effusion and empyema: a living systematic review and network meta-analysis. *Chest* [Internet]. 2023 Nov;164(5):1125–38.

11. Lohuis SJ, de Groot E, Kamps AWA, Ottink MD, de Vries TW, Bekhof J. Conservative treatment of parapneumonic effusion in children: experience from a 10-year consecutive case series. *Pediatr Infect Dis J* [Internet]. 2023 Mar;42(3):180–3.

12. Janahi I, Fakhoury K, et al. Pediatric parapneumonic effusion and empyema: criteria to predict the need for surgical intervention. *J Emerg Med Trauma Acute Care* [Internet]. 2017;(Special Issue):Article 6.

13. Villena Garrido V, Cases Viedma E, Fernández Villar A, et al. Normativa sobre el diagnóstico y tratamiento del derrame pleural. Actualización. *Arch Bronconeumol* [Internet]. 2014 Jun;50(6):235–49.

14. Janahi IA, Fakhoury K. Management and prognosis of parapneumonic effusion and empyema in children; UpToDate [Internet][actualizado 2025; citado 26 abr 2025]. [aprox. 5 p.]. Disponible en: https://www.uptodate.com/contents/management-and-prognosis-of-parapneumonic-effusion-and-empyema-in-children.

HE AHÍ LA CONEXIÓN: ABSCESOS CEREBRALES Y BRONCOPATÍA CRÓNICA EN LA DISCINESIA CILIAR PRIMARIA

Valldecabres Pérez, Inmaculada. Sierra Yuste, Miriam Lucía. Guillén Jiménez, Ana Victoria. García Soriano, Isabel. Olmos Herrera, María Isabel. Belso Candela, Ana Reyes.

La discinesia ciliar primaria (DCP) es una enfermedad genética rara, con una prevalencia de 1 entre 10,000 y 30,000 individuos. Se estima que podría estar presente hasta en un 5% de los niños con infecciones respiratorias recurrentes [1]. A menudo es infradiagnosticada debido a su complejidad diagnóstica y la amplia variabilidad genético-fenotípica de las ciliopatías.

Se han descrito más de 54 genes implicados en su desarrollo [2], y las manifestaciones clínicas comienzan en el primer año de vida, incluyendo distrés respiratorio, malformaciones congénitas (como *situs inversus* o asplenia), y alteraciones del desarrollo. Algunas enfermedades ciliopáticas conocidas son la poliquistosis renal o la retinitis pigmentaria, mientras que otras lo son menos, como los síntromes de Alström o de Bardet-Biedl. Éstas últimas incluyen también alteraciones metabólicas, hipogonadismo y manifestaciones sistémicas.

Los cilios móviles son estructuras esenciales en la eliminación de secreciones, partículas y patógenos. Están presentes en el epitelio bronquial, el epéndimo cerebral y las trompas de Falopio. Su disfunción en DCP compromete especialmente la función respiratoria, favoreciendo infecciones de repetición, bronquiectasias e insuficiencia respiratoria crónica.

Durante la infancia, las infecciones respiratorias recurrentes son características y a menudo el primer indicio clínico. Los microorganismos más frecuentemente implicados son *Haemophilus influenzae, Staphylococcus aureus y Streptococcus pneumoniae* [4]. En la edad adulta, el cuadro evoluciona hacia la insuficiencia respiratoria crónica e infertilidad. En cuanto a esta última se da tanto en varones (debido a la inmovilidad de los espermatozoides o ausencia de movilidad de los cilios en conductos deferentes), como en mujeres (por disfunción tubárica, aumentando el riesgo de embarazo ectópico) [4]. Conforme avanza la enfermedad la afectación pulmonar se cronifica apareciendo bronquiectasias en las que predomina la *Pseudomonas aeruginosa*, que determina un mayor deterioro de la función pulmonar a largo plazo [5].

No existen terapias dirigidas frente la DCP y por ello se aplican terapias similares a otras patologías con bronquiectasias, como la fibrosis quística. Es fundamental la fisioterapia pulmonar, los cultivos periódicos de esputo para el seguimiento de la colonización bacteriana y el inicio precoz de antibioterapia ante posibles sobreinfecciones a nivel respiratorio.

Caso clínico

Varón de 29 años con antecedentes personales de discinesia ciliar primaria (DCP), diagnosticada en la infancia a raíz de infecciones respiratorias de repetición, sinusitis crónica y otitis media con hipoacusia secundaria. Presenta además duplicación renal izquierda y múltiples episodios de neumonía que requirieron hospitalización durante la infancia. Durante el estudio etiológico por parte de Pediatría se solicitó biopsia de cornetes nasales sin hallazgos concluyentes. Como parte de la evaluación funcional,

el espermiograma reveló astenoteratonecrozoospermia. Siendo esta última junto con el cuadro clínico del paciente pieza clave en el diagnóstico de DCP. En los estudios complementarios se objetivaron se objetivaron bronquiectasias con colonización crónica por Pseudomonas aeruginosa, en tratamiento domiciliario con colistina inhalada (mal cumplimiento). También recibía tratamiento inhalado con Fluticasona/Vilanterol.

A los 18 años (septiembre de 2013) ingresa en la unidad de enfermedades infecciosas por meningoencefalitis de probable origen bacteriano, con hallazgo de múltiples abscesos cerebrales. No fue posible la obtención de muestras microbiológicas directas, por la localización de las lesiones y su tamaño (todas ellas menores de 2 cm). Se instauró tratamiento empírico con Ceftriaxona y Metronidazol durante 8 semanas, con resolución radiológica completa al finalizar el tratamiento.

Como antecedentes sociales y laborales, el paciente reside en Madrid, donde trabaja como programador informático. No presenta hábitos tóxicos, no convive con animales domésticos y niega relaciones sexuales de riesgo o viajes recientes. Mantiene pareja estable.

El paciente acude al servicio de Urgencias en marzo de 2025 por presentar cefalea intensa de varios días de evolución, fiebre no termometrada y un episodio de desorientación en domicilio acompañado de hipersomnolencia. En las semanas previas había ingresado en un centro hospitalario de Madrid por un cuadro de gripe B con sobreinfección bacteriana, para la que recibió tratamiento con levofloxacino y oseltamivir. Fue dado de alta tras evolución favorable, sin aportar informe de los aislamientos microbiológicos. El paciente, durante dicho ingreso mencionó la cefalea, pero no se consideró oportuno realizar prueba de imagen cerebral.

A su llegada a Urgencias, el paciente se encontraba hemodinámicamente estable, afebril, con una saturación de oxígeno del 98% en aire ambiente. Se encontraba consciente, orientado y sin signos meníngeos. No presentaba lesiones cutáneas ni adenopatías palpables. La auscultación cardiopulmonar y la exploración abdominal no mostraron hallazgos patológicos.

En el análisis de laboratorio destacaban una creatinina de 1,08 mg/dL, proteína C reactiva de 15,4 mg/dL, ferritina de 214 ng/mL y procalcitonina de 0,03 ng/mL. El hemograma mostraba leucocitosis de 19.300 cél/µL con neutrofilia de 12.700 cél/µL.

La radiografía de tórax evidenció una atelectasia basal izquierda e imágenes compatibles con bronquiectasias, sin signos de condensación ni derrame pleural. Dada la clínica neurológica y los antecedentes del paciente, se realizó una TC craneal en la que se observaron múltiples áreas corticosubcorticales bilaterales hipodensas, edematosas, algunas con realce en anillo, sugestivas de abscesos cerebrales (figura 1). Se indicó completar el estudio con resonancia magnética (RMN).

Se efectuó una punción lumbar con salida de líquido cefalorraquídeo claro. El recuento celular reveló 156 leucocitos/mm³ (81% mononucleares, 19% polimorfonucleares) y glucosa de 39 mg/dL. El Gram fue negativo para microorganismos, aunque se observaron leucocitos. El cultivo aerobio fue negativo y la PCR multiplex para patógenos en LCR también resultó negativa.

Se decidió ingreso en la Unidad de Enfermedades Infecciosas, iniciándose tratamiento empírico con ceftriaxona, aciclovir, levetiracetam y corticoterapia. A su llegada a planta, el paciente presentaba somnolencia y discreta rigidez de nuca. La exploración física no evidenció rash cutáneo, estigmas de rascado ni picaduras. No se apreciaron signos de trombosis ni edemas en miembros inferiores.

Ante la alta sospecha de abscesos cerebrales de origen bacteriano, y teniendo en cuenta la toma reciente de antibióticos, se decidió ampliar cobertura con vancomicina y metronidazol, y se mantuvo aciclovir. Se solicitaron serologías y PCR para enterovirus en exudado faríngeo, que resultaron negativas.

Durante el ingreso, el paciente comenzó con fiebre persistente y cefalea, por lo que se obtuvieron hemocultivos (x2). Dada la evolución, se suspendieron ceftriaxona, metronidazol y vancomicina, iniciándose tratamiento con meropenem y linezolid por su mejor penetración a nivel del sistema nervioso central.

Se aisló *Pseudomonas aeruginosa* sensible a ceftazidima y quinolonas en el cultivo de esputo. Los hemocultivos resultaron negativos. A pesar del tratamiento, persistieron picos febriles de hasta 38 °C, por lo que se reintrodujo metronidazol y se aumentó la dosis de meropenem a 2 g cada 8 horas.

La resonancia magnética cerebral confirmó múltiples lesiones con realce en anillo, siendo la mayor de 18 mm, algunas confluentes y con extensión a los ventrículos. Se evidenció también un área de extenso edema en la región frontotemporal derecha, sin datos de efecto masa ni hipertensión intracraneal. Además, se describió sinusitis frontal y maxilar bilateral (figura 1).

El caso fue valorado en conjunto con el servicio de Neurocirugía, que desaconsejó intervención quirúrgica ni obtención de muestra dado el tamaño, número y localización profunda de las lesiones, recomendando continuar tratamiento médico exclusivo.

Tras el ajuste del tratamiento antibiótico y el aumento de la dosis de meropenem, el paciente permaneció afebril. Se solicitó una nueva resonancia magnética craneal a las dos semanas del inicio de la antibioterapia a dosis altas, en la que se evidenció una clara mejoría radiológica con reducción en el tamaño y número de las lesiones cerebrales (figura 2).

Clínicamente, el paciente evolucionó de forma favorable, permaneciendo consciente y orientado, sin focalidad neurológica y con resolución completa de la rigidez de nuca durante los primeros días de tratamiento. Se realizó un estrecho control analítico de citopenias, función renal y hepática durante el ingreso, sin hallarse alteraciones significativas y con buena tolerancia general al tratamiento.

La leucocitosis observada al ingreso se resolvió completamente tras diez días de antibioterapia. Se completaron 21 días de tratamiento con linezolid, que fue suspendido sin que se observara reaparición de fiebre, alteración de reactantes de fase aguda ni clínica neurológica nueva.

Dado el cuadro clínico, la buena evolución, y el antecedente de abscesos cerebrales previos en el contexto de inmunidad local alterada, se decidió mantener tratamiento con meropenem y metronidazol hasta completar al menos seis semanas, con seguimiento mediante pruebas de imagen cerebral cada dos semanas.

Discusión

Se presenta un caso infrecuente de abscesos cerebrales en un paciente con discinesia ciliar primaria (DCP), que refleja la importancia de una adecuada valoración de la historia clínica y los antecedentes infecciosos. La cefalea en contexto de infección respiratoria previa no motivó estudios neurológicos en un primer momento, lo que retrasó el diagnóstico. Además, conocer las colonizaciones crónicas del paciente, así como su baja adherencia al tratamiento inhalado pautado, resulta clave para guiar una cobertura empírica más ajustada desde el ingreso. La evolución clínica con persistencia de fiebre y síntomas

neurológicos obligó a reevaluar el tratamiento antibiótico, priorizando agentes con mayor penetración a sistema nervioso central.

La DCP es una enfermedad genética rara, con una prevalencia estimada de 1:10.000 - 30.000 nacidos vivos[6], caracterizada por disfunción de los cilios presentes en diversos tejidos, como el respiratorio, el epitelio ependimario y las gónadas (dando lugar a infertilidad). Las manifestaciones clínicas son variadas y dependen de los genes implicados en cada caso siendo las infecciones respiratorias las más frecuentes en todas las ciliopatías, tal y como muestra la tabla 1.

Esta disfunción ciliar compromete la circulación del líquido cefalorraquídeo, predisponiendo a infecciones del sistema nervioso central. Se ha demostrado en modelos animales que la disfunción ciliar provoca cierto grado de ventriculomegalia subclínica con hidrocefalia[7], lo que podría tener cierta relación con la formación de abscesos cerebrales, como se da en nuestro caso. La sinusitis crónica persistente puede servir como foco de diseminación hacia el SNC por contigüidad o perforación de la lámina cribosa. La tabla 2 muestra los principales patógenos aislados en los abscesos cerebrales.

La asociación con afectación espermática refuerza el diagnóstico sindrómico. Una correcta inmunización frente a patógenos respiratorios frecuentes (gripe, neumococo, meningococo, SARS-CoV-2, VRS) resulta fundamental en estos pacientes, así como una vigilancia estrecha ante signos neurológicos, aunque sean inespecíficos.

Conclusiones

Se trata de un caso infrecuente en el que la fisiopatología de base resulta clave para entender tanto la clínica como la evolución del paciente. La disfunción ciliar multisistémica propia de la discinesia ciliar primaria favorece las infecciones recurrentes y conlleva consecuencias a largo plazo como la insuficiencia respiratoria crónica, la hipoacusia secundaria a otitis de repetición y la colonización bacteriana persistente. La afectación neurológica es sumamente infrecuente. En este contexto, la aparición de cefalea, fiebre y signos meníngeos fue altamente sugestiva de afectación del sistema nervioso central, siendo confirmada mediante neuroimagen.

Aunque el líquido cefalorraquídeo no permitió un aislamiento microbiológico y la toma de muestra directa fue desaconsejada por Neurocirugía, la colonización respiratoria por *Pseudomonas aeruginosa* fue considerada el origen más probable, guiando así el tratamiento antibiótico empírico. No obstante, no se pudo obviar una cobertura empírica inicial frente a patógenos Gram positivos y anaerobios, frecuentemente implicados en la formación de abscesos cerebrales.

Este caso destaca la importancia de una anamnesis detallada, la revisión del trasfondo fisiopatológico y el conocimiento de las implicaciones clínicas de alteraciones estructurales celulares poco frecuentes para orientar de forma adecuada tanto el diagnóstico como la estrategia terapéutica. La predisposición del paciente a recurrencias justifica un seguimiento estrecho y la necesidad de mantener una adecuada inmunización tras la resolución del episodio actual.

Anexos

Sistema	Manifestación	Frecuencia
Respiratorio	Infecciones respiratorias de repetición, bronquiectasias	90-100%
Otorrinolaringológico	Sinusitis, otitis de repetición, hipoacusia	80-90%
Reproductivo (varones)	Infertilidad (astenonecrozoospermia)	80-100%
Reproductivo (mujeres)	Infertilidad (disfunción de trompas de Falopio, embarazo ectópico)	40-60%
Neurológico	Hidrocefalia, ventriculomegalia, abscesos cerebrales, meningoencefalitis	<5%
Cardiaco	*Situs inversus*, defectos septales (síndrome Kartagener)	50%
Renal	Duplicaciones, displasia, poliquistosis	Variables
Oftalmológico	Retinitis pigmentaria (Alström, Bardet-Bield)	Poco frecuentes

Tabla 1. Principales manifestaciones de las ciliopatías1,2,3.

Etiología	Frecuencia	Patógenos
Sinusitis/otitis/mastoiditis	20-50%	*Streptococcus spp., Staphylococcus aureus*, anaerobios (frecuentemente polimicrobianos)
Infecciones pulmonares	10-20%	*Nocardia, Klebsiella, Pseudomonas,* anaerobios
Diseminación hematógena	10-15%	Patógenos según foco primario
Postraumático o neuroquirúrgico	10-20%	*S. aureus, Pseudomonas*, bacilos GRAM (-)

Tabla 2. Principales patógenos aislados en los abscesos cerebrales de pacientes inmunocompetentes. Frecuencias aproximadas. Tomado de Vargas R.8, y Alonso Mariño9.

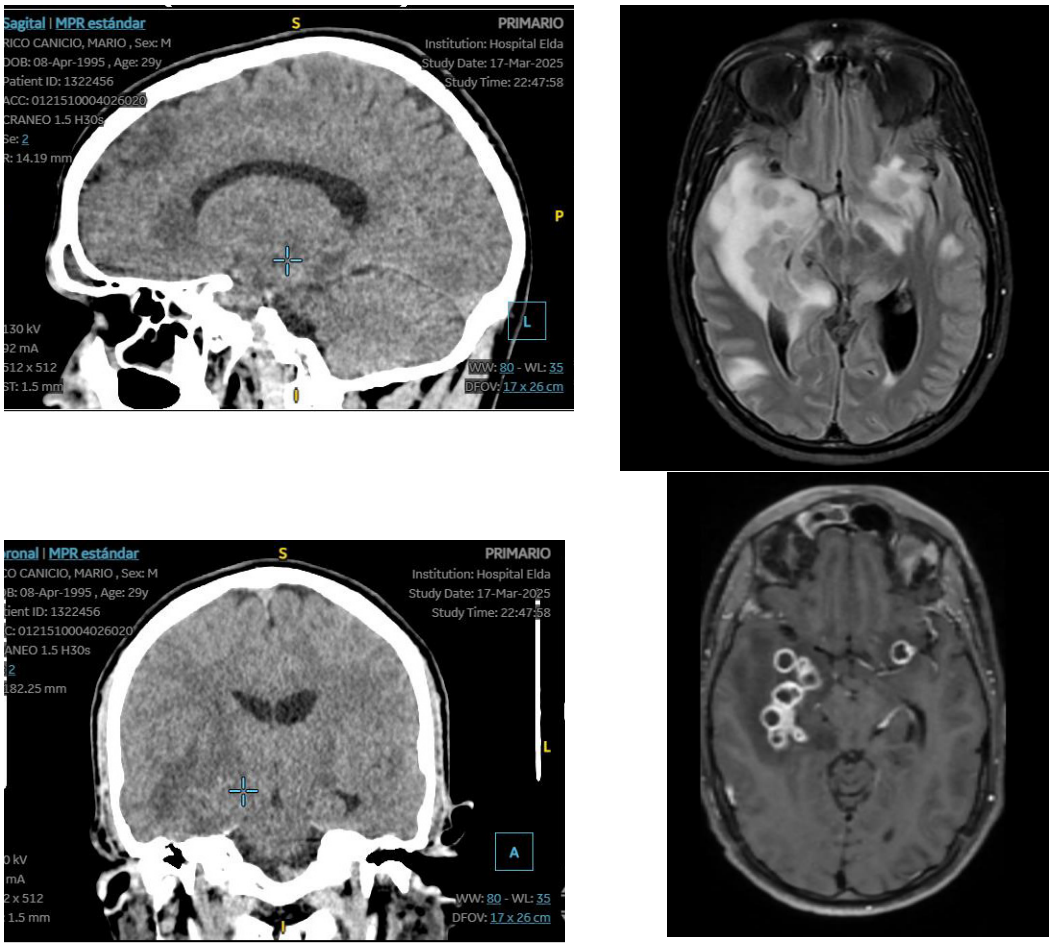

Figura 1. *Imágenes clínicas de TC y RM (a izquierda y derecha respectivamente) al ingreso en Marzo/2025. En los cortes de TC (sagital arriba y coronal inferior izquierda) se observa área de edema con rarefacción del tejido cerebral. Sin signos de hipertensión intracraneal. En la RMN se*

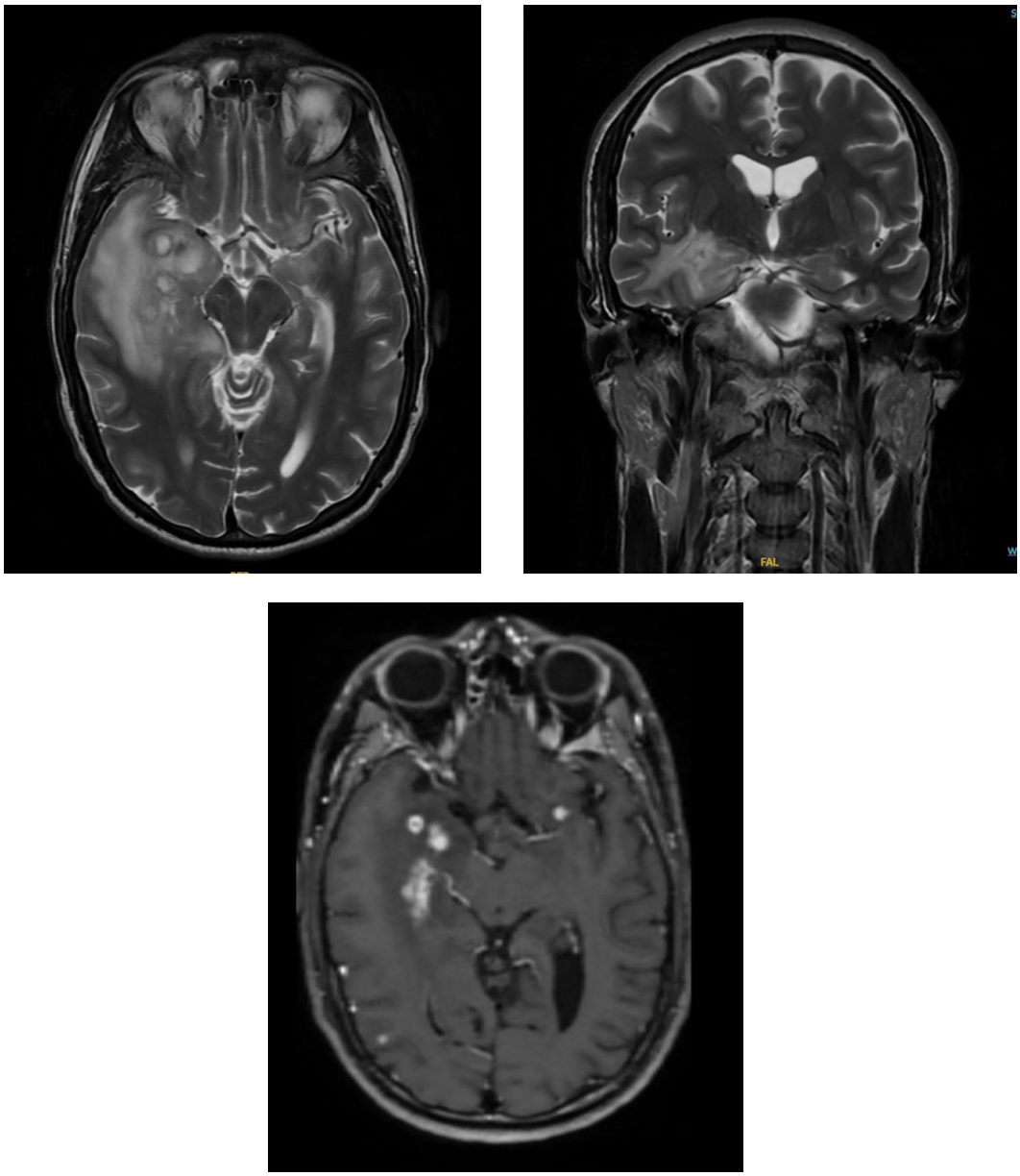

Figura 2. *Imágenes clínicas de RM tras 2 semanas de antibioterapia a dosis óptimas. Se observa disminución de los abscesos (en número y tamaño) a la izquierda, y del edema asociado, a la derecha.*

Bibliografía

1. Chapelin C, Coste A, Reinert P, Boucherat M, Millepied MC, Poron F, et al. Incidence of primary ciliary dyskinesia in children with recurrent respiratory diseases. Ann Otol Rhinol Laryngol. 1997;106:854–8.

2. Despotes KA, Zariwala MA, Davis SD, Ferkol TW. Primary Ciliary Dyskinesia: A Clinical Review. Cells. 2024 Jun 4;13(11):974. doi: 10.3390/cells13110974. PMID: 38891105; PMCID: PMC11171568.

3. Horani A, Ferkol TW. Understanding Primary Ciliary Dyskinesia and Other Ciliopathies. J Pediatr. 2021 Mar;230:15-22.e1. doi: 10.1016/j.jpeds.2020.11.040. Epub 2020 Nov 23. PMID: 33242470; PMCID: PMC8690631.

4. Montaner, A. E., & Carceller, M. A. (2013). Discinesia ciliar primaria. Anales de Pediatría Continuada, 11(1), 38–45. https://doi.org/10.1016/s1696-2818(13)70116-1

5. Wijers CD, Chmiel JF, Gaston BM. Bacterial infections in patients with primary ciliary dyskinesia: Comparison with cystic fibrosis. Chron Respir Dis. 2017;14:392–406

6. ¿Qué es la discinesia ciliar primaria? (n.d.). NHLBI, NIH. Retrieved April 14, 2025, from https://www.nhlbi.nih.gov/es/salud/discinesia-ciliar-primaria

7. Eisenhuth F, Agbonze JE, Groh AMR, Klostranec JM, Rudko DA, Stratton JA, Shapiro AJ. Age-related cerebral ventriculomegaly occurs in patients with primary ciliary dyskinesia. Fluids Barriers CNS. 2025 Jan 31;22(1):12. doi: 10.1186/s12987-024-00614-9. PMID: 39891273; PMCID: PMC11783799.

8. Vargas Rodríguez LJ, Alvarado MT, Suárez Chaparro AF. Absceso cerebral: diagnóstico, manejo, complicaciones y pronóstico. Rev Chil Neurocirugía. 2018 [citado: 23/01/2019];44:60-8. Disponible en: http://www.neurocirugiachile.org/pdfrevista/v44_n1_2018/vargas_p60_v44n1_2018.p

9. Alonso Mariño AL, Alonso Mariño OL, Aneiros Medina RI. Abscesos cerebrales múltiples debido a meningoencefalitis bacteriana por Streptococcus pneumoniae. Rev Cuba Med Int Emerg [Internet]. 2019 [citado 14 Abr 2025]; 18 (3). Disponible en: https://revmie.sld.cu/index.php/mie/article/view/598

NEUROLOGÍA

“DARIDOREXANT COMO ALTERNATIVA EFICAZ EN EL MANEJO DEL INSOMNIO CRÓNICO REFRACTARIO: REPORTE DE CASO”

Iruela Martínez, Clara; Lucas Brines, Carmen; Izquierdo Izquierdo, Marta; De los Santos Cohen, Daniel

El insomnio crónico es un trastorno altamente prevalente, con una estimación del 10 al 15 % en la población general, y repercusiones funcionales, cognitivas y emocionales significativas. Se asocia a mayor riesgo de trastornos psiquiátricos, enfermedades cardiovasculares y deterioro en la calidad de vida. En casos refractarios, el manejo clínico resulta especialmente desafiante.

Las opciones terapéuticas convencionales —como benzodiacepinas, Z-drugs y antidepresivos sedantes— presentan limitaciones importantes en cuanto a eficacia sostenida y perfil de seguridad, especialmente por su potencial para inducir tolerancia, dependencia y alterar la arquitectura del sueño. En los últimos años, se han desarrollado nuevas estrategias farmacológicas dirigidas al sistema de orexinas, implicado en la regulación del estado de alerta.

Daridorexant, un antagonista dual de los receptores de orexina OX1R y OX2R, promueve el inicio y mantenimiento del sueño inhibiendo selectivamente la señalización de vigilia sin suprimir fases fundamentales del sueño, como el REM y N3. Su mecanismo permite preservar la arquitectura del sueño y reducir efectos adversos residuales. Además, tiene bajo riesgo de dependencia y un perfil farmacocinético favorable.

Estas características posicionan a daridorexant como una opción innovadora y eficaz para pacientes con insomnio crónico refractario, contribuyendo a ampliar y modernizar las estrategias de tratamiento en esta patología

Caso

Varón de 52 años, sin antecedentes psiquiátricos personales, con diagnóstico de insomnio crónico primario de más de 6 años de evolución. Refiere dificultad tanto en la conciliación como en el mantenimiento del sueño, con despertares múltiples y un tiempo total de sueño menor a 4 horas por noche. El paciente ha probado múltiples tratamientos: higiene del sueño, terapia cognitivo-conductual, benzodiacepinas, antidepresivos sedantes (amitriptilina, trazodona), antipsicóticos en dosis bajas y Z-drugs, sin obtener beneficio clínico sostenido.

En la evaluación inicial con la escala de Insomnio de Atenas (AIS), obtiene una puntuación de 18/24, y el Índice de Calidad del Sueño de Pittsburgh (PSQI) arroja un valor de 19. En el polisomnograma se evidencian latencias de sueño prolongadas (>45 min), eficiencia del sueño del 67% y fragmentación significativa sin apneas o movimientos periódicos significativos.

Ante la refractariedad clínica y los efectos secundarios acumulados por fármacos previos, se inicia tratamiento con daridorexant 50 mg en monoterapia, un antagonista dual del receptor de orexina recientemente aprobado por la FDA y EMA para el tratamiento del insomnio crónico, con perfil farmacocinético

favorable y bajo potencial de dependencia (1).

A las 4 semanas de tratamiento, el paciente reporta mejoras sustanciales en la latencia del sueño (ahora <20 min), aumento de la duración total del sueño (>6,5 horas), y reducción significativa de los despertares. La puntuación en el PSQI baja a 8, y la AIS a 7. No se reportan efectos adversos relevantes. Tras 3 meses, el paciente mantiene mejoría clínica estable.

Discusión

El insomnio crónico es un trastorno de alta prevalencia, con impacto funcional significativo y frecuente comorbilidad con patologías psiquiátricas y médicas. Se define por dificultades persistentes en el inicio o mantenimiento del sueño, con afectación del funcionamiento diurno y duración mínima de tres meses (2). En casos refractarios, como el presente, se impone una revisión integral del abordaje terapéutico.

Los tratamientos tradicionales para el insomnio incluyen higiene del sueño, terapia cognitivo-conductual (CBT-I), y fármacos como benzodiacepinas o hipnóticos no benzodiacepínicos. Sin embargo, la eficacia de estos últimos es limitada en el largo plazo y su uso está asociado a tolerancia, dependencia y deterioro cognitivo, especialmente en mayores (3).

Daridorexant, un antagonista dual de los receptores de orexina OX1R y OX2R, actúa inhibiendo el sistema de alerta mediado por orexina, facilitando el inicio y mantenimiento del sueño sin afectar la arquitectura del mismo (4). Estudios como el de Mignot et al. (5) en fase III han demostrado su eficacia con mejoras sostenidas en latencia de sueño, tiempo total de sueño y percepción subjetiva de descanso, además de un perfil de seguridad favorable.

Este caso ilustra el valor clínico del uso de daridorexant en pacientes con insomnio crónico refractario a tratamientos convencionales. La mejoría rápida y sostenida, sin efectos adversos significativos, sugiere que los antagonistas de orexina podrían representar una nueva línea terapéutica de elección en estos contextos. La inclusión de este tipo de fármacos en la práctica clínica requiere una reevaluación de los algoritmos terapéuticos actuales en insomnio.

Conclusiones

El insomnio crónico puede presentar formas refractarias a múltiples tratamientos convencionales, afectando gravemente la calidad de vida del paciente.

- El caso presentado evidencia la eficacia del daridorexant como una alternativa terapéutica prometedora en pacientes con escasa respuesta a benzodiacepinas, antidepresivos sedantes y Z-drugs.
- Daridorexant mostró mejorías clínicas significativas tanto en variables objetivas (latencia, duración y eficiencia del sueño) como subjetivas (descanso percibido, funcionalidad diurna), con un perfil de seguridad adecuado.
- El mecanismo de acción de los antagonistas duales de orexina ofrece ventajas relevantes al preservar la arquitectura del sueño, sin inducir tolerancia o dependencia.
- Se hace necesaria la difusión de la evidencia sobre nuevas terapias en insomnio crónico y su integración en guías clínicas y formación médica continuada.

Bibliografía

1. Winrow CJ, Gotter AL, Cox CD, et al. Pharmacological characterization of the dual orexin receptor antagonist daridorexant (ACT-541468). Neuropharmacology. 2021;186:108398.

2. American Psychiatric Association. Diagnostic and Statistical Manual of Mental Disorders (DSM-5-TR). 5th ed. Washington, DC: APA; 2022.

3. Glass J, Lanctôt KL, Herrmann N, et al. Sedative hypnotics in older people with insomnia: meta-analysis of risks and benefits. BMJ. 2005;331(7526):1169.

4. Brisbare-Roch C, Dingemanse J, Koberstein R, et al. Promotion of sleep by targeting the orexin system in rats, dogs and humans. Nat Med. 2007;13(2):150–155.

5. Mignot E, Mayleben D, Fietze I, et al. Safety and efficacy of daridorexant in adult and elderly patients with insomnia disorder: results from two multicenter, randomized, double-blind, placebo-controlled, phase 3 trials. Lancet Neurol. 2022;21(2):125

ENFERMEDAD DE HUNTINGTON A PROPÓSITO DE UN CASO

Moreno Delicado, Carmen María; Álvarez Sauco, María; Ramírez Mora, Karen G.;Serrano Sanchís, José Ramón; Ruiz Marínez, Marta; Moreno Puertas, Raquel.

Introducción

La Enfermedad de Huntington (EH) es una patología neurodegenerativa grave, de herencia autosómica dominante (AD), con penetrancia completa. Se estima una prevalencia de 2,7 por cada 100 000 habitantes, con una edad media de inicio de los síntomas de entre 20 y 50 años, y una media de supervivencia de 15 a 20 años desde el diagnóstico (1). Para realizar un diagnóstico preciso de la enfermedad, se requiere un paciente con síntomas clínicos sugestivos, generalmente con una historia familiar positiva (aunque no es un criterio excluyente) y una prueba genética de confirmación.

Las manifestaciones clínicas de la enfermedad se agrupan en tres grandes esferas, que pueden aparecer de forma única o combinadas: esfera motora, esfera cognitiva y esfera psiquiátrica. Dada la amplia variedad clínica, cada paciente es único, y cada uno de ellos presentará una combinación de síntomas y una gravedad variable. En la **Tabla 1** se presentan las principales características clínicas.

En cuanto al diagnóstico genético, se trata de una enfermedad causada por la expansión del triplete "CAG" en el gen de la Huntingtina del cromosoma 4. Este gen puede sufrir fenómenos de expansión en los que aumenta su número de repeticiones al trasmitirse de generación en generación, provocando lo que denominamos fenómeno de anticipación. Esta anticipación significa que la EH puede manifestarse en edades más tempranas en generaciones sucesivas, porque los descendientes tienen un número de copias mayor que sus progenitores. En realidad, el triplete "CAG" también está presente en las personas sanas, pero con un número de copias menor. Para diagnosticar la Enfermedad de Huntington son necesarias más de 40 repeticiones del triplete en uno de los alelos del cromosoma 4. Aun así, entre el rango normal de copias (< 27) hasta las 40 copias, existen una serie de pacientes con fenotipos variables en los que consideramos que el gen presenta una penetrancia incompleta (1, 2). **Tabla 2.**

Otro tipo de pacientes a tener en cuenta, especialmente en el caso que nos ocupa, es el de los homocigotos, quienes presentan un número patológico de repeticiones en ambos alelos. Es decir, han heredado la enfermedad por parte de ambos progenitores. Este tipo de pacientes se han descrito de forma excepcional en la literatura, por lo que el impacto clínico de esta condición sigue siendo objeto de debate, sin poder confirmarse que su presentación sea más grave que en pacientes heterocigotos. No obstante, parece que la enfermedad suele debutar a edades más tempranas en estos casos (3, 4, 5).

Lamentablemente, en la actualidad no disponemos de tratamientos curativos o modificadores del pronóstico de la enfermedad. El manejo clínico se centra en el tratamiento sintomático individualizado. Lo que sí podemos y debemos hacer, dada su herencia AD y penetrancia completa, es informar y

diagnosticar, si se da el caso, a los descendientes del paciente. En estos casos cobra especial importancia en nuestras consultas el consejo genético de cara a futuras generaciones, pues la erradicación de la anomalía genética es posible mediante técnicas de diagnóstico preimplantacional y es la manera de evitar que las sucesivas generaciones padezcan la enfermedad.

Caso clínico

Presentamos el caso de un hombre de 48 años que convive con su esposa y su hija, sana, de 20 años. El paciente no tiene antecedentes médicos relevantes, niega consumo de tóxicos y, aunque el paciente refiere mantener su actividad laboral, hace al menos 2 años que no desempeña su trabajo de camionero. Un año antes, había requerido ingreso en el servicio de psiquiatría por un episodio de psicosis orgánica tratado con olanzapina con buena respuesta, aunque suspendió el tratamiento por decisión propia poco después del alta.

En cuanto a sus antecedentes familiares, se sospechaba un diagnóstico de EH en su padre en otra comunidad autónoma, aunque no se disponía de informes. Con esta posibilidad diagnóstica en conocimiento de los médicos tratantes, se le explicó la posibilidad de padecer la enfermedad y la necesidad de hacer una prueba genética, pero lo rechazó y no acudió a controles ambulatorios.

En la actualidad el paciente ingresa de nuevo en la Unidad de Hospitalización Psiquiátrica por un episodio de agresividad y alteración conductual. La familia del paciente refiere una reaparición gradual de síntomas de la esfera psicótica como soliloquios, agitación psicomotriz, verborrea, anorexia, insomnio y alteración del contenido del pensamiento, con lo que impresiona de delirios de perjuicio con ideas de envenenamiento y persecución (*"tira y esconde la comida porque cree que le envenenan"; "acude a la policía en una ocasión porque cree que le vigilan"*).

A la exploración psicopatológica el paciente presenta un contacto suspicaz e inquietud psicomotriz. Mantiene un discurso incoherente, saltígrado y verborreico. Además, durante la entrevista se objetiva conducta alucinatoria con soliloquios. y conductas compatibles con delirio de envenenamiento. Durante la mayor parte del ingreso se mantiene apático, irritable y con ideación delirante de perjuicio centrada en el envenenamiento con repercusión conductual (desconfianza del personal, negativa a las ingestas).

A la exploración neurológica destacan sutiles movimientos espontáneos a nivel distal de miembros superiores, impersistencia motora leve y unos reflejos en "hung up". Además, a nivel cognitivo se objetiva una velocidad de procesamiento discretamente disminuida y un marcado síndrome disejecutivo.

Ante los datos obtenidos mediante la anamnesis y la exploración, se considera que el paciente presenta un nuevo episodio psicótico con alteración del juicio de la realidad, junto con sutiles movimientos coreicos. Dado que el paciente no presenta una adecuada conciencia de su enfermedad, siendo complicado su manejo en domicilio y en consultas externas, ingresa de forma involuntaria en psiquiatría para tratamiento.

Durante el ingreso, dado que se trata de un paciente con probables antecedentes familiares de Enfermedad de Huntington con síntomas compatibles en las esferas psiquiátrica, cognitiva y motora, se plantea la realización del estudio genético de cara al diagnóstico definitivo, pero el paciente se niega de nuevo. Hay que destacar que además se había completado estudio de neuroimagen (TC craneal) y analítico (Ceruloplasmina, serologías, iones, tiroides, vitaminas B) para descartar causas secundarias de psicosis (metabólicas como la enfermedad de Wilson, infecciosas, etc), con resultados anodinos.

En este punto nuestra decisión provoca un conflicto entre los pilares bioéticos básicos de beneficencia y autonomía. Por un lado, el diagnóstico certero nos permitiría realizar un correcto tratamiento sintomático y seguimiento del paciente. Además, nos permitiría informar y abordar el estudio de su hija con el fin de realizar un consejo genético. En cambio, el paciente, acogiéndose a su derecho a la autonomía, no desea realizarse la prueba. Con todo, decidimos consultar al comité de Bioética asistencial de nuestro hospital que, tras valorar el caso, recomendó que dada la situación clínica y su ingreso involuntario, no se consideraba que el paciente fuera competente para ejercer su derecho de autonomía y negarse a realizarse la prueba diagnóstica. En definitiva, de acuerdo con los familiares del paciente, con el juicio emitido por el comité de Ética Clínica de nuestro departamento, los especialistas de Psiquiatría y Neurología que valoraban al paciente y su familia cercana, se extrajo la muestra para el estudio genético de la EH.

A lo largo del ingreso, se administra tratamiento con risperidona con buena respuesta. El paciente se muestra más colaborador, remite la desorganización conductual y ceden las alteraciones sensoperceptivas, pasando la sintomatología delirante a un segundo plano. Aun así, dada la naturaleza propia de la patología, el paciente continúa con nula conciencia de su enfermedad y es necesario solicitar al alta el Tratamiento Ambulatorio Involuntario con risperidona. El paciente continúa seguimiento por el hospital de día de Psiquiatría y consultas externas de Neurología, con mejoría progresiva tanto de la clínica psiquiátrica como la cognitiva. Se mantiene autónomo y acude con regularidad a talleres en el Hospital de Día de la Unidad de Salud Mental.

Respecto a los resultados del estudio genético solicitado, se objetivó que el paciente presenta un alelo del cromosoma 4 “enfermo”, con 42 copias del triplete “CAG”; y otro alelo “premutado”, con 32 copias. Al ser una patología AD, la existencia de un alelo con más de 40 copias confirma que el paciente presenta la enfermedad. En cuanto al estado de premutado del otro alelo, según la literatura no parece que influya claramente en la evolución ni en la gravedad de la enfermedad. Sin embargo, cobra una gran importancia en la descendencia del paciente.

En base a los resultados de la prueba genética sabemos que, en cualquier caso, la hija de 20 años del paciente heredará un alelo afectado, ya sea el enfermo o el premutado (**Figura 1**). Además, dado que la EH se asocia con la expansión de tripletes, el alelo con 32 repeticiones podría haber aumentado su tamaño (fenómeno de anticipación). Sin embargo, si la hija heredara el alelo premutado, permanecería fenotípicamente sana, ya que la expansión suele agregar entre 3 y 5 repeticiones por generación, sin alcanzar el umbral de 40 repeticiones necesario para desarrollar la enfermedad. Sí cobraría relevancia en generaciones posteriores, por lo que el consejo genético y el diagnóstico preimplantacional son fundamentales.

Informada la hija sobre todas las posibilidades descritas, por el momento declina conocer su estatus genético. Se lo planteará posiblemente si decide ser madre.

Discusión

La Enfermedad de Huntington (EH) es una patología neurodegenerativa hereditaria AD asociada a la presencia de una expansión de tripletes CAG en el exón 1 del gen de la Huntingtina (HTT). Este fenómeno resulta en la traducción de una proteína Huntingtina mutante (mHTT) con una ganancia de función. En la historia natural de la enfermedad hay una primera fase asintomática durante años, tras la cual aparecen síntomas cognitivos sutiles, con frecuencia asociados a problemas psiquiátricos, como en nuestro paciente. De forma progresiva se instauran luego los síntomas de la enfermedad. Por el momento, no existe ningún tratamiento modificador del curso de la enfermedad, existiendo solo

tratamientos sintomáticos. Según datos facilitados por la Asociación Española de Corea de Huntington el número de afectados superaría las 4.000 personas en España, por lo que consideramos pertinente la discusión de este caso y todas sus aristas (6).

En el diagnóstico diferencial de un síndrome coreico con afectación psiquiátrica de inicio en la edad adulta es preciso considerar inicialmente si se trata de una patología adquirida o genética. Cuando los antecedentes familiares orientan a EH, el diagnóstico es fácil, en base a la prueba genética. Entre las patologías adquiridas que pueden asociarse a estos trastornos conviene descartar: la exposición a ciertos fármacos o tóxicos (como el alcohol), patologías metabólicas, patologías hematológicas, autoinmunes, síndromes paraneoplásicos y causas infecciosas.

Aunque en todas las enfermedades es indispensable el enfoque biopsicosocial del paciente y su entorno, ante un paciente con esta patología cobra especial importancia el seguimiento de todos los integrantes de la familia. El correcto diagnóstico de todos los miembros afectos nos ayuda a enfocar mejor su tratamiento sintomático, seguimiento y pronóstico. Además, en nuestro caso nos permite evitar nuevos casos de la enfermedad mediante el consejo genético y las técnicas de diagnóstico preimplantacional.

En cuanto a la toma de decisiones, como profesionales debemos actuar siempre en base a los 4 principios básicos de la bioética: beneficencia, no maleficencia, justicia y autonomía; aunque en ocasiones estos principios entran en conflicto.

Adentrándonos en nuestro caso, ¿qué significa ser autónomo? Algunos filósofos como Kant consideraban que, en la vida real, las personas nunca podrían tomar decisiones autónomas porque siempre iban a estar influidas por sus experiencias personales. La mayoría de los pensadores, en cambio, están de acuerdo en que actuar de forma autónoma es actuar conforme a los deseos de uno mismo. Pero, si los deseos de una persona están influidos por una enfermedad (psiquiátrica u orgánica) que altera su juicio de la realidad, ¿son realmente autónomas sus decisiones? Ante este conflicto ético surge el concepto de competencia, que atribuye a la persona la capacidad para tomar una decisión de forma autónoma. Para ser competente, el paciente debe ser capaz de entender y manipular racionalmente la información que se le otorga, así como apreciar correctamente las consecuencias de su decisión y ser capaz de comunicarla. Por tanto, el principio de autonomía está vinculado a la competencia del paciente para tomar decisiones por sí mismo (7, 8). Si nuestros pacientes no cumplen estos criterios, debemos tomar nosotros las decisiones sobre su salud basándonos en el resto de los principios éticos básicos. En los casos en los que existe un conflicto ético, la decisión final sobre el modo de actuar siempre será del profesional a cargo, siendo fundamental la ayuda, llegado el caso, de los comités de Bioética asistencial de cada departamento. Estos comités son órganos multidisciplinares de carácter asesor y consultivo, al servicio de los profesionales, de personas usuarias y de las instituciones sanitarias en general.

Los avances en genética constituyen sin duda una esperanza en esta enfermedad, tanto por la posibilidad de conocer el estatus de los descendientes de los pacientes y así posibilitar no transmitir esos genes a generaciones futuras, como por los tratamientos en investigación que hay en marcha, encaminados a de una u otra manera silenciar las alteraciones genéticas causantes de la cascada neurodegenerativa.

Por último, destacar que es fundamental un manejo integral de los pacientes con EH y sus familias. Este debería implicar a un equipo multidisciplinario que incluya a los especialistas en neurología, psiquiatría, neuropsicología, rehabilitación, fisioterapia, logopedia y nutrición o paliativos, según el momento evolutivo de la enfermedad.

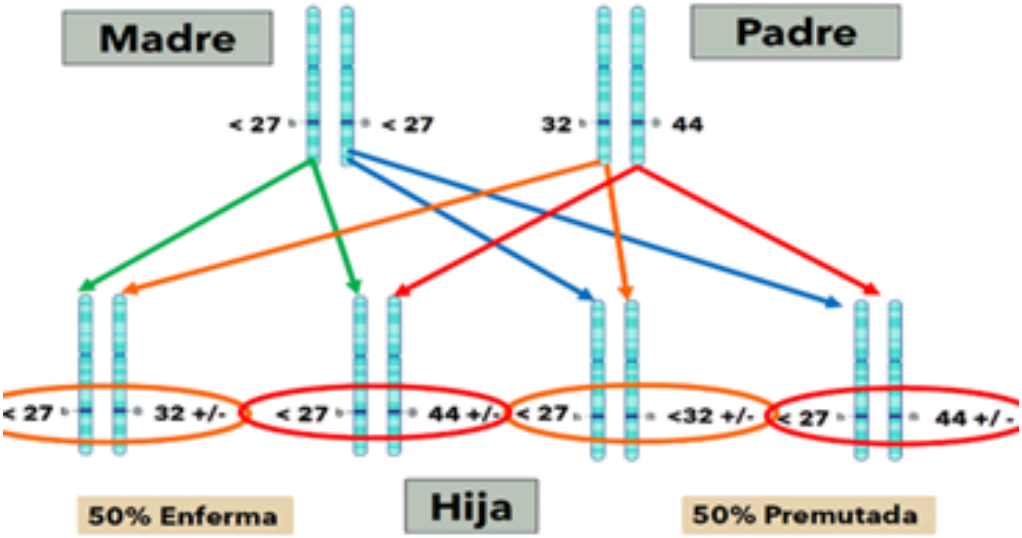

Figura 1. *Trasmisión genética del gen de la Huntingtina en la familia del paciente. Considerando la esposa del paciente como portadora de dos alelos sanos (< 27 copias). Las flechas verdes representan los alelos sanos, las flechas naranjas los alelos premutados y las flechas rojas los alelos enfermos. Los círculos naranjas representan el estado de portadora sana de una premutación. Los círculos rojos representan el estado de enferma. Esfera motora*

Esfera motora	Esfera cognitiva	Esfera psiquiátrica
Corea	↓ Velocidad procesamiento	Apatía, irritabilidad, obsesión
Distonía	Alteración de memoria implícita	Alteraciones del juicio
Rigidez	Alteración de memoria antigua	Depresión
Bradicinesia	Alteración percepción emocio-nal, tiempo y lugar	Manía
Tics	Falta de autoconciencia	Delirio, psicosis
↓ Control motor voluntario	↓ Atención ↓ Planificación	Perseverancia emocional y mental
Impersistencia motora	Síndrome disejecutivo	
Hiperreflexia	Rigidez, impulsividad	

Tabla 1. *Manifestaciones clínicas de la Enfermedad de Huntington.*

Número	Interpretación
< 27	Normal
27-35	Normal mutable
36-39	Penetrancia incompleta
≥ 40	
Enfermo	

Tabla 2. *Número de copias.*

Bibliografía

1. Nance M, Jane S Paulsen MD, Rosenblatt A, Vicki Wheelock MD, Martha Nance MD, Director MD, et al. Guía para Médico sobre el Manejo de la enfermedad de Huntington Tercera edición.

2. Migliore S, Jankovic J, Squitieri F. Genetic counseling in Huntington's disease: Potential new challenges on horizon? Vol. 10, Frontiers in Neurology. Frontiers Media S.A.; 2019.

3. Cubo E, Martinez-Horta SI, Santalo FS, Descalls AM, Calvo S, Gil-Polo C, et al. Clinical manifestations of homozygote allele carriers in Huntington disease. Neurology. 2019 Apr 30;92(18):E2101-8.

4. Alonso M, Yescas P, Ochoa A, Macías R, Ruiz I, Munksgaard B, et al. Homozygosity in Huntington's diseas: new ethical dilemma caused by molecular diagnosis. Vol. 61, Clin Genet. 2002.

5. Myers RH, Leavitt J, Farrer LA, Jagadeesh J, Mcfarlane, Mastromauro CA, et al. Homozygote for Huntington Disease. Vol. 45, Am. J. Hum. Genet. 1989.

6. Asociación Española de Corea de Huntigton. e-huntington.

7. Pugh J. Autonomy, Rationality, and Contemporary Bioethics.

8. Rojas P. Los principios de la bioética y el surgimiento de una bioética intercultural. Rev. bioét. derecho. 2010 [citado 2025 abr 10];(17):47–61.

LA CARA OSCURA DEL ICTUS CARDIOEMBÓLICO

Sáez Felipe, Marta

El ictus se define como una lesión neurológica aguda que se produce como resultado de uno de los siguientes procesos patológicos: isquemia cerebral (80%) y hemorragia cerebral (20%). Representa una patología con un alto porcentaje de ingresos en UCI, debido, principalmente, a las complicaciones acompañantes.

Existen tres subtipos principales de isquemia cerebral:

- Trombosis: se refiere a la obstrucción local de una arteria, la cual puede deberse a una enfermedad de la pared arterial, como arteriosclerosis, disección o displasia fibromuscular.

- Embolia: hace referencia a partículas de material que se originan en otra parte y que bloquean el riego arterial de una región cerebral específica. Al contrario que la trombosis, la terapia local solo resuelve el problema temporalmente, pudiendo ocurrir eventos posteriores si no se identifica y trata el origen de la embolia.

- Hipoperfusión sistémica.

En el caso del ictus embólico, los síntomas dependen de la región cerebral afectada por la isquemia. El émbolo bloquea repentinamente la zona receptora, por lo que la aparición de los síntomas es abrupta y, por lo general, máxima al principio y en situación de vigilia. A diferencia de la trombosis, pueden verse afectadas múltiples localizaciones dentro de diferentes territorios vasculares [1,2].

Algunas de las causas de ictus cardioembólico comprenden las arritmias (con especial atención a la fibrilación auricular), valvulopatías reumáticas, prótesis valvulares mecánicas, infarto de miocardio o endocarditis, ya sean de origen infeccioso o no infeccioso [1].

Las complicaciones neurológicas se desarrollan en casi un tercio de los pacientes con endocarditis infecciosa. El accidente cerebrovascular isquémico debido a la embolización cerebral es la manifestación más común de la endocarditis infecciosa y siempre debe considerarse en un paciente con fiebre y clínica neurológica [3].

Caso clínico

Se trata de un varón de 65 años que ingresa en UCI por deterioro del nivel de conciencia. Como antecedentes personales a destacar, el paciente es hipertenso y diabético, recibiendo tratamiento farmacológico para ambos factores de riesgo cardiovascular.

El paciente comienza con clínica de hemiparesia derecha, desviación de comisura bucal hacia la izquierda y disartria la mañana del 16/03/25, por lo que se avisa a los Servicios de Emergencia y se traslada al hospital más cercano (Hospital de Villajoyosa), calculándose una puntuación en la escala NIHSS de 11 puntos. Se activa código ictus y se realiza TC craneal urgente, confirmando ictus isquémico por oclusión del segmento M2 de arteria cerebral media izquierda (Figura 1). No se administra fibrinólisis sistémica por tendencia a hipertensión a su llegada a Urgencias. Se traslada a sala de Neurorradiología del Hospital General de Alicante de manera emergente, realizándose tromboextracción, que resulta exitosa tras un único pase. Ingresa en Unidad de Ictus (UIC) tras el procedimiento con diagnóstico de ictus isquémico de probable origen aterotrombótico. El electrocardiograma realizado al ingreso muestra un ritmo sinusal sin eventos arrítmicos.

Interrogando a su esposa, refiere que las dos semanas previas al ingreso, el paciente tuvo un golpe accidental en la pierna izquierda, quedando como secuela una herida abierta de pequeño tamaño por la cual recibió antibioterapia durante una semana (no sabe precisar cuál).

Durante la madrugada del 17/03/25, el paciente sufre una crisis tónico clónica de 4 segundos de duración que cede espontáneamente y tras la que no recupera nivel de conciencia, por lo que se avisa a UCI, quien procede a aislamiento de vía aérea e ingreso a su cargo. Se inicia tratamiento anticomicial con levetiracetam y se contacta con Neurofisiología para realizar un electroencefalograma urgente, en el que se muestra una actividad suprimida en hemisferio izquierdo, sin objetivarse anomalías epileptiformes.

Se realiza nuevo TC craneal tras la crisis convulsiva (17/03/25), en el que se informa de área de isquemia aguda establecida en territorio de M2 izquierda, sin transformación hemorrágica.

A su ingreso en UCI, el paciente presenta hipertensión (165/70mmHg), taquicardia a 110lpm y temperatura de 38.5ºC. Se encuentra bajo efectos de sedoanalgesia, con pupilas isocóricas normorreactivas y destacando a la auscultación cardiaca un soplo sistólico en foco mitral.

Ante la presencia de fiebre, se extraen cultivos de diferentes focos (hemocultivos x2, urocultivo y cultivo de broncoaspirado), además de frotis de colonización, resultando todos negativos a los 5 días.

En la gasometría arterial es de destacar un ácido láctico de 3.6mmol/L y en la analítica sanguínea, una creatina cinasa de 149U/L, una proteína C reactiva de 1.17mg/dL y leucocitosis de 12.380/mcL con neutrofilia, sin otros hallazgos de interés.

A las 24h, se realiza nuevo TC craneal de control (18/03/25), en el que no se aprecia transformación hemorrágica, por lo que se inicia monoantiagregación con ácido acetilsalicílico.

Dado los hallazgos en la auscultación cardiaca, se realiza ecocardioscopia a pie de cama en el servicio de UCI, visualizando esclerosis de válvula mitral con una imagen sospechosa móvil adherida al velo posterior. Ante la sospecha de endocarditis infecciosa, se decide iniciar tratamiento para cobertura de endocarditis sobre válvula nativa con ampicilina + gentamicina + cloxacilina.

Se solicita una ecografía transesofágica (ETE) al servicio de Cardiología, siendo realizada el 18/03/25 y en la que se describe una válvula mitral de aspecto degenerativo, con calcificación caseosa del anillo mitral que se extiende a la base del velo posterior. Se objetiva en la vertiente auricular del velo posterior una imagen filiforme y móvil (1.5x2mm) que en el contexto del paciente sugiere que se trate de una vegetación pequeña o del remanente de una vegetación de mayor tamaño que haya embolizado.

La evolución en UCI resulta satisfactoria. El paciente puede ser extubado el día 20/03/25 sin complicaciones. La telemetría muestra un ritmo sinusal sin realizar eventos arrítmicos durante todo el ingreso. Dada la buena evolución del paciente, se realiza cambio de servicio a UIC el 21/03/25, donde se continúa el estudio y tratamiento del ictus de probable origen cardioembólico:

- Se solicita un TC cardiaco (27/03/25), en el que se describe una válvula mitral degenerada con engrosamiento de sus velos de predominio en velo posterior, así como calcificación caseosa del anillo. Se identifica una imagen móvil y pediculada de 4mm de diámetro máximo dependiente de la cara auricular del velo anterior mitral que podría corresponder a una vegetación.

- Se realiza ETE de control el 02/04/25: se visualiza de nuevo de manera más definida, en la vertiente auricular del velo posterior una imagen móvil de mayor tamaño que en estudio previo (9x6mm), compatible con vegetación. Se confirma alta sospecha de EI sobre válvula mitral (Figura 2).

- Se solicitan 4 parejas de hemocultivos el 26/03/25, aislándose en 2 de ellos *Sthaphylococcus Epidermidis*, confirmándose así el diagnóstico de ictus de origen cardioembólico secundario a endocarditis infecciosa. Se realiza interconsulta a Unidad de Enfermedades Infecciosas (UEI) para seguimiento del caso, optimizando antibioterapia finalmente con ceftarolina + vancomicina el 28/03/24 según los datos del antibiograma (Figura 3).

El paciente es valorado por Cirugía Cardíaca (04/04/25), que descarta el tratamiento quirúrgico urgente dada la estabilidad clínica y hemodinámica, sin signos de insuficiencia cardiaca, ausencia de valvulopatía severa o infección descontrolada. Se recomienda repetir ETE de control en 2 semanas.

El paciente y su familia solicitan la repatriación a su país (UK), siendo realizada el 09/04/25 en avión medicalizado. Al alta hospitalaria, el paciente presenta clínica de infarto total de circulación anterior (TACI) izquierdo, con una puntuación en la escala NIHSS de 19 puntos, a expensas de afasia motora, paresia facial izquierda y hemiplejia derecha.

Discusión

La embolización cerebral se produce como resultado del desprendimiento de las vegetaciones cardíacas y con frecuencia causa la oclusión de los vasos sanguíneos cerebrales. Los émbolos que se producen pueden contener microorganismos capaces de causar infecciones metastásicas como abscesos, meningitis o aneurismas micóticos. La mayoría de los émbolos cerebrales involucran vasos sanguíneos de tamaño pequeño o moderado y suelen ser múltiples. Los estreptococos y estafilococos representan casi el 90% de todos los gérmenes implicados [3].

Entre las complicaciones de la EI se incluyen complicaciones cardíacas, metastásicas, neurológicas, renales, musculoesqueléticas y pulmonares, así como complicaciones relacionadas con infecciones sistémicas. La EI debida a *Staphylococcus aureus* y las causadas por estructuras fúngicas se asocian con mayor frecuencia de complicaciones que otros patógenos (incidencia de accidente cerebrovascular 21% frente a 14%).

Se ha descrito una incidencia de entre el 13-44% de embolización con secuelas clínicas en los pacientes con EI. La embolización sistémica se presenta con mayor frecuencia en la EI izquierda, mientras que la embolización pulmonar es más frecuente en la EI derecha. Los factores de riesgo de embolización incluyen la presencia de vegetación izquierda (con mayor frecuencia en pacientes con vegetaciones mi-

trales que en pacientes con vegetaciones aórticas), su tamaño y movilidad, la microbiología, la presencia de anticuerpos antifosfolípidos, la edad, la diabetes, la fibrilación auricular y la embolización previa al inicio del tratamiento antibiótico.

Respecto a las complicaciones neurológicas, las complicaciones cerebrovasculares sintomáticas se presentan en hasta el 35% de los pacientes, mientras que hasta el 80% de los pacientes pueden presentar complicaciones asintomáticas[4]. El accidente cerebrovascular embólico suele causar un déficit neurológico focal de inicio agudo. También pueden presentarse convulsiones. Otras complicaciones neurológicas de la endocarditis infecciosa incluyen alteración del nivel de conciencia, abscesos, meningitis o encefalopatía metabólica tóxica generalizada.

El tratamiento de pacientes con EI y embolia cerebral requiere la prevención de la embolización con antibióticos y, en ocasiones, cirugía cardíaca urgente ante datos de infección descontrolada.

Las tasas de mortalidad en pacientes con endocarditis infecciosa y embolia cerebral oscilan entre el 30 y el 80 %, siendo los pacientes con transformación hemorrágica del infarto por aneurismas micóticos rotos los más afectados [3].

Conclusiones

Las complicaciones neurológicas pueden ser el síntoma de presentación en pacientes con endocarditis infecciosa, y se debe considerar la posibilidad de la misma en pacientes que presentan un accidente cerebrovascular acompañado de fiebre [1,4].

Es imprescindible la adopción de medidas diagnósticas y terapéuticas tempranas, como el inicio precoz de antibioterapia empírica ante la sospecha de EI, así como la extracción de cultivos seriados y la realización de pruebas de imagen específicas (TC cardiaco, ETE…) si se continúa con una alta sospecha de la misma incluso en ausencia de germen filiado, puesto que de ello depende la evolución y el pronóstico de estos pacientes.

Es de destacar la importancia del abordaje multidisciplinar y la colaboración entre los diferentes servicios implicados para garantizar el cuidado y tratamiento óptimo del paciente.

Anexos

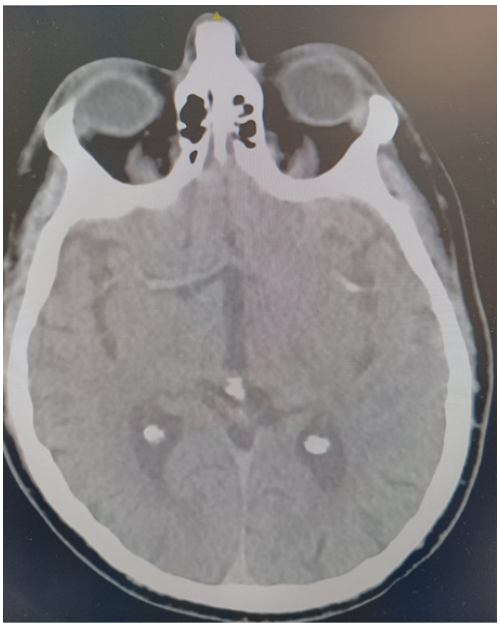

Figura 1. *TC craneal tras activación de código ictus. Se observa arteria cerebral media izquierda hiperdensa a nivel de M2, sugestiva de trombosis/embolismo.*

Figura 2. *ETE del 02/04/25: válvula mitral de aspecto degenerativo, con calcificación del anillo. Se visualiza en la vertiente auricular del velo posterior una imagen móvil compatible con vegetación.*

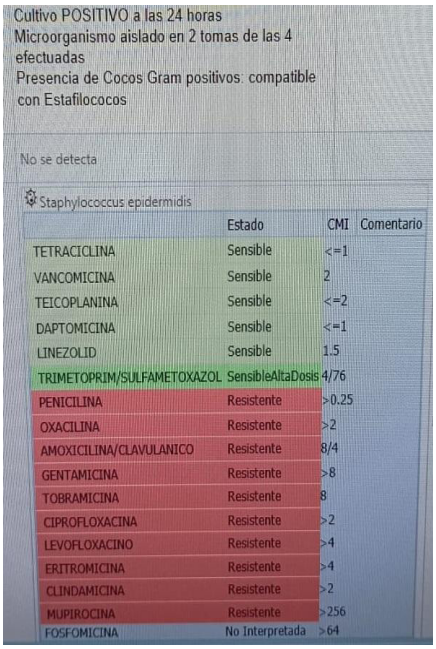

Cultivo POSITIVO a las 24 horas
Microorganismo aislado en 2 tomas de las 4 efectuadas
Presencia de Cocos Gram positivos: compatible con Estafilococos

No se detecta

Staphylococcus epidermidis

	Estado	CMI	Comentario
TETRACICLINA	Sensible	<=1	
VANCOMICINA	Sensible	2	
TEICOPLANINA	Sensible	<=2	
DAPTOMICINA	Sensible	<=1	
LINEZOLID	Sensible	1.5	
TRIMETOPRIM/SULFAMETOXAZOL	SensibleAltaDosis	4/76	
PENICILINA	Resistente	>0.25	
OXACILINA	Resistente	>2	
AMOXICILINA/CLAVULANICO	Resistente	8/4	
GENTAMICINA	Resistente	>8	
TOBRAMICINA	Resistente	8	
CIPROFLOXACINA	Resistente	>2	
LEVOFLOXACINO	Resistente	>4	
ERITROMICINA	Resistente	>4	
CLINDAMICINA	Resistente	>2	
MUPIROCINA	Resistente	>256	
FOSFOMICINA	No Interpretada	>64	

***Figura 3**. Antibiograma de Staphylococcus Epidermidis aislado en 2 de 4 hemocultivos.*

Bibliografía

1. Louis R Caplan, Md. Stroke: Etiology, classification, and epidemiology - UpToDate [Internet]. [cited 2025 Apr 14];Available from: https://www-uptodate-com.a-hgene.a17.csinet.es/contents/stroke-etiology-classification-and epidemiology/print?search=ictus+por+endocarditis+infecciosa&topicRef=1134&source=see_link

2. Comité ad hoc del Grupo de Estudio de Enfermedades Cerebrovasculares. Guía para el diagnóstico y tratamiento del ictus. SEN A. Guías y Protocolos [Internet]. 2011 [cited 2025 Apr 14];Available from: https://www.sen.es/profesionales/guias-y-protocolos

3. Gary L. Bernardini. Brain Abscess and Parameningeal Infections - ClinicalKey [Internet]. [cited 2025 Apr 14];Available from: https://www-clinicalkey-es.a-hgene.a17.csinet.es/#!/content/book/3-s2.0-B9780323930383003828?scrollTo=%23hl0000639

4. Denis Spelman, MBBS, FRACP, FRCPA, MPH. Complications and outcome of infective endocarditis - UpToDate [Internet]. [cited 2025 Apr 14];Available from: https://www-uptodate-com.a-hgene.a17.csinet.es/contents/complications-and-outcome-of-infective-endocarditis/print?search=ictus%20por%20endocarditis%20infecciosa&source=search_result&selectedTitle=3%7E150&usage_type=default&display_rank=3

NEURITIS ÓPTICA POR AUTOANTICUERPOS ANTI-MOG

Salvo Jiménez, Jorge; Hernández Jiménez, Joana; Matarredona Muñoz, Jaime; Mifsut Aleixandre, Marta; De Paz Aguilera, Teresa

Introducción

La MOGAD (enfermedad asociada a anticuerpos contra la glicoproteína de la mielina de los oligodendrocitos) es una entidad clínica recientemente reconocida dentro del grupo de trastornos inflamatorios desmielinizantes (EID) que afectan al sistema nervioso central (SNC). Este síndrome forma parte del espectro de patologías desmielinizantes del SNC, producto de procesos autoinmunes. Su identificación ha permitido diferenciarlo de otras enfermedades desmielinizantes, como la esclerosis múltiple, resaltando su perfil inmunológico único. La glicoproteína asociada a la mielina de los oligodendrocitos (MOG) es un elemento presente en pequeñas cantidades dentro de la mielina, cuya expresión se limita principalmente al sistema nervioso central (SNC). Aunque su papel exacto no ha sido completamente dilucidado, se sugiere que podría participar en procesos como la adhesión celular, la regulación de la estabilidad de los microtúbulos y la modulación de las respuestas inmunitarias relacionadas con la mielina.[1]

La prevalencia de esta enfermedad es desconocida, se estima que pueden existir entre 1,5 y 2,5 casos cada 100.000 habitantes.[2] La edad de aparición puede ir desde la infancia hasta la vida adulta, siendo su pico a los 30-40 años. El tipo de manifestaciones clínicas dependen de la edad a la que comience la enfermedad, siendo más habitual la encefalomielitis aguda diseminada como debut en la infancia, la neuritis óptica entre la segunda y tercera década y la mielitis entre la cuarta y la quinta década.[3]

La neuritis óptica es su forma más frecuente de presentación.[4] Se caracteriza por producir una pérdida de agudeza visual grave desde el inicio, se asocia a papilitis y característicamente suele hacerse bilateral en gran parte de los casos.[5] Se ha observado que el riesgo de recurrencia es grave tras el primer episodio[3], no obstante, el pronóstico visual es mejor que otras patologías con las que se realiza el diagnóstico diferencial.[6]

En cuanto a su diagnóstico, se basa principalmente en los signos clínicos mencionados anteriormente junto al diagnóstico serológico y por imagen. La detección de anticuerpos anti-MOG se realiza tanto en suero como en líquido cefalorraquídeo (LCR). El suero es el sustrato más utilizado para ello, ya que la mayoría son seropositivos.[7] Se ha visto en diversos estudios que algunos pacientes con MOGAD pueden ser seronegativos pero positivos en LCR, lo que sugiere que la prueba en LCR puede mejorar la sensibilidad diagnóstica en estos casos. Estudios recientes indican que la detección de anticuerpos anti-MOG en el líquido cefalorraquídeo (LCR) se relaciona con manifestaciones clínicas de mayor severidad, así como con la producción intratecal de estos anticuerpos, un hallazgo que podría influir en el pronóstico de la enfermedad.[8,9]

Actualmente, no existen ensayos controlados aleatorios ni guías basadas en evidencia para el tratamiento de la enfermedad aguda y las recaídas en pacientes con MOGAD. En la fase aguda, la mayoría de los

pacientes reciben tratamiento con pulsos de metilprednisolona en dosis altas, y en caso de ausencia de respuesta o contraindicación puede realizarse plasmaféresis o administrarse inmunoglobulina intravenosa (IVIg), observándose una respuesta favorable en la mayor parte de casos.[10] En la actualidad, el uso de las terapias de mantenimiento para evitar las recaídas se basa en balance individual de riesgo-beneficio, y determinar además factores como la gravedad y el grado de recuperación.[11] Los medicamentos principalmente empleados en MOGAD son micofenolato de mofetilo, azatioprina, inmunoglobulinas intravenosas (IgIV) y rituximab.[12,13] Cabe destacar que, incluso con tratamiento inmunosupresor, hasta un 75% de los pacientes con MOGAD experimentan recaídas, lo que subraya la necesidad de optimizar las estrategias terapéuticas.[14,15]

Caso clínico

Paciente varón de 53 años con antecedentes de hipertensión arterial y dislipemia, que acudió a urgencias por visión borrosa de 2-3 días de evolución en el ojo izquierdo (OI), acompañada de cefalea frontoorbitaria y dolor retroocular leve, que desde hace 24 horas presentaba pérdida de visión absoluta en el OI. Al examen, se evidenció agudeza visual de 0.9 en el ojo derecho (OD) y ausencia de percepción lumínica en el OI. No existía defecto pupilar aferente y la respuesta pupilar es normal. La biomicroscopía no muestró alteraciones en el segmento anterior en ninguno de los dos ojos y la presión intraocular fue de 18 y 17 milímetros de mercurio (mmHg). El fondo de ojo reveló un edema de papila en los 360º con bordes difusos en el OI, mientras que la exploración fue anodina en el ojo adelfo. El paciente no presentaba alergias ni otros antecedentes relevantes.

Dados los hallazgos sugestivos de neuritis óptica, se decidió realizar pruebas complementarias enfocadas a esta patología. Los análisis iniciales (velocidad de sedimentación globular, proteína C reactiva y hemograma) muestraron valores dentro del rango normal. La tomografía de coherencia óptica del nervio presentó un engrosamiento de las fibras de la papila en el OI, siendo la del OD normal. Puesto que las pruebas complementarias apuntaban a un origen isquémico de la neuritis, se realizó una interconsulta con la especialidad de neurología quien apoyó la hipótesis isquémica y se citó al paciente a las 24 horas para realizar un campo visual y volver a evaluarlo.

Al día siguiente, el paciente refería cefalea, aumento del dolor retroocular y pérdida de visión del hemicampo inferior, observándose una disminución de su agudeza visual del ojo derecho a 0.4. Al realizar el campo visual (CV) se observó un escotoma altitudinal inferior, siendo objetivada la pérdida del hemicampo inferior del OD. Estos datos, suscitaron la posibilidad de error en el diagnóstico inicial y la necesidad de realizar más pruebas complementarias para hallar la etiología del cuadro.

Se decidió realizar una resonancia magnética (RM) que muestró hiperintensidad de señal en T2 en la porción proximal de ambos nervios ópticos de predominio izquierdo y ausencia lesiones cerebrales. Los potenciales evocados visuales confirmaron una neuropatía óptica desmielinizante. Por otra parte, una nueva analítica y una punción lumbar, permitieron detectar los autoanticuerpo anti-MOG séricos, que sumados a los hallazgos clínicos y las demás pruebas complementarias, desembocaron en el diagnóstico de la neuritis óptica por autoanticuerpos anti-MOG.

El paciente fue tratado mediante bolos de metilprednisolona intravenosa a dosis de 1 gramo al día, gracias a los cuales presentó una rápida recuperación del hemicampo inferior del OD y una muy leve disminución de la ceguera del OI. Posteriormente se estableció un tratamiento inmunosupresor crónico para el mantenimiento y la profilaxis de las recidivas.

Anexos

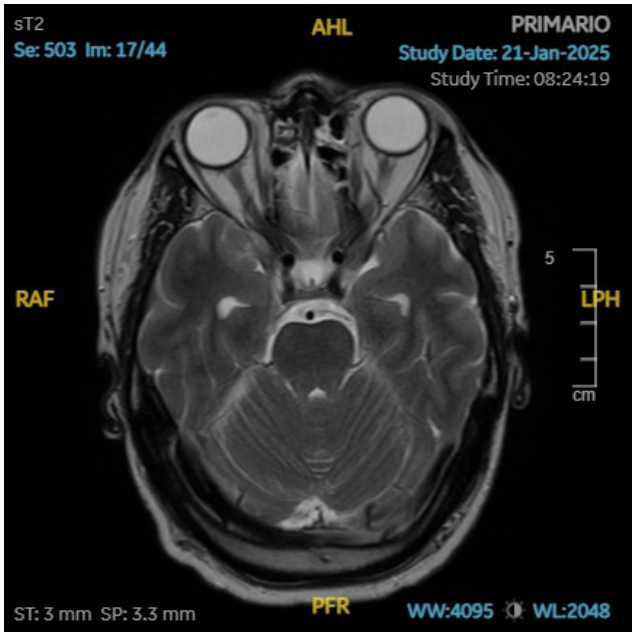

Figura 1. *Corte transversal (RM) donde se aprecia hiperintensidad de señal en T2 en la porción proximal de ambos nervios ópticos de predominio izquierdo.*

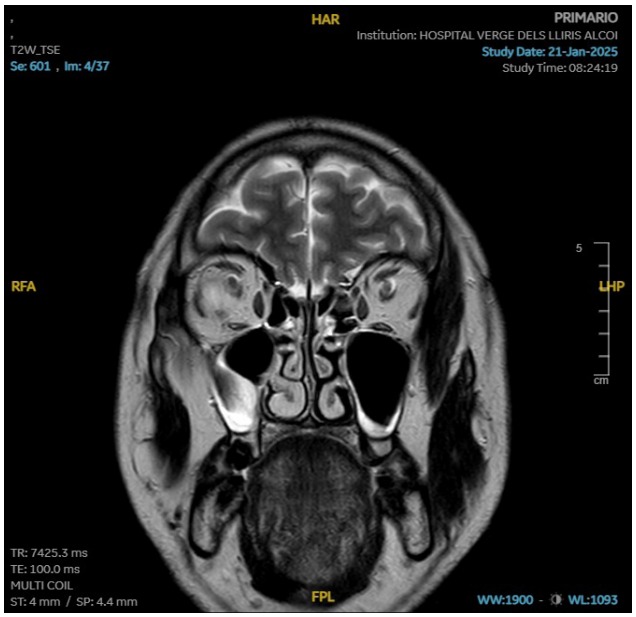

Figura 2. *Corte coronal (RM) donde se aprecia hiperintensidad de señal en T2 en la porción proximal de ambos nervios ópticos de predominio izquierdo.*

Bibliografía

1. Johns TG, Bernard CCA. The structure and function of myelin oligodendrocyte glycoprotein. J Neurochem. 1999;72(1):1-9. https://doi.org/10.1046/j.1471-4159.1999.0720001.x

2. Ong ZM, Arip M, Ching YM, Kumar L, Terumalay S, Sim SH, et al. The prevalence, demographics, clinical features, neuroimaging, and inter-ethnic differences of MOGAD in Malaysia with global perspectives. Mult Scler Relat Disord. 2022;67:104168. https://doi.org/10.1016/j.msard.2022.104168

3. Jurynczyk M, Messina S, Woodhall MR, Raza N, Everett R, Roca-Fernandez A, et al. Clinical presentation and prognosis in MOG-antibody disease: a UK study. Brain. 2017;140(12):3128-38. https://doi.org/10.1093/brain/awx276

4. Wynford-Thomas R, Jacob A, Tomassini V. Neurological update: MOG antibody disease. J Neurol. 2019;266(5):1280-6. https://doi.org/10.1007/s00415-018-9122-2

5. Jarius S, Ruprecht K, Kleiter I, Borisow N, Asgari N, Pitarokoili K, et al. MOG-IgG in NMO and related disorders: a multicenter study of 50 patients. Part 1: Frequency, syndrome specificity, influence of disease activity, long-term course, association with AQP4-IgG, and origin. J Neuroinflammation. 2016;13(1):279. https://doi.org/10.1186/s12974-016-0717-1

6. Ciotti JR, Eby NS, Wu GF, Naismith RT, Chahin S, Cross AH. Clinical and laboratory features distinguishing MOG antibody disease from multiple sclerosis and AQP4 antibody-positive neuromyelitis optica. Mult Scler Relat Disord. 2020;45:102399. https://doi.org/10.1016/j.msard.2020.102399

7. Banwell B, Bennett JL, Marignier R, Kim HJ, Brilot F, Flanagan EP, et al. Diagnosis of myelin oligodendrocyte glycoprotein antibody-associated disease: International MOGAD Panel proposed criteria. Lancet Neurol. 2023;22(3):268-82. https://doi.org/10.1016/S1474-4422(22)00431-8

8. Redenbaugh V, Fryer JP, Cacciaguerra L, Chen JJ, Greenwood TM, Gilligan M, et al. Diagnostic Utility of MOG Antibody Testing in Cerebrospinal Fluid. Ann Neurol. 2024;96(1):34-45. https://doi.org/10.1002/ana.26931

9. Mariotto S, Gajofatto A, Batzu L, Delogu R, Sechi G, Leoni S, et al. Relevance of antibodies to myelin oligodendrocyte glycoprotein in CSF of seronegative cases. Neurology. 2019;93(20):e1867-e1872. https://doi.org/10.1212/WNL.0000000000008479

10. Marignier R, Hacohen Y, Cobo-Calvo A, Pröbstel AK, Aktas O, Alexopoulos H, et al. Myelin-oligodendrocyte glycoprotein antibody-associated disease. Lancet Neurol. 2021;20(9):762-72. https://doi.org/10.1016/S1474-4422(21)00218-0

11. Hyun JW, Woodhall MR, Kim SH, Jeong IH, Kong B, Kim G, et al. Longitudinal analysis of myelin oligodendrocyte glycoprotein antibodies in CNS inflammatory diseases. J Neurol Neurosurg Psychiatry. 2017;88(10):811-7. https://doi.org/10.1136/jnnp-2017-315998

12. Ramanathan S, Mohammad S, Tantsis E, Nguyen TK, Merheb V, Fung VSC, et al. Clinical course, therapeutic responses and outcomes in relapsing MOG antibody-associated demyelination. J Neurol Neurosurg Psychiatry. 2018;89(2):127-37. https://doi.org/10.1136/jnnp-2017-316880

13. Jarius S, Ruprecht K, Kleiter I, Borisow N, Asgari N, Pitarokoili K, et al. MOG-IgG in NMO and related disorders: a multicenter study of 50 patients. Part 2: Epidemiology, clinical presentation, radiological and laboratory features, treatment responses, and long-term outcome. J Neuroinflammation. 2016;13:280. https://doi.org/10.1186/s12974-016-0718-0

14. Bruijstens AL, Wendel E-M, Lechner C, Bartels F, Finke C, Breu M, et al. E.U. paediatric MOG consortium consensus: Part 5 - Treatment of paediatric myelin oligodendrocyte glycoprotein antibody-associated disorders. Eur J Paediatr Neurol. 2020;29:41-53. https://doi.org/10.1016/j.ejpn.2020.10.005

15. Montcuquet A, Collongues N, Papeix C, Zephir H, Audoin B, Laplaud D, et al. Effectiveness of mycophenolate mofetil as first-line therapy in AQP4-IgG, MOG-IgG, and seronegative neuromyelitis optica spectrum disorders. Mult Scler. 2017;23(10):1377-84. https://doi.org/10.1177/1352458516678474

UNA PRESENTACIÓN ATÍPICA DE NEURALGIA AMIOTRÓFICA

Sánchez Tudela, Alba. Mahiques Ochoa, Pau. Navarro Córdoba, Vanesa. Aliaga Diaz, Andrea. Soto Manzano, Lucía.

Introducción

La neuralgia amiotrófica (NA), también conocida como síndrome de Parsonage-Turner, plexitis braquial o neuropatía idiopática del plexo braquial, es un trastorno que afecta al sistema nervioso periférico. Se caracteriza por un dolor intenso y una atrofia muscular significativa [1].

La incidencia estimada es de 3 casos por 100,000 habitantes al año, aunque es probable que su incidencia real sea mayor, dado que se trata de una entidad frecuentemente infradiagnosticada [(1,2,3)]. Puede aparecer en pacientes de cualquier edad y sexo, aunque se observa mayor prevalencia en hombres entre la tercera y séptima décadas de vida.

La etiología exacta de la NA es desconocida, pero parece ser el resultado de la interacción de factores ambientales, mecánicos y una predisposición genética. Se asocia frecuentemente con desencadenantes inmunitarios, lo que implica fuertemente la influencia de factores ambientales. Entre los factores precipitantes identificados, que se han hallado en aproximadamente el 30-85% de los casos, se incluyen infecciones bacterianas o virales (como hepatitis E, herpes zóster y VIH), intervenciones quirúrgicas, ejercicio físico extenuante, el periodo periparto y ciertas vacunas, como la del COVID-19. En un 10% de los casos, la condición es hereditaria, vinculada a neuropatías hereditarias del plexo braquial con patrón autosómico dominante asociadas al gen de la septina9 en el cromosoma 17 [(1,2,3)].

El proceso clínico de la NA se desarrolla en varias fases. La primera, conocida como fase de neuritis, se manifiesta con dolor severo en el hombro que irradia al miembro superior. Este dolor es de inicio agudo, predominio nocturno, sin traumatismo asociado, y puede durar desde horas hasta semanas, finalizando de forma brusca o dejando un leve dolor residual. La segunda fase se caracteriza por parálisis y atrofia muscular precoz. Esta fase implica una afectación de motoneurona inferior con parálisis flácida, parcheada y progresiva, predominantemente en la musculatura proximal del brazo relacionada con el tronco superior del plexo braquial. Esto dificulta la elevación del hombro y la abducción del miembro superior. Los nervios más comúnmente afectados son el supraescapular, torácico largo, interóseo anterior, axilar, musculocutáneo, radial e interóseo posterior. La afectación puede ser unilateral, aunque en algunos casos puede presentarse bilateral y asimétrica. Finalmente, la fase de recuperación, los episodios suelen ser únicos y tienden a la resolución completa, aunque algunos factores como la bilateralidad o el número de nervios afectados pueden ralentizar la recuperación. En casos raros, puede existir una afectación simultánea de otras estructuras nerviosas, como el plexo lumbosacro, el tronco inferior del plexo braquial, los nervios frénico o laríngeo recurrente, o pares craneales bajos [(2,3)].

El diagnóstico diferencial incluye patologías que afectan tanto a la cintura escapular como a los miembros superiores. En la fase de neuritis, se debe distinguir de causas de omalgia aguda, como la afectación del manguito rotador, capsulitis adhesiva, artritis, osteopatías o neuralgia cervicobraquial. En la fase de parálisis y amiotrofia, es importante diferenciarla de mieloradiculopatías, tumores espinales o del plexo, síndrome de Pancoast, síndrome del desfiladero torácico, disección de arterias cervicales, poliomielitis anterior y esclerosis lateral amiotrófica (ELA). El plexo braquial puede lesionarse por múltiples mecanismos, como inflamación, atrapamiento, trauma, parto, neoplasias, radiación o lesiones iatrogénicas[2,3,4].

El diagnóstico inicial es clínico, apoyado en la exploración física y estudios electromiográficos. La electromiografía (EMG) identifica la denervación parcheada de los músculos afectos pertenecientes a nervios individuales o a un tronco del plexo braquial, también identificará si hay una afectación subclínica contralateral Los análisis de laboratorio suelen ser normales, pero se realizan si se sospecha una enfermedad sistémica subyacente. Las radiografías de hombro son útiles para descartar patologías osteoarticulares específicas. La resonancia magnética (RM) de columna cervical y plexo braquial permite descartar procesos patológicos locales y, típicamente, muestra señales hiperintensas en T2 en músculos del hombro antes de la instauración de la atrofia muscular, aunque estas imágenes no son específicas de este trastorno[3,4,5,6].

El tratamiento en la fase aguda se centra en el alivio del dolor mediante antiinflamatorios no esteroideos (AINES) u opioides. Aunque controvertido, el uso de corticoides en esta etapa puede ser beneficioso. Es importante inmovilizar la extremidad para controlar el dolor en las primeras fases, y comenzar fisioterapia tras la aparición de déficit motor para prevenir contracturas [7,8].

El curso natural de la NA tiende a la resolución, con desaparición del dolor y recuperación gradual de la fuerza. Dos tercios de los pacientes experimentan mejoría de la función motora en el primer mes desde el inicio del cuadro. Se estima una recuperación completa en el 36% de los casos durante el primer año, 75% a los dos años y 89% a los tres años. Existe un riesgo de recurrencia del 26% dentro de los primeros seis años tras el episodio inicial, con un tiempo promedio de recurrencia de dos años [2,3,6,7,8].

Caso clínico

Mujer de 42 años que ingresa en Neurología por dolor interescapular irradiado al miembro superior derecho (MSD) y debilidad para la abducción de dicho brazo desde hace 4 días, asociado a debilidad de hemilengua derecha atribuible a afectación del nervio hipogloso, tras un cuadro infeccioso reciente. Presenta antecedentes de un episodio similar en el puerperio, síndrome antifosfolípido y un hermano diagnosticado de NA. La exploración física revela dolor en ambas cinturas escapulares, debilidad proximal en ambos miembros superiores, especialmente marcada en la abducción del hombro y flexo-extensión del codo derechos, así como atrofia significativa de deltoides y bíceps braquial derechos, sin alteraciones sensitivas y con reflejos osteotendinosos ligeramente disminuidos en el MSD. También se observa debilidad en la hemilengua derecha sin atrofia ni fasciculaciones. Se procede a su ingreso en el servicio de Neurología para completar estudio con pruebas complementarias e inicio de tratamiento con corticoides. Los análisis de laboratorio muestran anticuerpos ANA 1/160, IgM cardiolipina e IgM/IgG anti-B2GPI positivos, con estudio genético negativo para mutación en SEPT9. La radiografía de tórax no evidencia hallazgos patológicos, mientras que la RM muestra asimetría con ausencia de visualización de los troncos del plexo braquial derecho, compatible con afectación inflamatoria o axonotmesis (Figura 1). El estudio electrodiagnóstico realizado al cuarto día tras el inicio del dolor revela signos escasos de denervación activa en músculos dependientes del nervio espinal accesorio y supraescapular derechos, que se incrementan de forma notable a los 15 días, cuando se realiza un segundo estudio electrodiagnós-

tico, afectando además a músculos inervados por nervios del tronco superior y medio del plexo braquial derecho y del nervio escapular dorsal derecho (Figura 3). Se ajustó el tratamiento analgésico a demanda y durante su evolutivo se realizó una desescalada de corticoides. Actualmente pasados 6 meses sigue presentando una paresia de la musculatura proximal del hombro generando escápula alada y refiere leve dolor residual.

Discusión

El caso clínico presentado resalta la relevancia de combinar los hallazgos clínicos (Tabla 1) con estudios electrofisiológicos para lograr un diagnóstico preciso de la neuralgia amiotrófica NA. Este trastorno, que afecta al plexo braquial, es un ejemplo claro de cómo la interpretación adecuada de las herramientas diagnósticas depende en gran medida de un conocimiento detallado de la evolución clínica del paciente. La electromiografía (EMG), aunque fundamental, puede arrojar resultados iniciales poco concluyentes si se realiza de forma prematura.

En este caso, el primer estudio electrodiagnóstico, realizado a los 4 días del inicio del dolor, mostró únicamente signos leves de denervación en algunos músculos, lo que refleja las limitaciones de una evaluación precoz. Sin embargo, al repetir la EMG a los 15 días, se detectó un patrón claro de denervación activa en numerosos músculos afectados por los nervios del plexo braquial derecho, lo que permitió definir mejor el alcance de la lesión. Este hecho pone de manifiesto la importancia de esperar el tiempo necesario para que los cambios neurofisiológicos sean detectables, minimizando así el riesgo de resultados falsos negativos (Tabla 2).

Además, las pruebas de conducción nerviosa (NCS) sensoriales suelen ser normales en estos pacientes, incluso cuando los nervios están comprometidos. Las pruebas motoras, por su parte, pierden sensibilidad con el paso del tiempo debido a la reinervación colateral, que puede ocultar la magnitud de la lesión axonal. Por ello, la EMG de los músculos afectados es la herramienta más útil, ya que no solo confirma la denervación, sino que también permite delinear la extensión de la afectación, identificando incluso posibles lesiones subclínicas contralaterales.

En este contexto, los hallazgos clínicos de debilidad muscular proximal, dolor localizado, atrofia evidente y la ausencia de alteraciones sensitivas, en conjunto con los resultados de la RM y la evolución de los estudios de EMG, respaldaron el diagnóstico de NA en este caso. La negatividad de las pruebas de laboratorio, así como la ausencia de mutaciones en el gen SEPT9, sugiere un origen inflamatorio idiopático, posiblemente asociado al antecedente de un cuadro infeccioso reciente.

Este caso subraya la importancia de realizar una evaluación progresiva y contextualizada, considerando tanto las características clínicas como los estudios complementarios. Reconocer la evolución natural de la enfermedad y las limitaciones de cada prueba diagnóstica es esencial para evitar errores y para establecer un enfoque terapéutico adecuado. Este enfoque integrado es clave en una patología tan compleja como la neuralgia amiotrófica.

Conclusiones

La neuralgia amiotrófica debe sospecharse ante un dolor agudo severo sin traumatismo previo, seguido de debilidad y atrofia muscular precoz. Una exploración física detallada es clave para el diagnóstico, apoyado por la EMG como herramienta esencial en enfermedades neuromusculares. Puede presentarse de forma clásica, con escápula alada, o atípica, afectando pares craneales bajos u otros no pertenecientes

al plexo como el nervio frénico. Los estudios electrodiagnósticos deben realizarse tras al menos 15 días desde el inicio del dolor para detectar signos de denervación y evitar falsos negativos.

Anexos

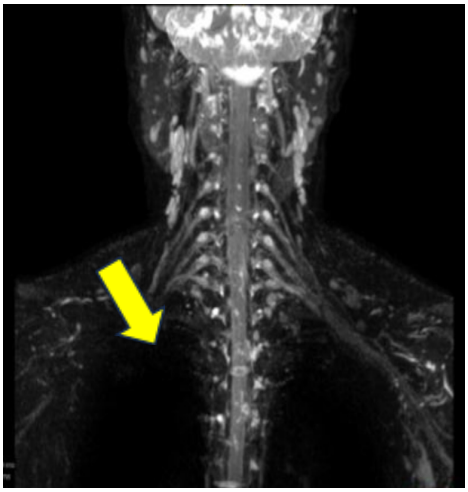

Figura 1. *RM de plexo braquial en secuencia STIR, se identifica una asimetría con ausencia de visualización de los troncos del plexo braquial derecho (flecha amarilla).*

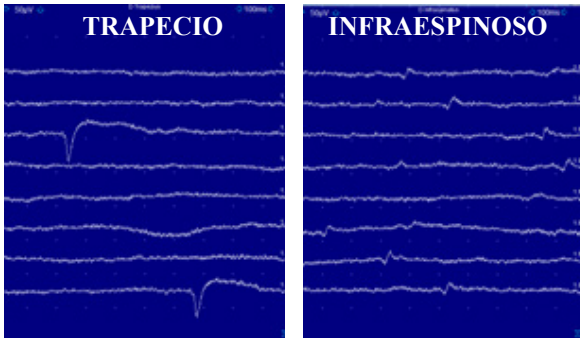

Figura 2. *Primer estudio EMG realizado a los cuatro días de inicio del dolor, se identifican muy escasos signos de denervación activa (ondas agudas) en músculo trapecio derecho dependiente de nervio espinal accesorio y músculo infraespinoso derecho dependiente del nervio supraescapular.*



Figura 3. *Segundo estudio EMG realizado a los quince días de inicio del dolor, se observa un aumento significativo de la denervación en los músculos trapecio e infraespinoso, así como en otros músculos pertenecientes al tronco superior y medio del plexo braquial, por ejemplo el extensor del carpo. Además se identifica un patrón de máximo esfuerzo reducido en el músculo romboides mayor, perteneciente al nervio escapular dorsal.*

	Atrofia	ROTs	Tono y otros	Fasciculaciones	OTROS	Sensitivo
MNS	No o leve	Exaltados	Espasticidad Hipertonía	NO	Grandes grupos musculares	±
MNI	++++	Disminuidos / Abolidos	Hipotonía	++++	No sensitivo ni vegetativo	NO
Nervio periferico	+++	Disminuidos / Abolidos	Hipotonía	++	Dolor, parestesias, vegetativo	++
Unión NM	No	Disminuidos	Tono conservado	NO	Fatigabilidad	NO
Músculo	++++	Disminuidos	Miotonía	NO	Pseudohi-pertrofia, dolor	NO

Tabla 1. *Diagnóstico diferencial de la debilidad muscular según si la afectación en de la motoneurona superior (MNS), motoneurona inferior (MNI), nervio periférico, unión neuromuscular (NM) o músculo con las características físicas de cada uno de ellos. Se remarca en rojo las afectaciones que tuvo la paciente del caso presentado.*

Parámetro neurofisiológico	ANOMALÍA	INICIO DE LOS CAMBIOS
ENG/ amplitud PANS	Disminución de la amplitud	5-6 días
ENG/ amplitud PAMC	Disminución de la amplitud	2-4 días
EMG reposo	Aumento de actividad de inserción Potenciales de fibrilación	>7-8 días 10-30 días
EMG act. voluntaria	Disminución de reclutamiento	Inmediatamente

Tabla 2. *Parámetros neurofisiológicos y sus anomalías según el tiempo de evolución en una lesión axonal. Fuente: David C Preston, Barbara E. Shapiro [9].*

Bibliografía

1. Rosca EC, Al-Qiami A, Cornea A, Simu M. Parsonage-Turner syndrome following COVID-19 vaccination: A systematic review. Vaccines (Basel). 2024;12(3):306.

2. Briceño Procopio F, Rodríguez Montero S.A. Síndrome de Parsonage- Turner. Revisión bibliográfica. Semin Fund Esp Reumatol. 2010;

3. Meiling JB, Boon AJ, Niu Z, Howe BM, Hoskote SS, Spinner RJ, et al. Parsonage-Turner syndrome and hereditary brachial plexus neuropathy. Mayo Clin Proc. 2024.

4. Gstoettner C, Mayer JA, Rassam S, et al. Neuralgic amyotrophy: a paradigm shift in diagnosis and treatment. J Neurol Neurosurg Psychiatry 2020.

5. Van Alfen N. Clinical and pathophysiological concepts of neuralgic amyotrophy. Nat Rev Neurol 2011

6. David C Preston, Barbara E. Shapiro. Clinical disorders: brachial plexopathy. En David C Preston, Barbara E. Shapiro. Electromiography and neuromuscular disorders. 4ª. España: Elservier; 2021.

7. P. Tjoumakaris, A. Anakwenze. Neuralgic amyotrophy (Parsonage- Turner Syndrome). J Am Acad Orthop Surg 2012

8. Jeroen J.J. Van Eijk, Jan T. Groothuis, N. van Alfen; Neuralgic amyotrophy: an update on diagnosis, pathophysiology, and treatment. Muscle Nerve 2016

9. David C Preston, Barbara E. Shapiro. Clinical – Electrophysiologic Correlations. En David C Preston, Barbara E. Shapiro. Electromiography and neuromuscular disorders. 4ª. España: Elservier; 2021

SOMBRAS NEUROLÓGICAS: EL MISTERIO DE LA MENTE QUE SE DESVANECE

Tumbarello, Emilia Sol. Sansano Muñoz, Elena. Mateo Soler, Teresa. Montiel Miralles, Enrique. Lapeña Lopez, Carlos.

La enfermedad de Creutzfeldt-Jakob (ECJ) es un trastorno neurodegenerativo fatal y rápidamente progresivo que afecta tanto a humanos como a animales. Está causada por el plegamiento incorrecto de la proteína priónica celular normal (PrPC) en una isoforma patógena (PrPSc o prión), que se acumula en el sistema nervioso central, llevando a disfunción y muerte neuronal. Histopatológicamente, se caracteriza por degeneración espongiforme neuronal, pérdida neuronal y gliosis. La ECJ es la enfermedad priónica humana más prevalente. La mayoría de los casos son esporádicos (80-90%). El fenotipo clínico clásico de la ECJ esporádica se caracteriza por una demencia rápidamente progresiva acompañada de anomalías conductuales, ataxia, extrapiramidalismo y/o mioclonías. Su diagnóstico requiere la combinación de su presentación clínica, hallazgos en resonancia magnética, electroencefalograma y análisis del líquido cefalorraquídeo.

Caso clínico

Se presenta el caso de una paciente de 73 años que acude al servicio de urgencias por un cuadro de astenia y somnolencia excesiva de dos semanas de evolución. Como antecedente clínico relevante, es portadora de una mutación en el gen *BRCA*, motivo por el cual se le realizó una ooforectomía preventiva.

Durante la exploración física, los signos vitales se encontraban dentro de los parámetros normales. En la valoración neurológica destacaba la falta de obediencia a órdenes complejas y una leve limitación en la supraversión de la mirada de forma bilateral.

Las pruebas complementarias realizadas, incluyendo analítica sanguínea y tomografía computarizada craneal, no mostraron alteraciones significativas.

La paciente permaneció estable durante su estancia en urgencias, por lo que fue dada de alta con el diagnóstico principal de astenia a estudio, y como diagnóstico secundario, un posible deterioro cognitivo incipiente. Se recomendó seguimiento ambulatorio por parte de su médico de atención primaria, con valoración para la realización de test cognitivos y, de ser necesario, derivación a neurología.

La paciente vuelve a urgencias 8 días después e ingresa al servicio de neurología por presentar astenia intensa y somnolencia, asociado a mayor lentitud con inseguridad de la marcha.

En esta oportunidad, en la exploración neurológica destaca una tendencia a la verborrea sin fatigabilidad, persistencia a la limitación a la supraversión de la mirada y dificultad para concentrarse en las tareas, cambiando el hilo de la conversación.

Resultados de los test cognitivos:

T@M: 36/50

-Memoria inmediata: 7

-Memoria de orientación temporal: 5

-Memoria remota semántica: 13

-Memoria de evocación libre: 5

-Memoria de evocación con pistas: 6

Test del reloj: Para dibujar el reloj hay que centrarla. Dibuja tres esferas y va colocando los números entre ellos.

No es capaz de dibujar pentágonos.

Con estos resultados, se determina que la paciente presenta un deterioro cognitivo multidominio.

Se solicita RM cerebral la cual informa restricción a la difusión cortical en ambos hemisferios cerebrales bilateral y asimétrica, parcheada. Junto con ausencia de señal del núcleo pulvinar bilateral. Valorar la posibilidad de enfermedad de Creutzfeld-Jakob. (Figura 1 y Figura 2).

El electroencefalograma, registró actividad de complejos periódicos generalizados (GPDs) a 1-1,5Hz de frecuencia, mejor definidas en áreas frontales, compatibles con la sospecha diagnóstica de ECJ. Se identificaron dos periodos libres de GPDs, de hasta 2 minutos de duración, durante los cuales se observó una actividad de fondo desestructurada y lentificada.

La punción lumbar evidenció positividad para la proteína 14-3-3. Asocia un ligero aumento de la glucorraquia. Los estudios bacteriológicos, micológicos y de microbiología molecular fueron negativos.

Se realizó además secuenciación Sanger del gen PRPN, sin identificar ninguna variante patogénica o de significado incierto.

Destaca mencionar que, durante su ingreso, y en espera de completar el diagnóstico, la paciente presentó un empeoramiento clínico progresivo y rápidamente evolutivo. Se instauró tratamiento empírico con antiepilépticos y corticoides, sin respuesta favorable. La evolución incluyó agitación psicomotriz, desconexión del medio y aparición de mioclonías.

La paciente falleció a los 22 días de su ingreso.

Discusión

La enfermedad de Creutzfeldt-Jakob (ECJ) se clasifica principalmente en tres formas:

Esporádica (ECJe):

Esta es la forma más común, representando entre el 80 y el 90% de los casos. Se sugiere una génesis endógena de priones por mecanismos desconocidos.

El fenotipo clínico clásico incluye una demencia rápidamente progresiva con anomalías conductuales, ataxia, extrapiramidalismo y/o mioclonías. El deterioro cognitivo es el síntoma de inicio más frecuente. La enfermedad evoluciona hacia un deterioro cognitivo global, mutismo acinético y, finalmente, la muerte.

Los distintos fenotipos pueden variar en la evolución de los síntomas, el perfil de biomarcadores y las características neuropatológicas, asociados al polimorfismo metionina/valina (M/V) en el codón 129 del gen PRNP y a la masa molecular de la PrPSc (tipos 1 y 2). Se distinguen subtipos como MM1, MV1, VV1, MM2 (forma cortical y talámica), MV2 y VV2, y en ocasiones la coexistencia de proteínas priónicas tipo 1 y 25.

Genética/hereditaria:

Esta forma representa el 10-15% de los casos. Está asociada a factores predisponentes genético-hereditarios. Se han identificado marcadores genéticos asociados a la ECJf.

Otras prionopatías familiares mencionadas incluyen la enfermedad de Gerstmann-Sträussler-Scheinker (GSS) y el insomnio familiar fatal (IFF), cada una vinculada a polimorfismos específicos del gen PRNP. Clínicamente, la ECJf tiene una expresión idéntica a las formas esporádicas.

Adquirida:

Esta forma representa menos del 1% de los casos y se debe a un mecanismo infeccioso. Dentro de este grupo se encuentran las formas ECJ variante o ECJ yatrógena.

Posible transmisión a través de alimentos procedentes de ganado vacuno infectado (encefalopatía espongiforme bovina), lo cual se relaciona con la nueva variante de la ECJ (nvCJD). La nvCJD se caracteriza por afectar a pacientes en edades más tempranas y presentar síntomas psiquiátricos.

La transmisión puede ocurrir de manera involuntaria o negligente, como en trasplantes de córnea o de duramadre, o por la inoculación de hormona de crecimiento contaminada

La resonancia magnética (RM) cerebral es una herramienta crucial en el diagnóstico de la ECJ. Las alteraciones características se observan en las secuencias potenciadas en FLAIR y, sobre todo, en difusión (DWI). Los hallazgos típicos incluyen hiperseñal en la corteza cerebral (de forma difusa o afectando regiones temporo-parietooccipitales) y/o en los ganglios basales (especialmente el núcleo caudado y el putamen). En los mapas de coeficiente de difusión aparente (CDA), estas áreas de hiperseñal en DWI corresponden a hiposeñal, confirmando la restricción de la difusión. En algunos casos, también se puede

observar hiperseñal en el tálamo, siendo la afectación predominante del núcleo pulvinar bilateralmente sugestiva de la variante de la ECJ (nvECJ).

Los criterios diagnósticos de la Organización Mundial de la Salud (OMS) incluyen la presencia de demencia progresiva y al menos dos de los siguientes signos clínicos: mioclonías, alteraciones visuales o cerebelosas, signos piramidales/extrapiramidales y mutismo acinético, junto con al menos uno de los siguientes: EEG típico (descargas periódicas sincrónicas), positividad de la proteína 14-3-3 en LCR, hallazgos típicos en la RM (restricción de la difusión en caudado o caudado/putamen o caudado/putamen/tálamo, o al menos dos regiones corticales sin afectación de la sustancia blanca subcortical ni difusión restringida aislada en el tálamo), o RT-QuIC positiva en LCR, además de una supervivencia inferior a 2 años y exclusión de otras causas.

La confirmación definitiva de la ECJ se realiza mediante el examen neuropatológico del tejido cerebral, que demuestra la espongiosis, la pérdida neuronal, la gliosis y la presencia de depósitos de PrPSc.

La ECJ es una enfermedad inevitablemente fatal. El tiempo de supervivencia varía dependiendo del subtipo clínico, pero en la forma clásica suele ser de alrededor de seis meses desde el inicio de los síntomas. En general, la mayoría de los pacientes fallecen en un período inferior a dos años. La identificación temprana y el diagnóstico preciso son cruciales para el manejo del paciente y la prevención de la transmisión iatrogénica.

Conclusiones

El caso clínico descrito es representativo de una enfermedad de Creutzfeldt-Jakob (ECJ) en su forma esporádica, la más frecuente dentro de este grupo de trastornos neurodegenerativos rápidamente progresivos. La combinación de una demencia de rápida evolución, hallazgos característicos en la resonancia magnética cerebral, actividad sugestiva en el electroencefalograma y la positividad de la proteína 14-3-3 en el líquido cefalorraquídeo sustentan firmemente el diagnóstico. La ausencia de mutaciones en el gen *PRNP* refuerza aún más la sospecha de una forma esporádica. Este caso subraya la importancia de un enfoque diagnóstico integral, en el que la RM con secuencias de difusión y el análisis de biomarcadores en LCR juegan un papel clave en la detección y confirmación de la ECJ.

Anexos

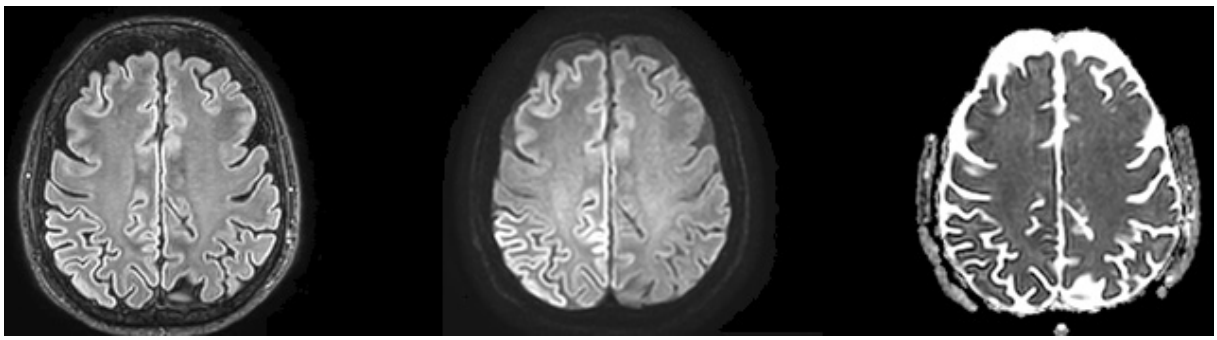

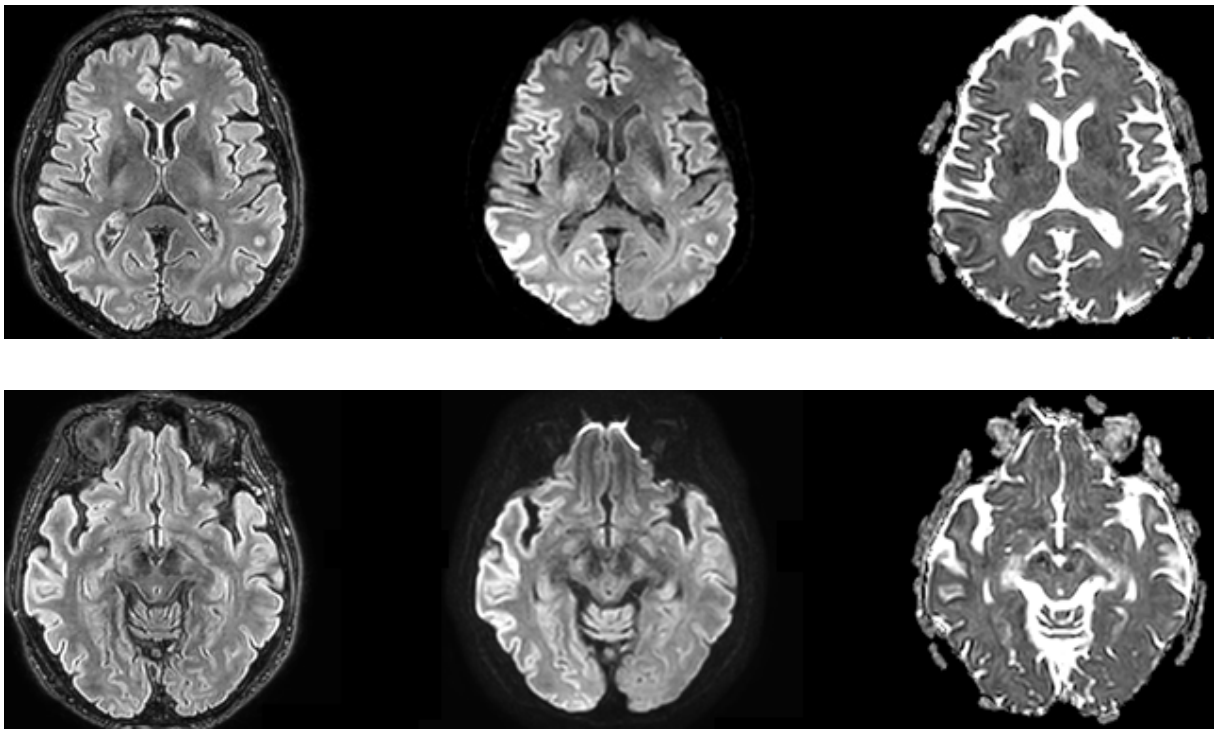

Figura 1. *RM craneal. Se adjuntan imágenes a distintos niveles de secuencias FLAIR y mapas de difusión, donde se aprecia hiperseñal cortical frontoparietotemporal de predominio derecho en secuencias FLAIR, las cuales presentan restricción a la difusión.*

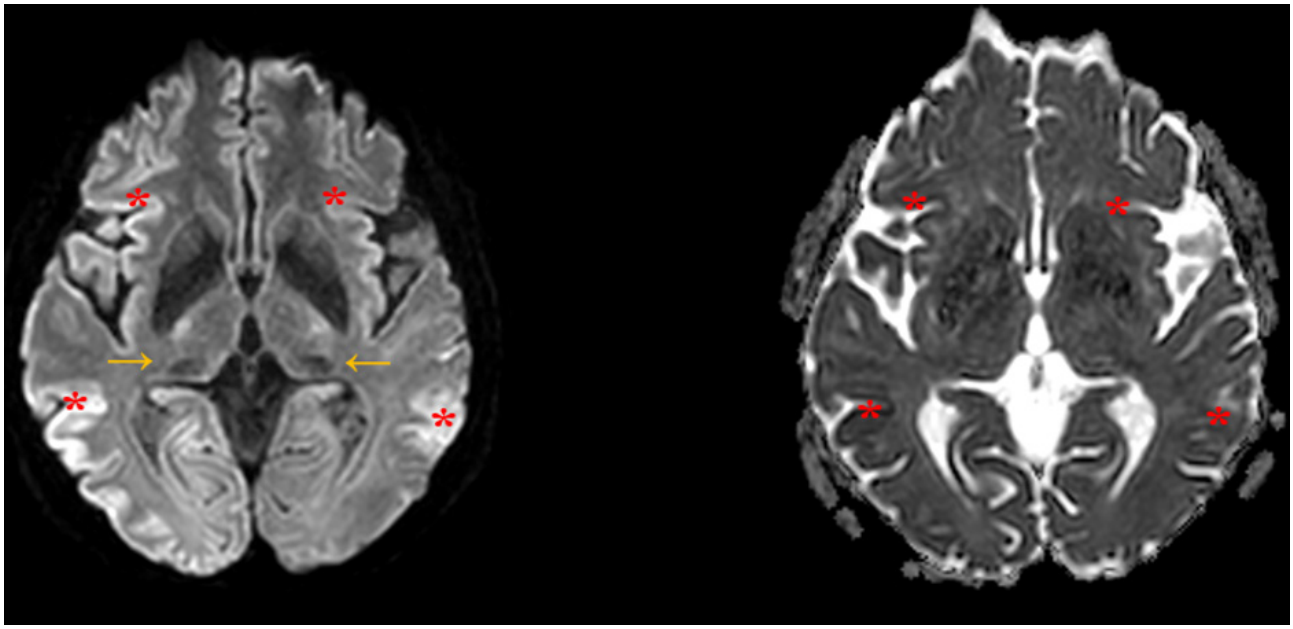

Figura 2. *RM craneal que muestra restricción a la difusión cortical frontoparietal bilateral (*) y ausencia de alteración de señal en núcleo pulvinar bilateral (flechas).*

Bibliografía

1. López-Pérez Ó, Bernal-Martín M, Hernaiz A, Llorens F, Betancor M, Otero A, Toivonen JM, Zaragoza P, Zerr I, Badiola JJ, Bolea R, Martín-Burriel I. BAMBI and CHGA in Prion Diseases: Neuropathological Assessment and Potential Role as Disease Biomarkers. Biomolecules. 2020; 10(5): 706-726.

2. Cartier Rovirosa L. Enfermedad por priones, encefalopatía espongiforme humana y enfermedad de Creutzfeldt-Jakob [Prion induced spongiform encephalopathy of Creutzfeldt-Jakob disease]. Rev Med Chile. 2019; 147: 1176-1183.

3. López Carreira L, Armesto Pérez V, González Gutiérrez P, Cela Airab A, Gayol Méndez A, Baleato González S. Enfermedad de Creutzfeldt-Jakob: hallazgos en resonancia magnética. Radiología. 2009; 51(5): 487-494.

4. Villagrán-Sancho D, Gómez-Fernández FJ, Luque-Ambrosiani AC, Hernández-Chamorro FJ, Franco-Macías E, Bernal-Sánchez Arjona M. Revisión de una serie de casos de enfermedad de Creutzfeldt-Jakob en un hospital de tercer nivel. Rev Neurol. 2023; 77(12): 299-304.

OFTALMOLOGÍA

ENFERMEDAD DE COATS: DIAGNÓSTICO Y RETO TERAPÉUTICO EN EL ABORDAJE DE LA VASCULOPATÍA EXUDATIVA RETINIANA IDIOPÁTICA

Aguilar Falomir, Jose. Fernández Martínez, Cristian. Baeza Díaz, Manuel.

Introducción

La enfermedad de Coats es una enfermedad idiopática infrecuente, caracterizada por la presencia de alteraciones vasculares retinianas, típicamente de aparición en paciente jóvenes, que cursa con una pérdida de agudeza visual (AV) progresiva, con una prevalencia reportada en la literatura de menos de 1 caso por millón de habitantes[1]. Es un proceso no hereditario, que acostumbra a ser unilateral hasta en el 75% de los pacientes, afectando principalmente a varones jóvenes en los estadios más tempranos de la vida, principalmente en la primera década, aunque también existen reportes de dicha enfermedad en adultos. No presenta asociaciones geográficas ni étnicas y suele ser detectado en edades tempranas asociado a leucocoria o estrabismo[2,3]. A continuación, se describe un caso clínico de un varón joven que acude remitido desde atención primaria por disminución de AV en el que se diagnostica de enfermedad de Coats en la segunda década de la vida.

Caso clínico

Presentamos el caso de un varón de 20 años que acude remitido desde su médico de atención primaria por pérdida de AV en el ojo izquierdo (OI), asociando miodesopsias. A la valoración en nuestro servicio, presenta una AV de 1 en ojo derecho (OD) y percepción de luz en ojo izquierdo. El examen con lámpara de hendidura muestra un polo anterior sin alteraciones, a excepción de pérdida de reflejo retiniano en el OI, siendo el paciente fáquico, con una presión intraocular de 15 mmHg. La exploración del fondo de ojo (FO) bajo dilatación con tropicamida muestra una papila fisiológica y una mácula sin alteraciones en OD. En cambio, en la exploración del ojo izquierdo se aprecia gran vitritis, así como una exudación retiniana abundante, depósitos lipídicos, neovasos, telangiectasias y hemorragias en retina periférica.

Figura 1. *En la retinografía del ojo izquierdo se aprecia abundante exudación retiniana, con presencia de depósitos lipídicos y telangiectasias. Asimismo, se aprecia cierta dificultad para la visualización de las estructuras por la presencia de tyndall vítreo intenso.*

A continuación, se realiza autofluorescencia, así como tomografía de coherencia óptica (OCT) de ambos ojos. Destaca la presencia de material hiperfluorescente a nivel macular y de arcadas vasculares, así como peripapilar, que se corresponde con las lesiones objetivadas en la retinografía, compatibles con exudación intrarretiniana y presencia de depósitos lipídicos.

Asimismo, se aprecia en la OCT del OI la presencia de exudación intrarretiniana abundante, que altera el perfil foveal, con presencia de depósitos lipídicos de apariencia predominantemente subrretiniana, así como celularidad en vítreo posterior.

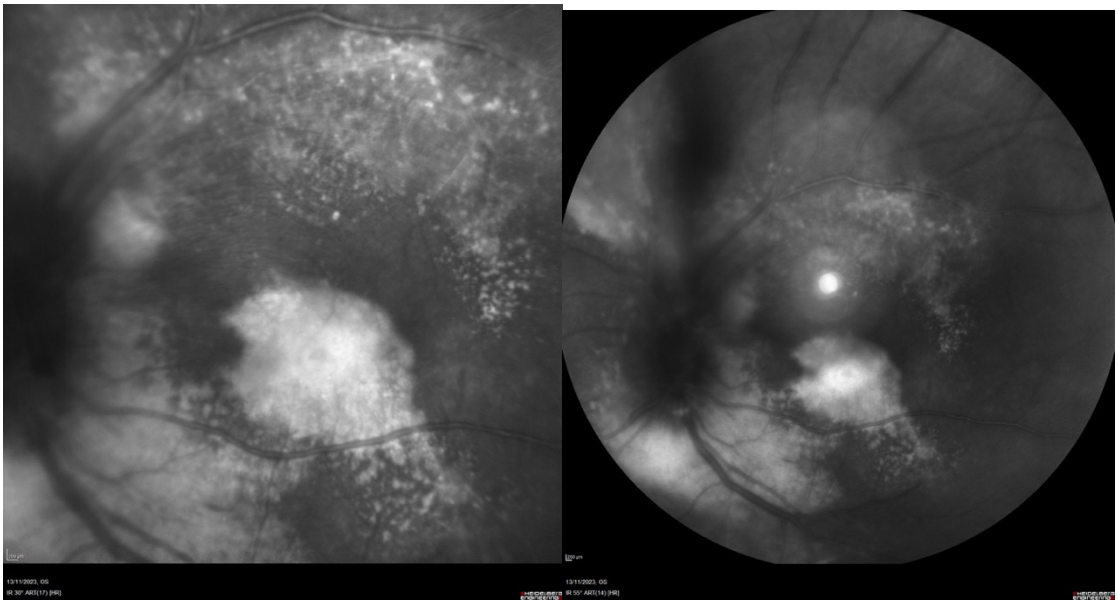

Figura 2. *Se muestra imágenes de la autofluorescencia del OI.*

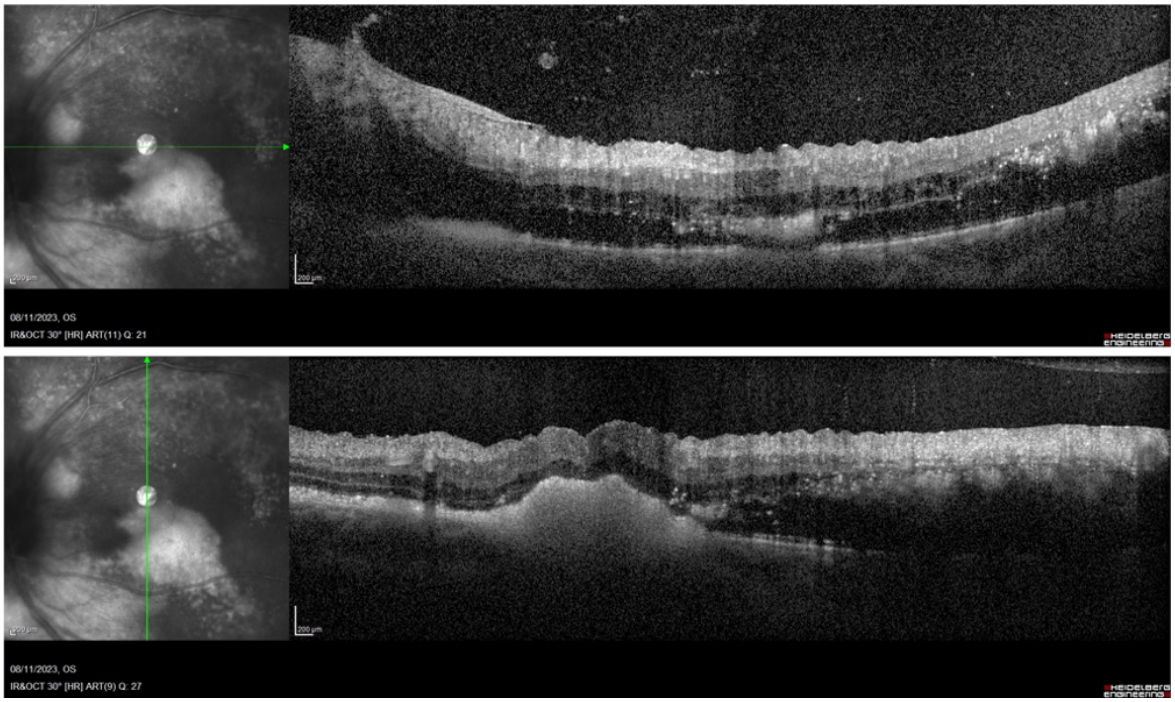

Figura 3. *Se aprecian cortes transversales y verticales de la OCT del OI. Destaca la presencia de depósitos subretinianos, así como la presencia de fluido intraretiniano.*

Además, también se decide realizar una angiografía fluoresceínica, en el que se aprecia un aumento de la ZAF (zona avascular foveal) e isquemia retiniana en el OI. Se aprecia también impregnación por difusión de fluoresceína en tiempos tardíos predominantemente en zona paramacular, así como isquemia en toda la retina, más acusada en periferia.

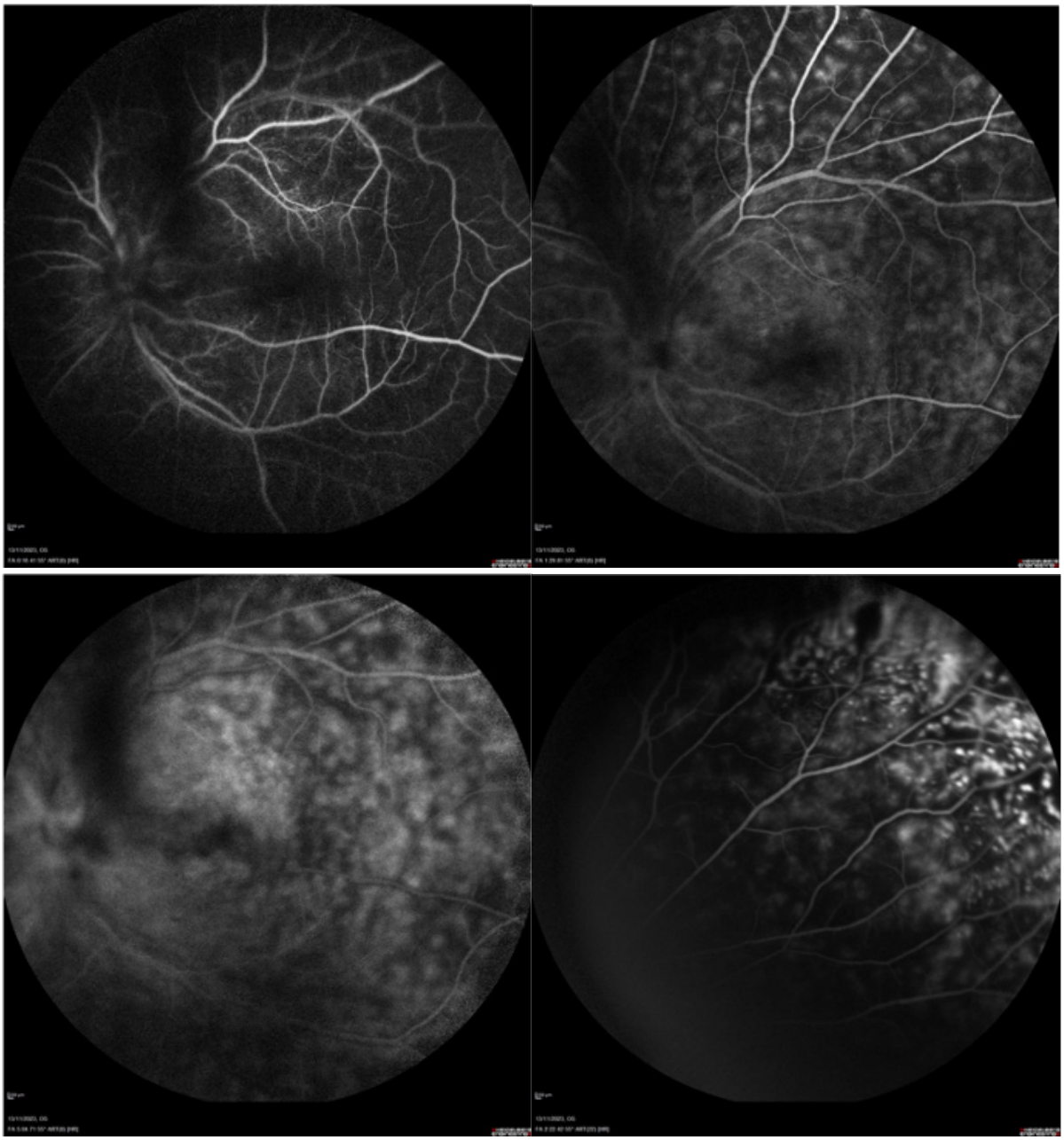

Figura 4. *En las imágenes superiores se aprecia la angiografía con fluoresceína con aumento del ZAF, así como también se objetiva la presencia de isquemia retiniana difusa, mayor en periferia.*

El paciente es diagnosticado de enfermedad de Coats, con afectación del OI, con abundante presencia de líquido intrarretiniano y depósitos lipídicos difusos, así como también con hemorragias aisladas en retina periférica, todo ello en un paciente varón joven de 20 años. Durante su seguimiento se realiza fotocoagulación con láser argón de la retina periférica del ojo izquierdo. Tras la realización de la misma, el paciente debuta con uveítis anterior, que produce sinequias iridianas y dolor en dicho ojo, que se resuelve con Dexametasona y Ciclopléjico tópico, e inyección subtenoniana de triamcinolona en dosis única.

Se pide analítica con perfil vasculítico, así como serología, sin positivización de ningún anticuerpo o marcador de interés. Las lesiones del paciente permiten clasificar la enfermedad en un estadio 2B vs 3A de la clasificación de Shields. El paciente acude a revisiones periódicamente, destacando la ausencia de

cambios significativos en polo posterior tras la realización de la fotocoagulación retiniana periférica con láser argón, manteniéndose estable bajo observación estrecha en el momento actual.

Discusión

La enfermedad de Coats es una rara enfermedad generalmente idiopática, aunque se han descrito asociaciones genéticas, como la mutación del gen NDP en el cromosoma Xp11.2[4]. La enfermedad presenta una prevalencia menor a 1 caso por cada millón de habitantes[1], y se caracteriza por la presencia de telangiectasias retinianas, aneurismas con exudación en retina, pérdida del reflejo pupilar y pérdida de agudeza visual, que puede ir acompañado de desprendimiento de retina exudativo. Se presenta con mayor frecuencia en pacientes varones y tiene tendencia a ser unilateral[5,6], sin embargo, no presenta asociaciones étnicas o geográficas[3]. Destacan como signos de presentación más frecuentes la leucocoria y estrabismo, siendo el 44% de los pacientes ciegos del ojo afectado en el momento de la consulta[1].

La etiopatogenia de la enfermedad de Coats se ha estudiado durante las últimas décadas, pero todavía no ha quedado totalmente dilucidada. Las anomalías de la microvasculatura son el factor principal que conduce a la ruptura de la barrera hematorretiniana con fuga de líquido que provoca una exudación extensa. La pérdida de pericitos y la degeneración de las células endoteliales dan lugar a la formación de aneurismas que conducen a una exudación rica en lípidos e isquemia que conduce al engrosamiento retiniano y formación de quistes[1].

A pesar de que la enfermedad puede ocurrir también en edad adulta, lo más frecuente es que acontezca en niños pequeños, produciendo en los mismos una afectación más severa y rápida, confiriéndoles mayor probabilidad de desarrollar un glaucoma neovascular y ptisis bulbi. Otras complicaciones secundarias incluyen la rubeosis del iris, atrofia iridiana, uveítis, hemorragias vítreas y agujero macular[3]. Asimismo, los factores asociados a una peor agudeza visual final más importantes son la presentación de la enfermedad a edades tempranas, el desprendimiento de retina exudativo y el desarrollo de glaucoma[6].

En 2001, Shields et al. propusieron una clasificación en 5 estadios para la enfermedad de Coats. El estadio 1 se corresponde con presencia únicamente de telangiectasias retinianas; el estadio 2A con presencia de telangiectasias y exudación extrafoveal; el estadio 2B con telangiectasias y exudación foveal; el estadio 3A1: desprendimiento de retina exudativo extrafoveal subtotal; estadio 3A2: desprendimiento de retina exudativo subtotal que afecta la fóvea; estadio 3B: desprendimiento de retina exudativo total; estadio 4: desprendimiento de retina exudativo total y glaucoma secundario; y estadio 5: enfermedad terminal avanzada, ptisis bulbi[7]. Asimismo, en algunas series destaca el estadio 2A como el estadio de presentación más frecuente, destacando que a menor edad de presentación, más fácilmente nos encontraremos con estadios más avanzados de presentación de la enfermedad[7]. En cohortes de población pediátrica el desprendimiento de retina acontece hasta en un tercio de los pacientes, mientras que el debut en adultos termina con desprendimiento de retina en menos de un 2% de los pacientes. Esto se podría explicar por la mayor concentración de VEGF y de mayor nivel de interleukinas en la cavidad vítrea de los pacientes pediátricos[7].

El tratamiento de primera elección es la fotocoagulación con láser o crioteroapia en pacientes con un estadio 1. De esta forma, se pretende reducir y eliminar los vasos telangiectásicos mediante fotocoagulación, requiriéndose sesiones repetidas de tratamiento que, si es exitoso, puede producir una reabsorción de los exudados[3]. Asimismo, la mayoría de casos se encuentran en estadios 2A y 3A, destacando que éstos no presentan tan buena respuesta al tratamiento con fotocoagulación, debido a la gran exudación y a los posibles desprendimientos de retina serosos, que limitan la eficacia del láser. Asimismo, otras series describen una eficacia aceptable en estos pacientes con tratamiento con fotocoagulación láser[7],

siendo de especial interés en estos casos el uso de antiangiogénicos y/o el drenaje quirúrgico del fluido subretiniano; así como la cirugía vitreoretiniana en los casos que precisen de una rápida resolución de un desprendimiento de retina exudativo. Y, finalmente, la enucleación se realiza en aquellos ojos ciegos dolorosos consecuencia de un glaucoma secundario[3].

Conclusiones

El diagnóstico precoz de la enfermedad de Coats, así como la aplicación de las modalidades de tratamiento más adecuadas, como la fotocoagulación láser, la crioterapia, las inyecciones intravítreas con anti-VEGF y la vitrectomía tienen un papel importante en la resolución rápida de la presencia de líquido subretiniano y la presencia de exudación lipídica. Todo ello favorece un mejor resultado anatómico, y a veces funcional. Sin embargo, en algunos casos, a pesar del tratamiento agresivo, la enfermedad puede seguir progresando, desencadenando complicaciones como el desprendimiento de retina exudativo y el glaucoma neovascular[6].

Cabe destacar la importancia de realizar un correcto diagnóstico diferencial a través de imagen multimodal que permita descartar patología tumoral que requiera un tratamiento más agresivo, que puede llegar a precisar enucleación, así como también destacar la utilidad de estadificar la enfermedad según la clasificación de Shields, para poder valorar correctamente la evolución de la enfermedad, ofreciendo un seguimiento estrecho que permita detectar precozmente un cambio de la situación basal de la enfermedad del paciente y atajar las posibles complicaciones derivadas de la evolución de la enfermedad.

Bibliografía

1. Stephen M, Temkar S, Periyandavan J, Basa K. A Brief Review on Adult- Onset Coats ' Disease. 2024;68(3):212-218. doi:10.22336/rjo.2024.40

2. Andonegui J, Aranguren M, Berástegui L. Coats disease of adult onset. *Arch Soc Esp Oftalmol*. 2008;83(2):117-120.

3. Ciencias R, Caso DE, Mar S, et al. Enfermedad de coats. 2020;24(2):2-7.

4. Altamirano F, Gonzalez E, Shah AS, Oke I. Preventable vision loss in children with Coats disease. *J AAPOS*. 2024;28(5):104000. doi:10.1016/j.jaapos.2024.104000

5. Anastasia R, Yustiarini I, Prakosa AD, Widjaja SA, Firmansjah M, Sasono W. Late presentation of Coats disease in a 12-year-old boy: a case report. *Pan African Med J* . 2024;49. doi:10.11604/pamj.2024.49.36.45134

6. Dorji P, Raval V, Jalali S, et al. Coats disease in India: clinical presentation and outcome in 675 patients (690 Eyes). *Int Ophthalmol*. 2023;43(2):531-540. doi:10.1007/s10792-022-02451-x

7. Hansraj S, Raval V, Jalali S, Sahoo N, Das AV. Clinical Presentation and Treatment Outcomes of Adult-Onset Coats Disease. *J Vitreoretin Dis*. 2024. doi:10.1177/24741264241286580

NEUROPATÍA ÓPTICA ISQUÉMICA POSTERIOR POR SILDENAFILO EN UNA PACIENTE CON ESCLEROSIS SISTÉMICA

Ferrús Segarra, Gema; López Montero, Ana; García Manzanares, Ángel

La esclerosis sistémica, también conocida como esclerodermia, es una enfermedad autoinmune poco frecuente, que se caracteriza por la formación de fibrosis en la piel, órganos internos y vasos sanguíneos[1]. Su diagnóstico sigue siendo un reto, ya que la afectación multiorgánica y la presencia de síndromes de solapamiento hacen que muchas veces se retrase el diagnóstico. Además, en muchas ocasiones, los primeros síntomas son comunes a otras condiciones más frecuentes, como el reflujo gastroesofágico o el fenómeno de Raynaud. En función del grado de afectación cutánea y de los órganos implicados, la esclerodermia se ha clasificado tradicionalmente en 2 entidades: la esclerosis sistémica limitada, que afecta principalmente la piel de las regiones distales de los miembros y cara, suele asociarse a anticuerpos anti-centrómero y tiene más riesgo de desarrollo de hipertensión arterial pulmonar; y la esclerosis sistémica difusa, en donde la afectación cutánea se extiende a nivel proximal de miembros y tronco, los anticuerpos asociados son los anti-SCL70 o los topoisomerasa y presenta un mayor riesgo de afectación intersticial pulmonar y renal. No obstante, la distinción entre ambos tipos no siempre es clara, pudiendo existir solapamiento y distintos grados de afectación orgánica entre ambas, al igual que la asociación con sus anticuerpos específicos que no siempre es constante, como se observa en el caso que presentamos.

El tratamiento de la esclerodermia debe ser individualizado y varía en función del tipo de afectación orgánica que presente cada paciente. Según las guías de la sociedad europea de reumatología (EULAR 2023), el tratamiento de primera elección para el fenómeno de Raynaud son los antagonistas del calcio, usualmente nifedipino, y en los casos refractarios o con intolerancia se pueden emplear los inhibidores de la fosfodiestesterasa-5 (iPDE-5) como el sildenafilo, o las prostaciclinas sistémicas como el Iloprost intravenoso. La hipertensión arterial pulmonar asociada a esclerodermia se trata usualmente con una combinación de fármacos vasodilatadores. Los tratamientos inmunosupresores como el metotrexato, micofenolato y otros, se reservan para los casos con afectación cutánea extensa de reciente inicio o para la enfermedad intersticial pulmonar[2]. A pesar de la incorporación de nuevos tratamientos y, secundariamente, el aumento de la supervivencia, la esclerosis sistémica sigue siendo la enfermedad reumática con mayor índice de morbi-mortalidad[2].

La utilización de estos fármacos no queda exenta de riesgos. En concreto, los iPDE5 se asocian frecuentemente con efectos adversos como cefalea, rubefacción facial, dispepsia, congestión nasal y mareo[3], atribuibles a su efecto sobre la vasodilatación sistémica. A nivel ocular, también pueden ocasionar algunas alteraciones como visión borrosa, cambios en la visión del color, defectos campimétricos o dolor ocular. De manera menos frecuente pero más grave, puede causar una neuropatía óptica isquémica anterior o posterior no arterítica[4].

Caso clínico

Se presenta el caso de una mujer de 43 años derivada a oftalmología por presentar dolor retroocular, ojo rojo y disminución de la agudeza visual en el ojo derecho (OD) de un mes de evolución. La paciente había consultado previamente en un centro privado, donde le diagnosticaron conjuntivitis y le pautaron

colirios de tobramicina y dexametasona con los que presentó una mejoría de la hiperemia, pero no de la visión borrosa. Durante la exploración oftalmológica, se evidenció: una AV de 0,46 en OD y de 1 en el ojo izquierdo (OI), dudoso defecto pupilar aferente relativo (DPAR) en OD, discromatopsia en OD con test de Ishihara patológico; además de dolor con la motilidad ocular extrínseca (MOES), sobre todo en la supraaducción y aducción del OD. En la tomografía de coherencia óptica (OCT) del OD, se objetivó un defecto *bordeline* en sectores superiores de la capa de fibras nerviosas de la retina, con un perfil macular conservado. La exploración del ojo izquierdo no mostró alteraciones. Ante estos hallazgos, se planteó el diagnóstico de sospecha de una neuropatía óptica posterior derecha, pendiente de filiar su etiología.

Se decidió ingresar a la paciente para ampliar su estudio. Se solicitó un campo visual (CV), unos potenciales evocados visuales (PEV) y una resonancia magnética (RM) cerebral y de órbitas. El CV mostró un escotoma arciforme superior y periférico infero-temporal del OD (Figura 1). La RM, no mostró ninguna alteración a nivel orbitario ni cerebral. Sin embargo, los PEV flash mostraron hallazgos sugestivos de afectación axonal en el OD, de probable causa isquémica a nivel prequiasmático. Todas las pruebas realizadas fueron normales para el OI. Se completó el estudio con una punción lumbar (PL) y una analítica sanguínea que incluyó: anticuerpos anti-aquoporina, anti-MOG, ENAs, ANCAs, estudio de síndrome antifosfolípidos (SAF) y crioglobulinas. Los resultados de estos estudios no mostraron alteraciones relevantes.

La paciente estaba diagnosticada de esclerosis sistémica difusa con autoanticuerpos anticentrómeros positivos. Como afectación, presentaba esclerodactilia y fibrosis cutánea proximal en miembros y abdomen, confirmada mediante biopsia, por lo que estaba en tratamiento con metotrexato e hidroxicloroquina. También tomaba esomeprazol por la enfermedad por reflujo gastroesofágico (ERG) y sildenafilo por la afectación vascular periférica (síndrome de Raynaud). El síndrome de Raynaud de la paciente había presentado una capilaroscopia patológica, con patrón activo de esclerodermia, aunque sin úlceras. El sildenafilo fue introducido cinco meses antes del inicio del cuadro oftalmológico, tras haber presentado intolerancia a otros tratamientos previos con calcio antagonistasas (nifedipino y amlodipino).

Tras una anamnesis más detallada, la paciente reveló haber presentado síntomas visuales más larvados de varios meses de evolución, coincidiendo con la introducción de sildenafilo en su tratamiento, por lo que se planteó como diagnóstico de sospecha una neuropatía óptica isquémica posterior por sildenafilo. Así pues, se decidió suspender dicho fármaco y observar su evolución. Dos días después de la retirada de sildenafilo, la paciente presentó mejoría de la clínica, alcanzando una AV de 0,9 en OD y la normalización del CV (Figura 2), hallazgos que confirmaron el diagnóstico de sospecha. Esta evolución favorable permitió evitar el uso de corticoesteroides sistémicos, tratamiento frecuentemente considerado en neuropatías ópticas posterior de carácter disinmune, pero no exento de riesgos, especialmente en pacientes con esclerodermia, en los que pueden desencadenar una crisis renal esclerodérmica.

Finalmente, la paciente recibió el alta hospitalaria dada su buena evolución clínica. En lugar de sildenafilo, se pautó felodipino a dosis bajas para el tratamiento del síndrome de Raynaud, hasta la fecha bien tolerado por la paciente. Sin embargo, dado el difícil control de este, la paciente ha requerido tratamiento de rescate con Iloprost intravenoso en los meses más fríos.

Discusión

La neuropatía óptica isquémica posterior (NOIP) es una entidad infrecuente, caracterizada por una alteración del nervio óptico en ausencia de edema papilar, lo que puede dificultar su diagnóstico inicial[5]. A diferencia de la forma anterior, la NOIP suele presentarse con pérdida visual subaguda, dolor ocular

en los movimientos y alteraciones en la visión cromática, síntomas que se observaron en la paciente del presente caso.

El uso de inhibidores de la fosfodiesterasa tipo 5 (iPDE-5), como el sildenafilo, ha sido asociado en casos puntuales con eventos isquémicos visuales, incluyendo la NOIP. Aunque la relación causal aún no está completamente establecida, se postula que la acción vasodilatadora sistémica del sildenafilo puede inducir fenómenos de hipoperfusión transitoria del nervio óptico, especialmente en individuos predispuestos[4], como aquellos con alteraciones vasculares de base o enfermedades autoinmunes, como en el caso de esta paciente con esclerosis sistémica. Además, de manera menos significativa, el sildenafilo puede afectar a la fosfodiesterasa tipo 6 (PDE6) presente en la retina[4], provocando alteraciones en la percepción de los colores, cambios en la visión de la luz, visión borrosa y fotofobia.

Debido al cuadro subagudo y la relación temporal de los síntomas con el inicio de sildenafilo, se sospechó que la neuropatía óptica en esta paciente podría ser secundaria a dicho fármaco, un efecto adverso raramente reportado pero descrito en su ficha técnica. Ante esta sospecha, se optó por suspender el fármaco y observar la evolución, reservando el uso de corticoides en caso de no haber mejoría. Esta decisión fue particularmente relevante en el contexto de la esclerosis sistémica, ya que el uso de esteroides a altas dosis puede desencadenar complicaciones graves como la crisis renal esclerodérmica[6]. El diagnóstico se basó en la clínica, los hallazgos del campo visual y los potenciales evocados visuales, que mostraron una afectación axonal en el nervio óptico derecho, mientras que la resonancia magnética y los estudios inmunológicos fueron negativos, descartando otras causas inflamatorias o desmielinizantes. La rápida mejoría tras la retirada del sildenafilo y la normalización del campo visual confirmaron la hipótesis de una NOIP secundaria al medicamento.

Este caso pone de relieve la necesidad de una valoración cuidadosa del tratamiento farmacológico en pacientes con enfermedades autoinmunes sistémicas. Además, demuestra la importancia de considerar diagnósticos diferenciales poco frecuentes, especialmente en contextos clínicos complejos, y de mantener una actitud terapéutica prudente e individualizada. En nuestro caso, la sustitución del sildenafilo por otro vasodilatador (felodipino), bien tolerado por la paciente, permitió continuar con el manejo del síndrome de Raynaud sin recurrencias oftalmológicas, preservando tanto la función visual como el control de la sintomatología vascular periférica.

Conclusiones

Es importante considerar la neuropatía óptica isquémica posterior como posible efecto adverso del tratamiento con inhibidores de la fosfodiesterasa-5, como el sildenafilo, especialmente en pacientes con enfermedades sistémicas como la esclerosis sistémica. Tal y como ilustra este caso, la simple retirada de la medicación causante del cuadro, fue suficiente para producir la mejoría clínica de la paciente y la normalización de las pruebas complementarias. La identificación precoz de este efecto adverso permitió evitar el uso innecesario de corticoesteroides a altas dosis, frecuentemente utilizados en el tratamiento de neuropatías ópticas de causa disinmune, que en el caso de pacientes con esclerodermia se han asociado a un riesgo significativo de crisis renal.

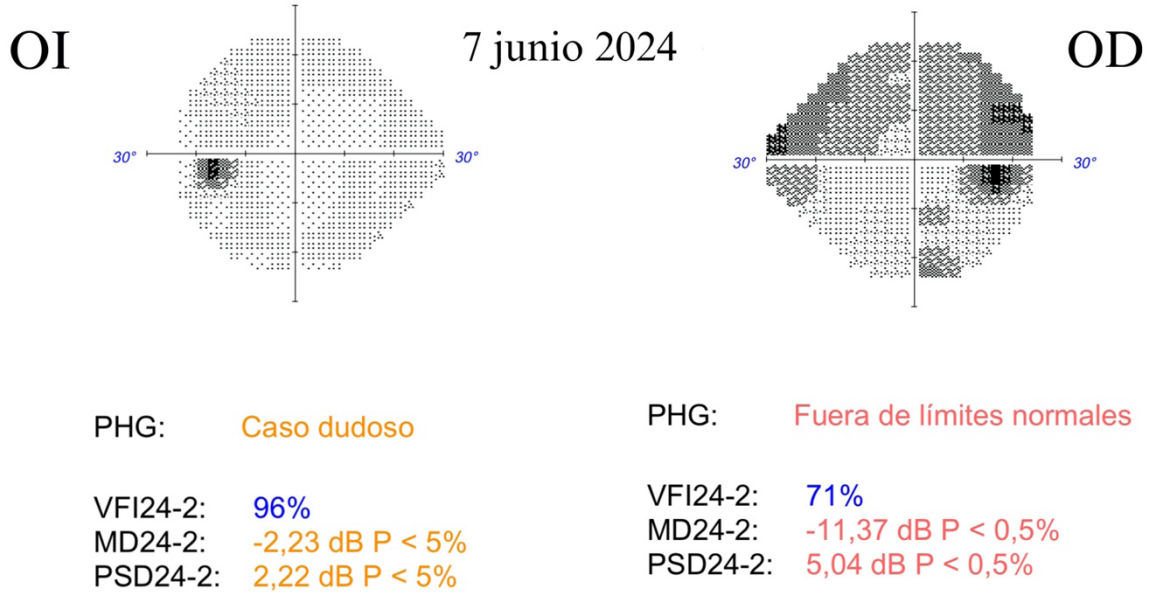

Figura 1. *Campo visual de los dos ojos en el momento del diagnóstico. El ojo derecho presenta un escotoma arciforme superior y un pequeño defecto periférico infero-temporal.*

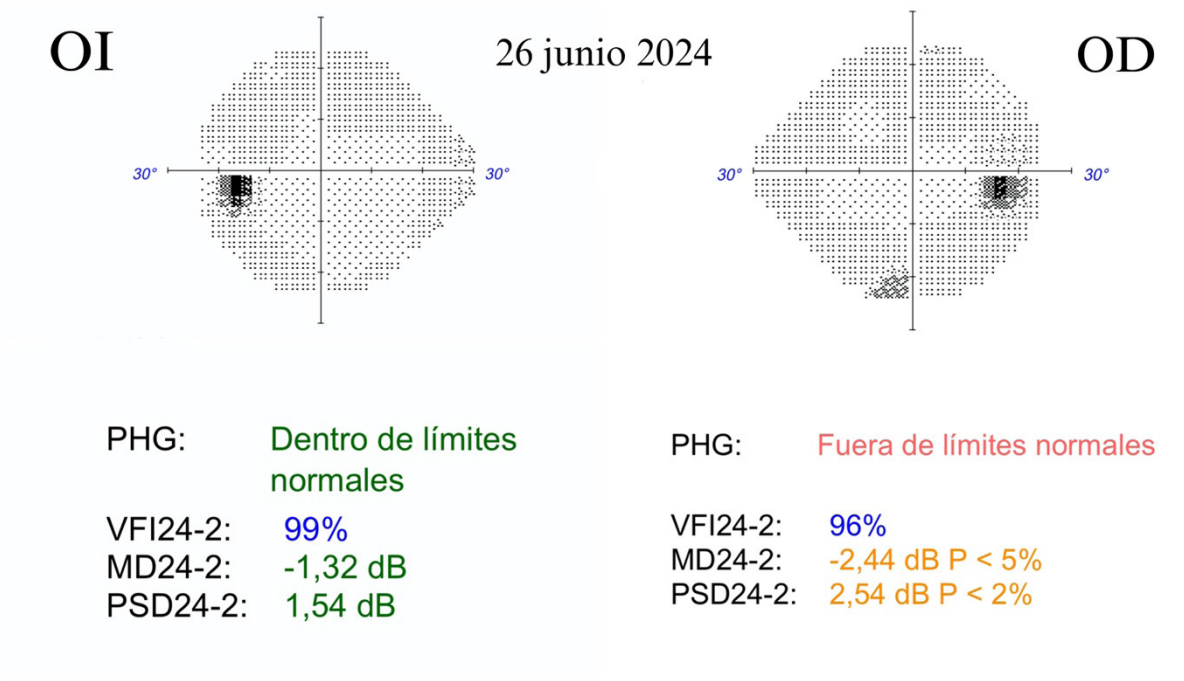

Figura 2. *Mejoría del campo visual tras la retirada del fármaco.*

Bibliografía

1. Denton CP, Khanna D. Systemic sclerosis. Lancet. 2017 Oct 7;390(10103):1685–99.

2. Del Galdo F, Lescoat A, Conaghan PG, Bertoldo E, Čolić J, Santiago T, et al. EULAR recommendations for the treatment of systemic sclerosis: 2023 update. Ann Rheum Dis. 2025 Jan 1;84(1):29–40.

3. Rodríguez-Tolrà J, Cuadrado Campaña JM, Barreda JT, de Knecht EL, Miranda EF. Estudio de la eficacia y preferencia de los pacientes con disfunción eréctil grave después de tomar los 3 inhibidores de la fosfodiesterasa 5. Rev Int Andrología [Internet]. Disponible en: https://www.elsevier.es/es-revista-revista-internacional-andrologia-262-articulo-estudio-eficacia-preferencia-pacientes-con-S1698031X12700705

4. Hor M, Baradeiya AM, Qasim H, Nasr M, Mohammad A. Non-Arteritic Anterior Ischemic Optic Neuropathy Associated With the Use of Phosphodiesterase Type 5 Inhibitors: A Literature Review. Cureus. 2022;14(8):1–9.

5. Tournaire-Marques E. Neuropathies optiques ischémiques [Ischemic optic neuropathies]. J Fr Ophtalmol. 2020 Jun;43(6):552-558. French. doi: 10.1016/j.jfo.2019.10.020. Epub 2020 May 22. PMID: 32451139.

6. Steen VD. Kidney involvement in systemic sclerosis. Presse Med. 2014 Oct 1;43(10):e305–14.

DIAGNÓSTICO Y MANEJO DEL EXOFTALMOS DOLOROSO SECUNDARIO A UNA VARIZ ORBITARIA TROMBOSADA

Hernández Jiménez, Joana. Panadero Maciá, María. Moya Roca, Jaime. Salvo Jiménez, Jorge. Mifsut Aleixandre, Marta. De Paz Aguilera, Teresa.

El exoftalmos de instauración súbita, acompañado de dolor ocular y restricción de la motilidad extraocular, es un signo de alarma que requiere evaluación urgente para descartar patologías de alta morbimortalidad. Entre sus posibles causas se encuentra la variz orbitaria trombosada, una entidad infrecuente cuya presentación clínica puede simular otras masas orbitarias, lo que dificulta su diagnóstico temprano. Las varices orbitarias trombosadas frecuentemente requieren de tratamientos invasivos mediante embolización endovascular, sin embargo en determinados casos, se observa una clara mejoría clínica con corticoterapia y estrecha vigilancia clínica[1,2].

Caso clínico

Se describe el caso de una mujer de 71 años, con antecedentes de síndrome de Sjögren, que acudió a urgencias por dolor ocular derecho y exoftalmos de dos días de evolución. Presentaba una ptosis palpebral superior derecha con limitación en la supraversión y abducción del ojo derecho, acompañada de diplopía. La agudeza visual era del 70% en el ojo derecho y 100% en el izquierdo, con presiones intraoculares de 25 y 17 mmHg, respectivamente. La biomicroscopía reveló hiperemia conjuntival en el ojo derecho y cataratas nucleares incipientes bilaterales. La tomografía computarizada (TC) mostró una masa intraorbitaria no infiltrativa, de localización intraorbitaria derecha, postseptal intraconal, con dos densidades definidas, hiper e hipodensa. Dicha lesión se amolda a en la región intraconal, desplazando estructuras sin infiltrarlas, como la musculatura extrínseca, el globo ocular o el nervio óptico (Anexo 1,2). Dicha lesión fue confirmada por resonancia magnética (RM) sin y con contraste (Anexo 3). La tomografía óptica evidenció pérdida generalizada de fibras nerviosas en el nervio óptico del ojo derecho. Se inició tratamiento con colirios hipotensores (tartrato de brimonidina y timolol, ambos una gota cada 12 horas) y prednisona oral (pauta inicial de 45 mg/día) en pauta descendente, con gastroprotección. La evolución clínica fue favorable y, a las seis semanas, la resonancia mostró una reducción prácticamente completa de la lesión (Anexo 4).

Discusión

El exoftalmos de instauración súbita, acompañado de dolor ocular y restricción de la motilidad extraocular, es un signo de alarma que requiere evaluación urgente para descartar patologías de alta morbimortalidad. Entre sus posibles causas se encuentra la variz orbitaria trombosada, una entidad infrecuente cuya presentación clínica puede simular otras masas orbitarias, lo que dificulta su diagnóstico temprano[1]. Son malformaciones vasculares constituidas por vasos venosos anómalos de bajo flujo y baja presión. Pueden ser congénitas o secundarias a traumatismos orbitarios o a cambios hemodinámicos importantes. Su origen más habitual es la vena oftálmica superior, aunque cualquier segmento venoso orbitario puede estar afectado[3]. En diagnóstico se basa en la clínica y radiología (tomografía computarizada, resonancia magnética o ecografía-doppler)[4,5]. En el TC sin contraste observaremos una masa de tejidos blanda lisa

o hetereogenea con realce (lesión hiperdensa), lo que corresponde con contenido hemático. También podemos observar como puede amoldarse en la región intraconal, desplazando estructuras sin infiltrarlas, como el globo ocular, nervio óptico o musculatura extraocular. En secuencias T1 de la RM se muestra como contenido hiperintenso. En ocasiones, aportaría información realizar una secuencia T1 con sustracción grasa, debido a que la grasa también se muestra como áreas hiperintensas en la RM, pudiéndonos dificultar la visualización de la sangre, aunque este problema lo evitamos con la valoración del TC, donde únicamente el contenido hemático se mostraría hiperdenso y la grasa hipodensa. La angiografía con catéter puede ser útil en la intervención o en el diagnóstico, debido a que muestra la congestión de la masa varicosa (sobre todo al provocar una maniobra de Valsalva), la presencia de la vena de drenaje y la exclusión de otras anomalías vasculares orbitarias que puedan simular várices orbitarias, como una fístula arteriovenosa o una malformación cavernosa[6,7]. Es importante realizar un correcto diagnóstico diferencial con otras entidades las cuales pueden dar un cuadro clínico similar como la malformación cavernosa orbitaria, un tumor metastásico que causa estenosis del flujo venoso, la fístula arteriovenosa dural, complicaciones de una celulitis orbitaria, etc[5,7]. Actualmente, no existe un claro consenso en cuanto al tratamiento definitivo de las varices orbitarias. Ante lesiones pequeñas sin complicaciones o pacientes asintomáticos se deben aplicar medidas conservadoras. Por el contrario, en cuadros severos con alto compromiso visual, proptosis severa, dolor intratable, diplopia, trombosis o hemorragia, podría estar justificada una intervención. En estas opciones terapéuticas incluimos la corticoterapia, esclerotherapia, embolización y cirugía, pudiendo combinar diferentes tratamientos en función del paciente[8,9].

Conclusiones

Este caso enfatiza la importancia del diagnóstico diferencial en exoftalmos agudo doloroso, destacando patologías vasculares poco comunes. La respuesta favorable al tratamiento con corticosteroides sugiere que, en ciertos casos, puede evitarse la cirugía con una vigilancia clínica rigurosa.

Anexos

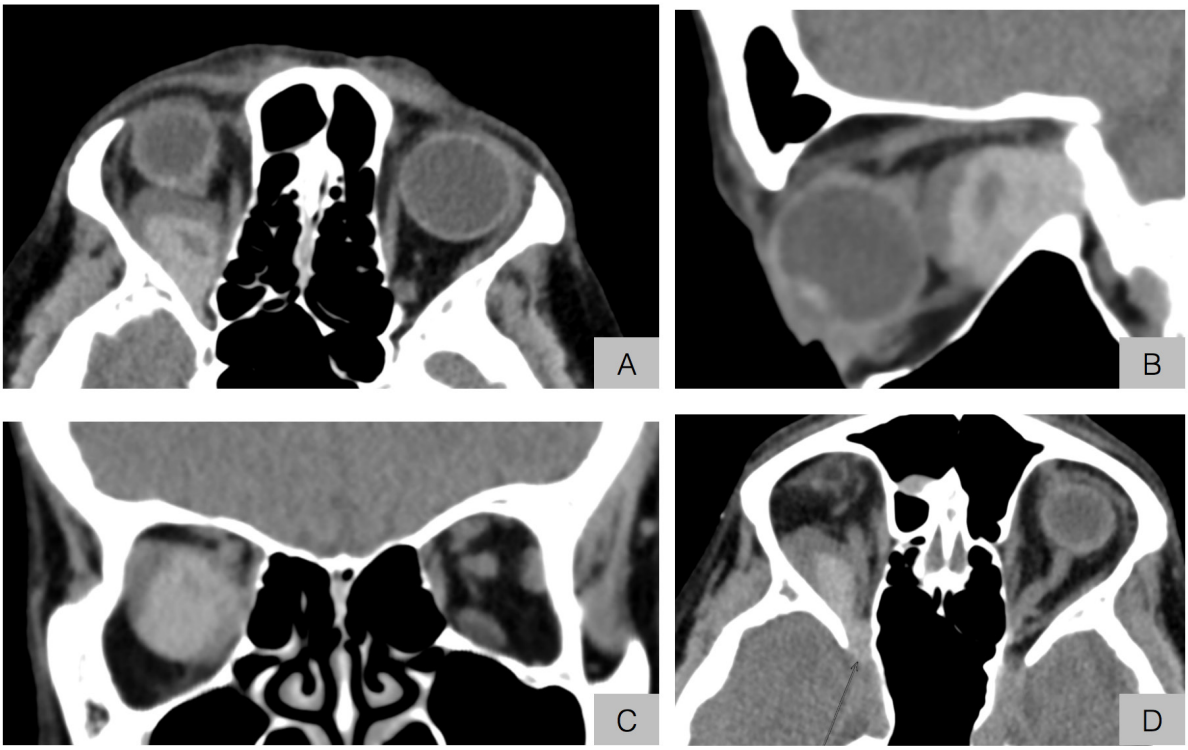

Figura 1. *A: TC corte axial donde se aprecian dos densidades, hiper e hipodensa en la región intraorbitaria postseptal intraconal derecha. B: TC corte sagital. C: TC corte coronal. D: la flecha marca como la lesión se extiende al ápex orbitario.*

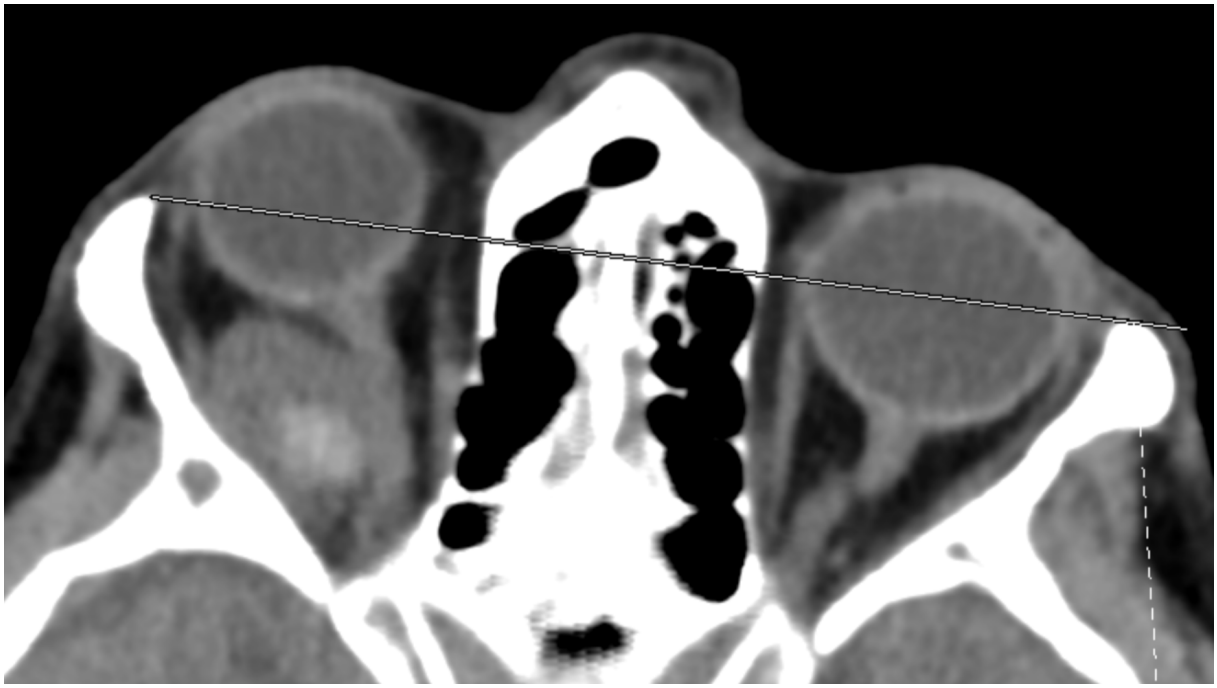

Figura 2. TC corte axial donde se aprecian el exoftalmos del ojo derecho.

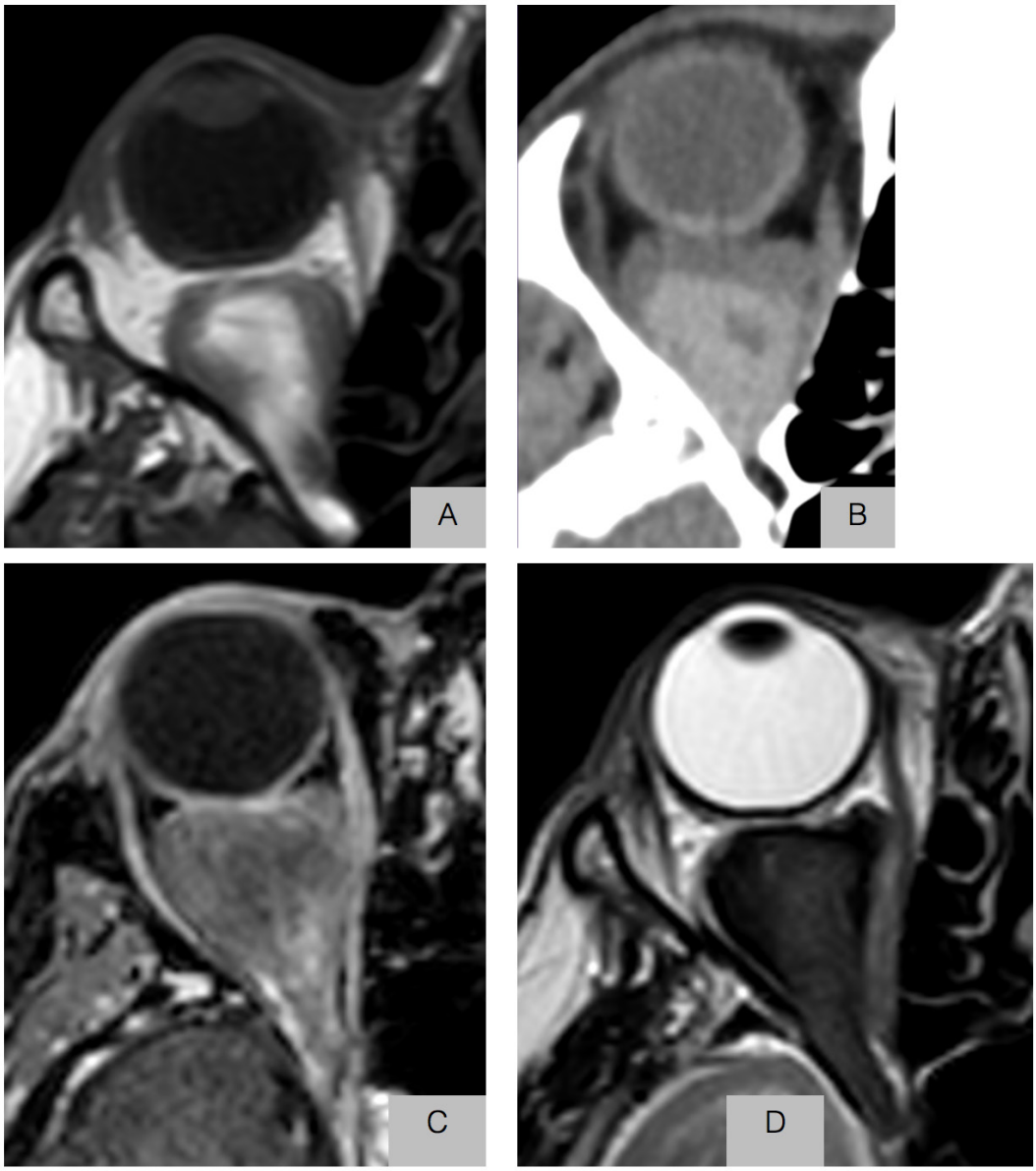

Figura 3. A: RM T1 sin contraste corte axial de la órbita derecha. B: TC sin contraste de la órbita derecha. C: RM T1 corte axial con saturación grasa y con contraste. D: RM T2 lesión hipointensa.

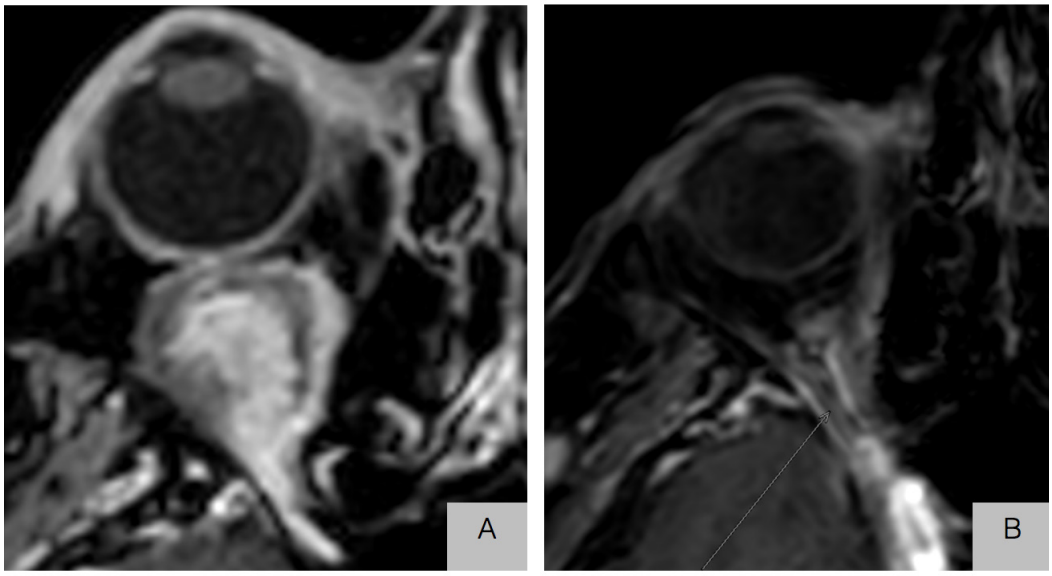

Figura 4. A: RM T1 sin contraste corte axial de órbita derecha: lesión hiperintensa orbitaria previamente al tratamiento con corticoides. B: RM Axial T1 FS (fat sat) con contraste: lesión residual, que ha disminuido significativamente su tamaño, apenas perceptibe tras corticoterapia.

Bibliografía

1. Rootman J. Vascular malformations of the orbit: hemodynamic concepts. Orbit. 2003;22(2):103–20.

2. Menon SV, Shome D, Mahesh L, Subramanian N, Krishnakumar S, Biswas J, y

cols. Thrombosed orbital varix - a correlation between imaging studies and histopathology.

Orbit 2004;23:13-8.

3. Heran Dreyfus F, Galatoire O, Koskas P, Lafitte F, Nau E, Bergès O. Pathologie vasculaire orbito-palpébrale. Journal Français d'Ophtalmologie. 2016;39(10):804-813.

4. Bansal R, Sharma R, Gupta A, et al. Thrombosed orbital varix of the inferior ophthalmic vein: A rare cause of acute unilateral proptosis. Surg Neurol Int. 2023;14:236. (memon)

5. Issiaka M, Jamaleddine H, El Belhadji M, Iro S, Slimani F. Orbital varix: A rare case of unilateral exophthalmos, case report. Ann Med Surg (Lond). 2021;66:102346.

6. Kaneko N, Rootman DB, Takayanagi A, Goldberg R, Duckwiler G, Tateshima S. Intermittent orbital pain due to hemodynamic collapse of an orbital varix: A case report. Case Rep Ophthalmol. 2023 Aug 14;14(1):353-357. doi: 10.1159/000531601.

7. Pichayawat C, Chokthaweesak W, Leelawongs S, Chanthanaphak E, Tritanon O, Putthirangsiwong B. Trombosis aguda de varix orbital unilateral en varices orbitarias bilaterales preexistentes: caso ilustrativo. J Neurosurg Case Lessons. 2023;5(25):CASE23132. doi: 10.3171/CASE23132.

8. Secil M, Soylev M, Ada E, Saatci AO. Orbital varices: imaging findings and the role of color Doppler sonography in the diagnosis. Comput Med Imaging Graph 2001;25:243–247.

9. Guigon - Souquet B, Grubian - Netter S, Macarez R, Giordano P, Bazin S. Uncomplicated orbital varix: a difficult therapeutic problem. J Fr Ophthalmol 2002; 25:840-2.

ONCOLOGÍA

CARCINOMA ESCAMOSO PULMONAR LOCALMENTE AVANZADO CON SOBREINFECCIÓN POR ACTINOMYCES ODONTOLYTICUS

Arranz Pérez, Ainhoa. Casasola Trejo, Lesly. Giménez Suau, Mario. González Vicente, Aránzazu. Martínez Aráez, Alba.

El carcinoma escamoso pulmonar es uno de los principales subtipos de cáncer de pulmón no microcítico (CPNM), con una prevalencia cercana al 30 % de los casos. Este tipo de tumor se relaciona estrechamente con el consumo de tabaco y suele localizarse en las vías respiratorias centrales, particularmente en los bronquios principales o lobares [(1)].

Su presentación clínica más frecuente incluye tos crónica, hemoptisis, disnea y dolor torácico. En fases avanzadas, puede aparecer cavitación tumoral, especialmente en lesiones grandes con necrosis central [(2)].

El diagnóstico se basa en pruebas de imagen (radiografía, tomografía computarizada y PET-TC), seguido de confirmación histológica mediante broncoscopia y biopsia tumoral [(3)]. El estadiaje clínico se realiza utilizando el sistema TNM (tumor, nódulos, metástasis), siendo la afectación mediastínica (N2) un factor clave para el pronóstico y la selección terapéutica[(4)]. En estadios localmente avanzados, el tratamiento habitual incluye una combinación de quimioterapia, inmunoterapia y, en algunos casos seleccionados, cirugía o radioterapia[(5)].

La sobreinfección tumoral es una complicación relevante, particularmente en lesiones cavitadas, y puede condicionar tanto el pronóstico como la estrategia terapéutica[(6)]. Uno de los agentes infecciosos menos frecuentes en este contexto es Actinomyces odontolyticus, una bacteria grampositiva anaerobia que forma parte de la flora oral y que, en casos de alteración de las barreras epiteliales, puede provocar infecciones oportunistas[(7)].

Caso clínico

Presentamos el caso de una mujer de 50 años, fumadora activa de larga evolución (50 cigarrillos/día). Como único antecedente médico de interés presenta enfermedad pulmonar obstructiva crónica (EPOC) leve, con una función respiratoria conservada (FEVI 78 %).

En diciembre de 2024, la paciente acudió a urgencias por dolor costal derecho de características inespecíficas, acompañado de tos crónica, sin fiebre ni otros síntomas. En la radiografía de tórax se identificó de forma incidental una imagen sugestiva de masa pulmonar (figura 1), lo que motivó la solicitud de una tomografía computarizada (TC) torácica que reveló una masa cavitada en el lóbulo superior derecho (LSD) de significado incierto (figura 2). Se descartó infección por micobacterias y se realizó broncoscopia, objetivándose una infiltración endobronquial de aspecto tumoral, con toma de biopsia.

Se completó el estudio con resonancia magnética nuclear (RMN) craneal, sin hallazgos patológicos, y PET-TC que reveló captación sugerente de neoplasia pulmonar primaria en LSD con nódulos satélites y

adenopatías hiliar y mediastínica inespecíficas. El estudio histológico confirmó la presencia de carcinoma escamoso pobremente diferenciado con expresión de PD-L1 positiva (25%). El estadiaje mediante EBUS demostró afectación N2, por lo que se clasifica como cT3N2M0.

A la espera de iniciar tratamiento oncológico, la paciente acudió nuevamente a urgencias por fiebre de hasta 38,5 ºC acompañada de tos seca y dolor torácico derecho de características pleuríticas. La auscultación evidenció hipoventilación en hemitórax derecho con sibilancias espiratorias en campo medio, y en la analítica se observó elevación de reactantes de fase aguda por lo que se decidió su ingreso a cargo del servicio de Neumología. Se inició tratamiento empírico con Piperacilina-Tazobactam y se decidió solicitar una nueva TC torácica que mostró progresión de la masa cavitada con componente necrótico-hipodenso, extensión hiliar, englobamiento del nódulo adyacente y atelectasia asociada (figuras 3 y 4). Asimismo, se identificaron consolidaciones en lóbulo medio y segmento anterior de LSD compatibles con sobreinfección.

Dada la evolución tórpida pese a antibioterapia de amplio espectro y ausencia de aislamientos, se contactó con Radiología Intervencionista, que tras valoración del caso decidió colocación de drenaje pigtail, con salida de material purulento y muestras positivas para Actinomyces odontolyticus. Siguiendo las recomendaciones de la Unidad de Enfermedades Infecciosas (UEI) se inició tratamiento dirigido con Penicilina Intravenosa, siendo dada de alta posteriormente con Ceftriaxona intravenosa.

La paciente presentó progresiva mejoría clínica, analítica y se mantuvo afebril durante las tres semanas de duración del tratamiento antibiótico intravenoso en domicilio a cargo de la Unidad de Hospitalización a Domicilio (UHD).

Tras completar el tratamiento, se realizó seguimiento en consultas externas por parte de la Unidad de Enfermedades Infecciosas que decidió continuar con tratamiento oral y por Oncología Médica. Finalmente, el control del proceso infeccioso permitió iniciar el tratamiento quimioterápico con Caboplatino, Vinorelbina y Nivolumab.

Discusión

El carcinoma escamoso pulmonar es una entidad clínica bien caracterizada, pero su evolución puede complicarse por fenómenos infecciosos que afectan a la estrategia terapéutica. Las masas tumorales cavitadas, especialmente en pacientes fumadores con EPOC, predisponen al desarrollo de sobreinfecciones debido a la alteración de la arquitectura pulmonar, la obstrucción bronquial y la necrosis tisular [6]. En este caso, se presenta una infección por Actinomyces odontolyticus, patógeno infrecuente en patología pulmonar, pero descrito en contexto de aspiración, cavitación y lesiones crónicas del parénquima [7]. La infección actinomicótica suele cursar de forma indolente, con fiebre, pérdida de peso, y en ocasiones, formación de abscesos o fístulas. El diagnóstico puede ser difícil debido a la similitud clínica y radiológica con tumores o tuberculosis [8]. El aislamiento microbiológico es fundamental para dirigir el tratamiento, que debe incluir betalactámicos de espectro reducido durante un periodo prolongado (habitualmente entre 6 y 12 semanas) [9].

Desde el punto de vista oncológico, el caso presentado corresponde a un estadio localmente avanzado (cT3N2M0), con expresión de PD-L1 del 25 %, lo que permite contemplar la combinación de quimioterapia e inmunoterapia como estrategia de primera línea [5]. Sin embargo, la presencia de infección activa contraindica temporalmente el inicio o la continuación del tratamiento inmunosupresor, como ocurrió en esta paciente. Esta situación plantea un dilema clínico frecuente: priorizar el control del proceso infec-

cioso para permitir la administración segura del tratamiento oncológico, lo que a su vez puede suponer pérdida de oportunidad terapéutica si se retrasa demasiado.

Finalmente, la evolución tórpida tras el inicio del tratamiento refuerza la necesidad de estrecha vigilancia y de decisiones basadas en evaluación multidisciplinar. La sobreinfección neoplásica puede mimetizar progresión tumoral, dificultando la interpretación de las pruebas de imagen. La implicación de comités de tumores y la coordinación entre oncología médica, neumología, enfermedades infecciosas y radiología intervencionista resulta esencial en el manejo de estos casos complejos [10].

Conclusiones

El carcinoma escamoso pulmonar cavitado puede complicarse con infecciones graves que alteran el pronóstico y el tratamiento. La identificación de patógenos poco frecuentes como Actinomyces odontolyticus subraya la necesidad de considerar una amplia gama de etiologías en pacientes con síntomas respiratorios persistentes y hallazgos radiológicos sugestivos.

El manejo clínico debe ser individualizado y multidisciplinar, especialmente en escenarios donde coinciden enfermedad oncológica activa y procesos infecciosos. La instauración precoz de un tratamiento antibiótico específico puede permitir la posterior administración de inmunoquimioterapia, optimizando así las posibilidades terapéuticas y la calidad de vida del paciente.

Anexos

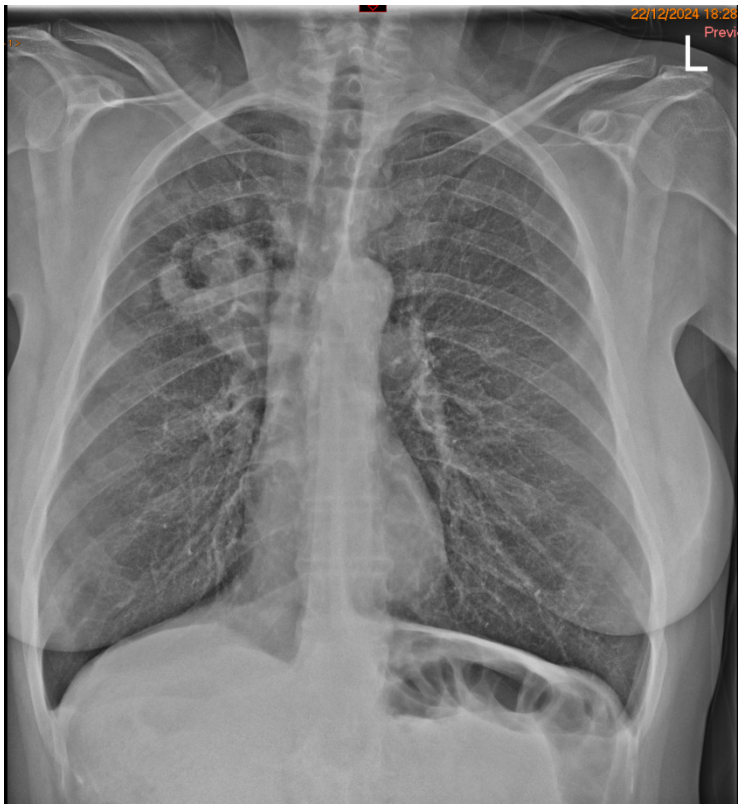

Figura 1. *Rx tórax. Imagen sugestiva de masa pulmonar.*

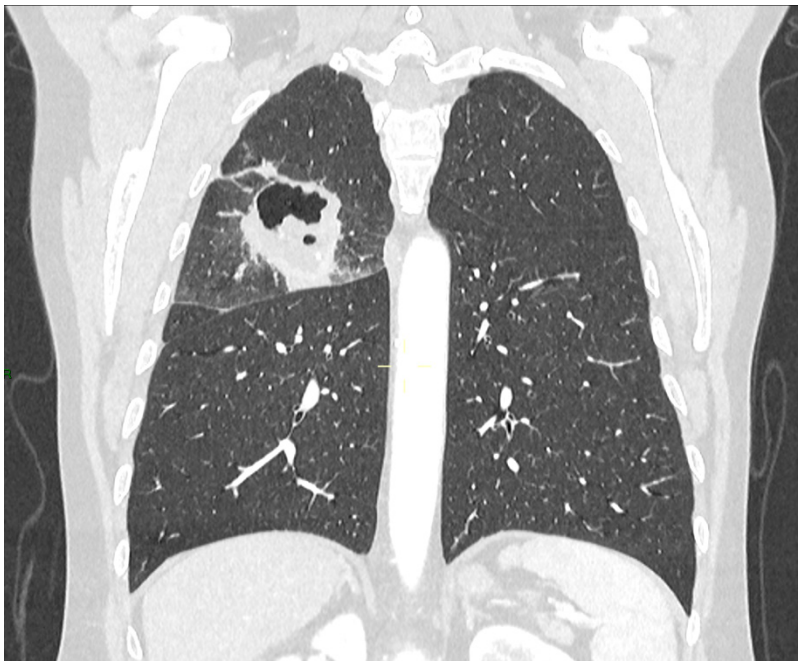

Figura 2. *TC tórax al diagnóstico. Masa cavitada en LSD.*

Figura 3. *Tc tórax tras empeoramiento clínico. Progresión de la masa cavitada.*

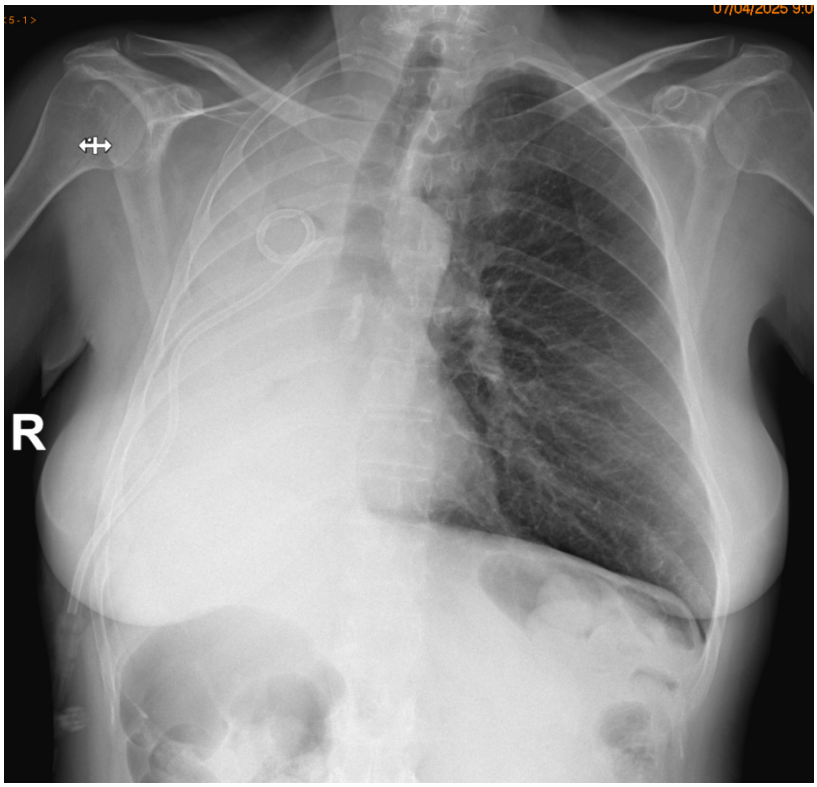

Figura 4. *Rx tórax. Atelectasia completa de pulmón derecho.*

Bibliografía

1. Travis WD, Brambilla E, Burke AP, Marx A, Nicholson AG. WHO Classification of Tumours of the Lung, Pleura, Thymus and Heart. 4th ed. Lyon: IARC; 2015.

2. D'Amico TA. Surgical perspective in the management of lung cancer with cavitation. Thorac Surg Clin. 2013;23(3):239-245.

3. Rivera MP, Mehta AC, Wahidi MM. Establishing the diagnosis of lung cancer: diagnosis and management of lung cancer. Chest. 2013;143(5_suppl):e142S-e165S.

4. Goldstraw P, Chansky K, Crowley J, et al. The IASLC Lung Cancer Staging Project: Proposals for revision of the TNM stage groupings in the forthcoming (eighth) edition. J Thorac Oncol. 2016;11(1):39-51.

5. Planchard D, Popat S, Kerr K, et al. Metastatic non-small cell lung cancer: ESMO Clinical Practice Guidelines. Ann Oncol. 2018;29(Suppl 4):iv192–iv237.

6. Tsoumpou I, Bouras T, et al. Infectious complications in lung cancer: a review. Pneumon. 2021;34(1):1-12.

7. Valour F, Sénéchal A, Dupieux C, et al. Actinomycosis: etiology, clinical features, diagnosis, treatment, and management. Infect Drug Resist. 2014;7:183-197.

8. Mabeza GF, Macfarlane J. Pulmonary actinomycosis. Eur Respir J. 2003;21(3):545-551.

9. Russo TA. Agents of actinomycosis. In: Bennett JE, Dolin R, Blaser MJ, editors. Mandell, Douglas, and Bennett's Principles and Practice of Infectious Diseases. 9th ed. Philadelphia: Elsevier; 2020. p. 2864-2872.

10. Ettinger DS, Wood DE, Aisner DL, et al. Non–Small Cell Lung Cancer, Version 3.2022, NCCN Guidelines. J Natl Compr Canc Netw. 2022;20(5):497-530

SÍNDROME HEMOFAGOCÍTICO SECUNDARIO A INMUNOTERAPIA EN PACIENTE CON MELANOMA: UN DESAFÍO DIAGNÓSTICO

Caballero Argente, Raquel. Tévar de Veras, David. Olmos Herrera, María Isabel.

El síndrome hemofagocítico (SHF) es un trastorno hiperinflamatorio grave caracterizado por una activación descontrolada de macrófagos y linfocitos T citotóxicos que conduce a una liberación masiva de citocinas, fallo multiorgánico y, potencialmente, la muerte. Presentamos el caso de una paciente con melanoma estadio IIC que, tras recibir tratamiento con cemiplimab y fianlimab, desarrolló un SHF secundario que requirió manejo inmunosupresor intensivo. La paciente debutó con fiebre persistente, pancitopenia, hiperferritinemia y esplenomegalia, confirmándose el diagnóstico mediante un HScore1 elevado. La respuesta clínica favorable se consiguió mediante terapia inmunosupresora combinada con dexametasona y anakinra, tras fracaso inicial del tratamiento con corticoides a altas dosis en monoterapia. Este caso muestra cómo un diagnóstico precoz y preciso, junto con un tratamiento adecuado, pueden impactar de forma significativa en el pronóstico y la evolución clínica del paciente.

Caso clínico

Paciente mujer de 69 años sin antecedentes de interés. En marzo de 2024 fue diagnosticada de un melanoma de extensión superficial ulcerado en región interescapular superior, con un índice de Breslow de 4,1 mm, clasificado como estadio IIC (pT4bN0M0). Se realizó exéresis completa con márgenes libres, sin evidencia de afectación ganglionar ni metástasis a distancia en los estudios de imagen realizados.

Dada su buena situación basal, con un Performance Status (PS) de 0, en agosto de 2024 inició tratamiento dentro de un ensayo clínico fase III con fianlimab (anticuerpo anti-LAG-3) y cemiplimab (anticuerpo anti-PD-1)2. En noviembre de 2024, la paciente consultó por fiebre de hasta 38°C, escalofríos, hiporexia, astenia y pérdida ponderal involuntaria de 3-4 kg en el último mes. La exploración física no reveló hallazgos relevantes. En el análisis sanguíneo destacó pancitopenia con anemia severa (Hb 7,2 g/dL), leucopenia (1.900/µL), trombocitopenia (55.000/µL), elevación de transaminasas (AST 72 U/L, ALT 39 U/L) y proteína C reactiva elevada (49,3 mg/L).

Ante este contexto, se inició despistaje etiológico mediante cultivos (hemocultivos, urocultivo, coprocultivo), PAN -PCR de virus respiratorios, serologías de VIH, PCR de CMV, VEB, Leishmania, y bacterias intracelulares, todas ellas negativas. La ecografía abdominal evidenció esplenomegalia, sin adenopatías significativas ni otras alteraciones relevantes. Ante la persistencia del cuadro febril y los hallazgos analíticos de pancitopenia, hiperferritinemia, hipofibrinogenemia y elevación de lactato deshidrogenasa (LDH) en paciente oncológico en tratamiento con inmunoterapia y habiéndose descartado causa infecciosa se orientó el diagnóstico hacia un síndrome hemofagocítico (SHF) secundario a inmunoterapia. El frotis de sangre periférica no mostró displasia ni presencia de blastos. La analítica complementaria reveló dímero D de 22.723 ng/mL, fibrinógeno de 135 mg/dL y ferritina de 34.619 ng/mL. El cálculo del HScore fue de 96-98%, indicando una probabilidad superior al 98% de SHF.

Se inició tratamiento con dexametasona a dosis de 10 mg/m2/día (equivalente a 16 mg diarios) y factor estimulante de colonias de granulocitos (G-CSF) a dosis de 300 µg cada 24 horas, hasta recuperación

del recuento de neutrófilos. Sin embargo, la paciente presentó mala evolución, con persistencia de la fiebre y deterioro hematológico, sugestivos de persistencia de la activación macrofágica. Ante la falta de respuesta, se añadió micofenolato mofetilo a dosis de 1 g cada 12 horas durante tres días, sin observarse mejoría clínica ni analítica.

Ante empeoramiento de los parámetros de hemofagocitosis incluyendo ascenso importante de ferritina, LDH y transaminasas se decidió añadir anakinra por vía subcutánea a dosis de 70 mg/día (1 mg/kg/día). Con la combinación de inmunosupresión intensiva, la paciente presentó mejoría clínica progresiva, con descenso de ferritina, normalización de transaminasas, recuperación de las líneas celulares y disminución de los reactantes de fase aguda. Tras tres semanas de tratamiento con anakinra se detectó una nueva recaída hematológica, interpretada como efecto adverso del fármaco, lo que obligó a su suspensión. Posteriormente se continuó con pauta descendente de corticoides por vía oral, consiguiéndose la recuperación hematológica completa (Figura 1,2).

La paciente evolucionó favorablemente, manteniéndose afebril, hemodinámicamente estable y sin evidencia de reactivación del SHF. Finalmente fue dada de alta con profilaxis frente a pneumocystis jirovecii y virus herpes simple. Actualmente permanece en seguimiento ambulatorio, sin nuevosepisodios de hemofagocitosis.

Discusión

El síndrome hemofagocítico (SHF), también denominado linfohistiocitosis hemofagocítica (HLH), es una patología hiperinflamatoria grave caracterizada por una activación excesiva y no regulada del sistema inmunitario, particularmente de macrófagos y linfocitos T citotóxicos3. Esta hiperactivación conduce a una liberación masiva de citocinas que puede desencadenar un cuadro clínico de inflamación sistémica provocando fallo multiorgánico y llevando incluso a la muerte si no se trata de manera oportuna y precoz. El SHF se clasifica en formas primarias, de origen genético y más prevalentes en edad pediátrica, generalmente relacionadas con mutaciones que afectan a la función citotóxica de linfocitos y células NK, y en formas secundarias o adquiridas, más frecuentes en adultos, asociadas a infecciones, enfermedades autoinmunes, neoplasias y, más recientemente, a terapias inmunomoduladoras como los inhibidores de puntos de control inmunitario (ICI)3

.En los últimos años, el desarrollo de la inmunoterapia, y en particular de los ICI dirigidos frente a PD- 1, PD-L1, CTLA-4 y más recientemente a LAG-3 ha revolucionado el tratamiento de múltiples neoplasias, incluido el melanoma, mejorando significativamente el pronóstico4. Sin embargo, este beneficio terapéutico se ha visto acompañado de un incremento en la incidencia de efectos adversos inmunomediados severos (irAEs), entre los cuales el SHF representa una complicación infrecuente pero potencialmente fatal. Fianlimab, un anticuerpo monoclonal dirigido contra LAG-3, en combinación con cemiplimab, un anti-PD-1, potencia la activación de linfocitos T1, aumentando así el riesgo de reacciones inmunomediadas graves como el SHF.

La presentación clínica del SHF se caracteriza típicamente por fiebre persistente, esplenomegalia, citopenias de dos o más líneas celulares, hiperferritinemia marcada (frecuentemente superior a 10.000 ng/mL), hipofibrinogenemia, hipertrigliceridemia, alteración de las pruebas de función hepática y coagulopatía3. Sin embargo, la inespecificidad de estos hallazgos y su solapamiento con entidades como la sepsis, la coagulación intravascular diseminada o la insuficiencia hepática aguda dificultan su diagnóstico especialmente en pacientes oncológicos como en nuestro caso, por lo que probablemente se trate de una entidad infradiagnosticada.

El diagnóstico del SHF se fundamenta en criterios clínico-analíticos. Los criterios HLH-20041, propuestos originalmente para población pediátrica, exigen la presencia de al menos cinco parámetros de los siguientes: fiebre, esplenomegalia, citopenias, hipertrigliceridemia y/o hipofibrinogenemia, hemofagocitosis demostrada en médula ósea o ganglios linfáticos, disminución o ausencia de actividad de células NK, ferritina elevada y niveles elevados del receptor soluble de IL-2 (sCD25). No obstante, estos criterios presentan limitaciones en la población adulta. Por ello, se ha desarrollado el HScore1, una herramienta validada específicamente en adultos que combina variables clínicas y bioquímicas (Figura 3) para calcular la probabilidad de SHF, considerándose un HScore >250 como altamente sugestivo del diagnóstico. En el caso presentado, la paciente cumplía criterios HLH-2004 y alcanzaba un HScore > 250, respaldando firmemente la sospecha diagnóstica.

Desde la introducción de los ICI se han documentado algunos casos de SHF secundario en pacientes oncológicos. Una revisión sistemática publicada en 2022 por Rajapakse et al5. identificó 22 casos de SHF asociado a inhibidores de puntos de control inmunitario, con una mortalidad aproximada del 13,6%, siendo el melanoma el tumor subyacente más frecuente. En este contexto, el diagnóstico precoz del SHF es crucial ya que la administración del tratamiento oportuno puede modificar sustancialmente el pronóstico.

El tratamiento del SHF secundario a inmunoterapia no está estandarizado, pero en la mayoría de los casos incluye inmunosupresión intensiva con corticoides a altas dosis, siendo la dexametasona el fármaco de elección3. Es fundamental que el tratamiento no se demore mientras se obtienen los resultados de las pruebas complementarias. En los casos refractarios, así como en el SHF secundario a ICIs como en nuestro caso, se ha demostrado que la introducción de anakinra, un antagonista del receptor de IL-1, resulta beneficiosa dado el papel central de esta citoquina en la fisiopatología del SHF. Otros inmunosupresores como etopósido o micofenolato mofetilo pueden considerarse, aunque los resultadosson variables dependiendo de las series analizadas6.

En nuestra paciente, la instauración precoz de tratamiento combinado con dosis altas de dexametasona y anakinra permitió controlar la respuesta inflamatoria sistémica, evitar la progresión hacia un fallo multiorgánico y mejorar el pronóstico. No obstante, el ajuste y posterior suspensión de anakinra debido a la toxicidad hematológica experimentada refuerzan la necesidad de una monitorización clínica y analítica estrecha durante el tratamiento. El manejo multidisciplinar coordinado entre los diferentes especialistas es esencial para alcanzar un diagnóstico precoz y administrar de manera efectiva la terapia inmunosupresora, contribuyendo de manera determinante a la evolución favorable de la paciente.

En conclusión, el SHF secundario a inmunoterapia constituye una entidad rara pero grave y potencialmente mortal, cuyo reconocimiento temprano y tratamiento intensivo son determinantes paramodificar el curso clínico y mejorar el pronóstico en pacientes sometidos a terapias inmunomoduladoras.

Conclusiones

El síndrome hemofagocítico secundario al tratamiento con inhibidores de puntos de control inmunitario constituye una complicación poco frecuente pero potencialmente fatal, cuya sospecha clínica precoz resulta esencial para iniciar un tratamiento intensivo y evitar el fallo multiorgánico. Este caso ilustra la importancia de reconocer el SHF en el contexto del tratamiento con inmunoterapia en el paciente oncológico, así como la necesidad de un abordaje multidisciplinar y eficaz. La identificación temprana, la instauración rápida de tratamiento inmunosupresor y la monitorización estrecha son determinantes en la evolución favorable de nuestros pacientes.

Anexos

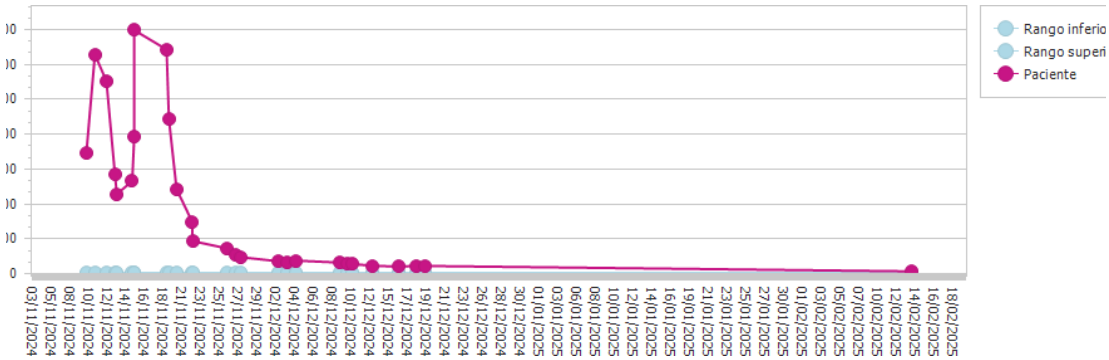

Figura 1. *Evolución de los niveles de ferritina a lo largo del tiempo en nuestra paciente.*

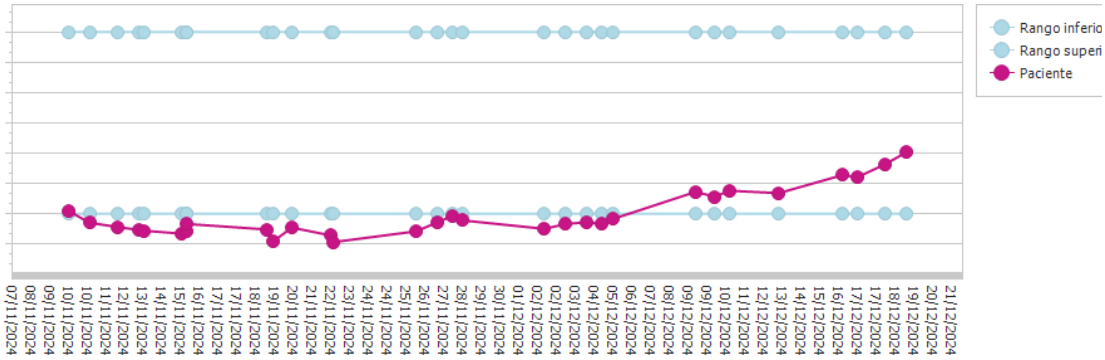

Figura 2. *Evolución de los niveles de fibrinógeno.*

arameter	No. of points (criteria fo scoring)
nown underlying immunosuppression*	0 (no) or 18 (yes)
emperature (°C)	0 (<38.4), 33 (38.4–39.4), or 49 (>39.4)
)rganomegaly	0 (no), 23 (hepatomegaly or splenomegaly), or 38 (hepatomegaly and splenomegaly)
lo. of cytopenias†	0 (1 lineage), 24 (2 lineages), c 34 (3 lineages)
erritin (μg/L)	0 (<2000), 35 (2000-6000), or 50 (>6000)
riglyceride (mmol/L)	0 (<1.5), 44 (1.5-4), or 64 (>4)
ibrinogen (g/L)	0 (>2.5) or 30 (≤2.5)
,spartate aminotransferase (U/L)	0 (<30) or 19 (≥30)
lemophagocytosis on bone marrow aspirate	0 (no) or 35 (yes)

V positive or receiving long-term immunosuppressive therapy (ie, glucocorticoids, closporine A, azathioprine).

efined as a hemoglobin level of 9.2 g/L and/or a leukocyte count ≤5 × 10⁹/L and platelet count ≤110 × 10⁹/L.

Figura 3. *Parámetros evaluados en el modelo HScore para el diagnóstico del SHF.3*

Bibliografía

1. Fardet L, Galicier L, Lambotte O, et al. Development and validation of the HScore, a score for the diagnosis of reactive hemophagocytic syndrome. Arthritis Rheumatol. 2014;66(9):2613-20. doi:10.1002/art.38690

2. Hamid O, Lewis KD, Weise AM, McKean M, Papadopoulos KP, Crown J, et al. Phase I Study of Fianlimab, a Human Lymphocyte Activation Gene-3 (LAG-3) Monoclonal Antibody, in Combination With Cemiplimab in Advanced Melanoma. J Clin Oncol. 2024;42(24):2928-2938. doi:10.1200/JCO.23.02172

3. La Rosée P, Horne A, Hines M, et al. Recommendations for the management of hemophagocytic lymphohistiocytosis in adults. Blood. 2019;133(23):2465-77. doi:10.1182/blood.2018894618.

4. Márquez-Rodas, I., Muñoz Couselo, E., Rodríguez Moreno, JF, Arance Fernández, AM, Berciano Guerrero, M. Á., Campos Balea, B., de la Cruz Merino, L., Espinosa Arranz, E., García Castaño, A., & Berrocal Jaime, A. (2024). Guía clínica SEOM-GEM para melanoma cutáneo (2023). 26 (11), 2841– 2855. doi: 10.1007/s12094-024-03497-2

5. Rajapakse P, Andanamala H. Hemophagocytic Lymphohistiocytosis Secondary to Immune Checkpoint Inhibitor Therapy. World J Oncol. 2022;13(2):49–52. doi: 10.14740/wjon1464.

6. Ramos-Casals M, Brito-Zerón P, López-Guillermo A, Khamashta MA, Bosch X. Adult haemophagocytic syndrome. Lancet. 2014;383(9927):1503-1516. doi:10.1016/S0140-6736(13)61048- X.

METÁSTASIS COROIDEAS MÚLTIPLES BILATERALES EN UN PACIENTE CON CARCINOMA RENAL DE CÉLULAS CLARAS DE LA FAMILIA MIT (TRANSLOCACIÓN NONO(11)-TFE3(6)

Cárceles Montoya, Alicia. Fernández Martínez, Cristian. Baeza Díaz, Manuel Vicente. Climent Soler, Pere. López Jiménez, Samira. Vázquez Mazón, Federico José.

Las metástasis coroideas suponen el 88% de las metástasis intraoculares, siendo la coroides la estructura del globo ocular más frecuentemente afectada por la aparición de metástasis de tumores primarios. Además, las metástasis son el tumor ocular más frecuentemente encontrado. La mayoría de ellas tienen su origen en tumores primarios de mama (47%) y de pulmón (21%). Aquellas originadas de carcinomas de células renales suponen un hallazgo poco frecuente, que resulta relevante en cuanto al pronóstico, y en cuanto a la calidad de vida de los pacientes afectados por estas. Normalmente las metástasis intraoculares se desarrollan por vía hematógena, siendo por ello la coroides la estructura ocular más afectada, seguidos por el iris y el cuerpo ciliar. [1, 2, 3].

La clínica acompañante al desarrollo de las metástasis coroideas puede confundirse con otras enfermedades oftalmológicas, siendo frecuente que el síntoma principal sea la disminución indolora de la agudeza visual, acompañado o no de fotopsias, metamorfopsias y escotomas, siendo menos frecuente la aparición de dolor ocular como síntoma. [4, 5].

En cuanto al carcinoma renal de células claras, se trata de un tumor maligno que representa el 3% de los tumores malignos en adultos. En ocasiones, estos carcinomas pueden estar relacionados con mutaciones en los factores de transcripción MiT/TFE por translocación en la familia MiT con proteínas quiméricas generadas por reordenamientos cromosómicos, que actúan como factores de transcripción oncogénicos. El carcinoma renal por translocación de la familia MiT es un carcinoma esporádico, caracterizado por alteraciones que involucran a genes de la familia MiT/TFE, FITF, TFEB, TFE3. Es definido por la Organización Mundial de la Salud como un carcinoma de células renales por translocación de la familia MiT. [6].

Caso clínico

Presentamos a un paciente varón de 43 años diagnosticado a principios del año 2021 de una masa renal derecha sin aparente diseminación local ni a distancia, intervenida mediante nefrectomía laparoscópica derecha en Marzo de 2021. En el examen anatomopatológico se diagnosticó de una neoplasia de células renales con translocación de la familia MiT. Ante este hallazgo se obtuvieron las fusiones de los genes TFE3: NONO(11)-TFE3(6).

En el control realizado en Diciembre de 2023, se evidenció recurrencia neoplásica con crecimiento ganglionar retroperitoneal en las regiones interaortocava y precava, así como un nódulo pulmonar en segmento postero-basal, confirmadas como sugestivas de malignidad mediante el estudio de PET-TAC con 18FDG. Ante estos hallazgos se decidió tratar las nuevas lesiones con SBRT de las adenopatías afectadas, debido a su difícil abordaje, realizando un control estrecho del resto de hallazgos.

Desde Febrero de 2024 comienza tratamiento de primera línea con el antiangiogénico Sunitinib, con progresión tumoral a los 9 meses en forma de crecimiento ganglionar mediastínica y nuevas adenopatías regionales subcentimétricas, nódulos en área suprarrenal derecha e izquierda y una metástasis única femoral proximal izquierda puntiforme. En Diciembre de 2024 deciden suspender Sunitinib e iniciar tratamiento de segunda línea con Nivolumab (inmunoterapia dirigida anti PD1).

Tras el inicio de Nivolumab el paciente presentó una disminución indolora de la agudeza visual en su ojo derecho acompañada de metamorfopsias, sin otra sintomatología acompañante. La sospecha diagnóstica inicial fue de una progresión tumoral con metástasis coroideas versus uveítis posterior Harada-like versus pseudoprogresión tumoral en el ojo derecho. Ante estos hallazgos el paciente fue remitido a Urgencias Hospitalarias del Hospital General Universitario de Elche para valoración oftalmológica urgente.

El paciente presentaba una agudeza visual con su corrección en gafa de movimiento de manos en el ojo derecho (OD) y de unidad (1) en el ojo izquierdo (OI), con presión intraocular normal (13 y 17 mm Hg respectivamente) y polo anterior normal. A la exploración en tomografía de coherencia óptica (OCT) macular del OD, evidenciamos un edema macular masivo con quistes intrarretinianos de gran tamaño y volumen, que generaban un desprendimiento seroso de retina, sin apreciarse lesiones regmatógenas retinianas. (Figura 1). En la OCT macular del OI, no se apreciaron alteraciones, pudiendo distinguirse en la OCT de nervio óptico del OI un incremento del fluido peripapilar (Figura 2).

En la retinografía de campo amplio del OD se evidenció una lesión amelanótica de bordes delimitados, con edema macular posiblemente dependiente de la lesión (Figura 3). En la retinografía de campo amplio del OI, se apreciaron 2 lesiones peripapilares amelanóticas de características similares, con fluido subretiniano peripapilar (Figura 4). La ecografía del polo posterior en modo B del OD reveló una imagen sin sombra acústica posterior de difícil visualización, que podría corresponderse con una lesión coroidea de origen no confirmado.

Ante estos hallazgos, se solicitó una resonancia magnética (RM) de órbita y cráneo, siendo el informe de esta no concluyente, y sin poder descartarse la existencia de implantes metastásicos coroideos. Debido a la alta sospecha por la exploración oftalmológica, se informó al servicio de Oncología Médica de las posibilidades diagnósticas, para mantener un seguimiento estrecho del paciente.

A las 2 semanas el paciente experimentó un empeoramiento anatómico, con aumento del número y tamaño de las lesiones coroideas, aumento de la exudación y desprendimiento seroso de retina, junto con el desarrollo de hemorragias retinianas en el ojo derecho (Figura 5), y crecimiento de la lesión peripapilar en el ojo izquierdo.

Discusión

En relación a la inmunoterapia dirigida anti PD1 (Nivolumab), se han descrito distintos mecanismos fisiopatológicos que pueden producir una disminución de la agudeza visual en los pacientes oncológicos.

Caleb C Ng et al reportaron un caso en 2023 en un paciente con carcinoma de células renales de uveítis Harada-Like con desprendimiento seroso de retina unilateral. Se trató de un mecanismo inmuno-mediado producido tras el inicio de Nivolumab, simulando la imagen producida por el desarrollo de las metástasis coroideas. [7]

Así mismo, Radwan S Ajlan et al, publicaron el reporte de un caso de desprendimiento seroso de retina bilateral, por mecanismo inmuno-mediado en un paciente en tratamiento con Nivolumab, siendo el tumor primario un melanoma cutáneo. [8]

Además de los mecanismos inmunomediados, puede ocurrir un fenómeno de pseudoprogresión tumoral en relación al tratamiento con inmunoterapia, en concreto con los fármacos encargados de la inhibición del "punto de control inmunitario" (Nivolumab o Pembrolizumab). En el fenómeno de pseudoprogresión metastásica, ocurriría un crecimiento de lesiones ya preexistentes no detectado previo al inicio de la inmunoterapia. De esta manera se generaría un empeoramiento inicial de la enfermedad debido a la infiltración inflamatoria del tejido tumoral, edema y necrosis. Esa impresión de la aparición de nuevas lesiones, sería en realidad el crecimiento inflamatorio de las lesiones, produciéndose posteriormente una mejoría de éstas. [9]

Conclusiones

En este caso, se presenta un paciente con metástasis coroideas bilaterales en el contexto de un carcinoma renal de células claras, con translocación en la familia MiT, que muestra una evolución compleja debido a las similitudes en la clínica y las pruebas de imagen entre diversas condiciones oftalmológicas.

Los síntomas tan similares de los procesos inflamatorios inmuno-mediados, la pseudoprogresión y las metástasis coroideas verdaderas, hacen que estos tres procesos puedan confundirse. Por ello, ante inicio de disminución de agudeza visual en un paciente oncológico, en tratamiento o no con inmunoterapia, el estudio debe ser exhaustivo.

Las pruebas complementarias deben ir dirigidas a la búsqueda de lesiones coroideas sospechosas de malignidad. Se deben realizar tomografías de coherencia óptica (OCT), angiografía fluoresceínica (AGF) con verde indocianina, así como ecografías del segmento posterior y anterior del globo ocular. En caso de que detectemos una lesión sugestiva, la principal sospecha debe ser de metástasis coroidea.

Aunque la resonancia magnética (RM) puede ser útil, en este caso, no proporcionó una respuesta concluyente para diferenciar entre una metástasis coroidea y otros procesos como hemorragias retinianas masivas o hemovítreo. Esta limitación resalta la importancia de complementar la RM con otras técnicas diagnósticas.

Dado el crecimiento progresivo de las lesiones coroideas y la sospecha alta de metástasis, cabe destacar la necesidad de un manejo conjunto con el comité de tumores oculares y el servicio de Oncología Médica para tomar decisiones informadas sobre el tratamiento. Ante la alta sospecha clínica de la presencia de implantes coroideos metastásicos bilaterales, se decidió la derivación urgente al comité de tumores oculares, de forma conjunta con el servicio de Oncología Médica.

En resumen, el diagnóstico de metástasis coroideas en un paciente con carcinoma renal de células claras debe considerar tanto las características clínicas como la respuesta a la inmunoterapia, y el seguimiento debe ser estrecho para optimizar la calidad de vida del paciente y el tratamiento adecuado.

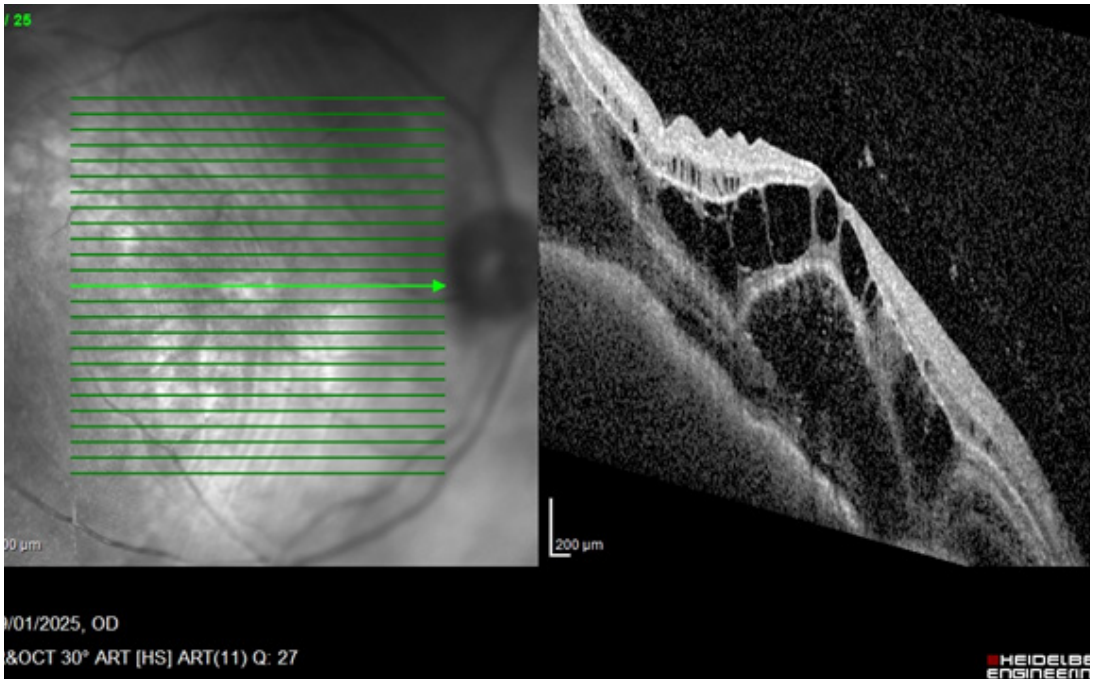

Figura 1. *Desprendimiento seroso de retina con quistes intrarretinianos de gran tamaño y moderado componente de fluido subretiniano. Tomografía de coherencia óptica (OCT) macular del ojo derecho.*

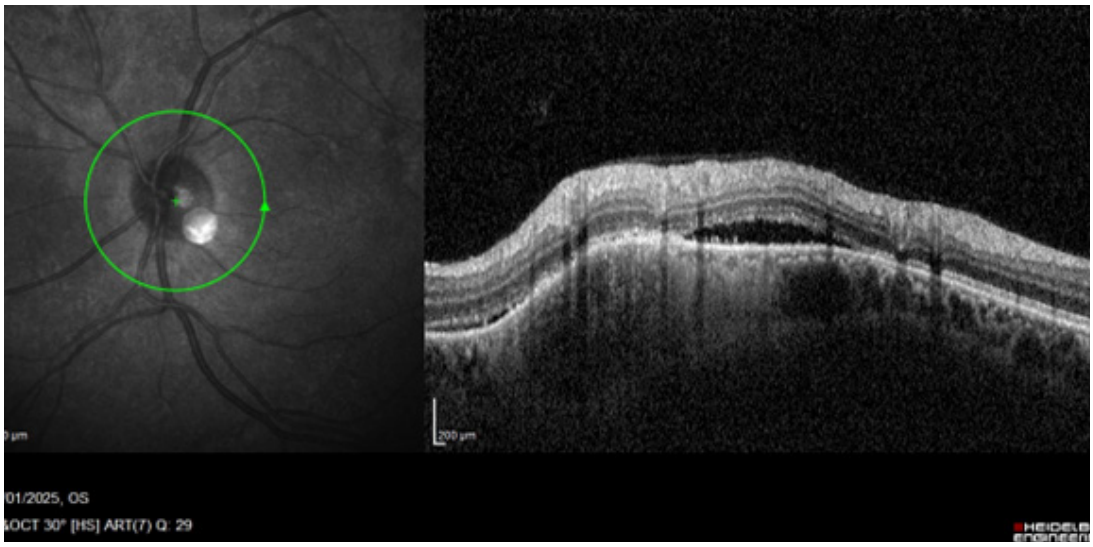

Figura 2. *Fluido peripapilar nasal subretiniano. Tomografía de coherencia óptica (OCT) del nervio óptico del ojo izquierdo.*

Figura 3. *Retinografía de campo amplio (Clarus) del ojo derecho al diagnóstico. Lesión amelanótica que sobrepasa ligeramente las arcadas vasculares retinianas con desprendimiento seroso de retina.*

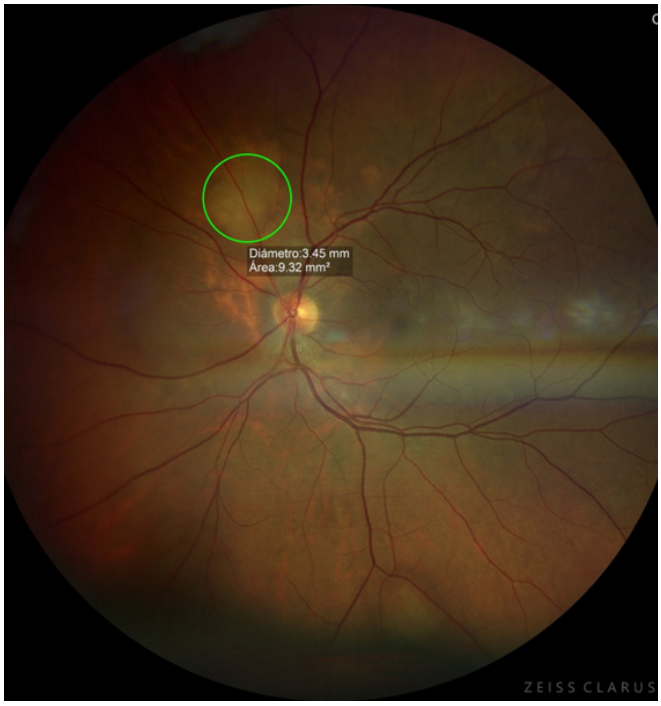

Figura 4. *Retinografía de campo amplio (Clarus) del ojo izquierdo al diagnóstico. Lesión amelanótica peripapilar de predominio en región superonasal con fluido perilesional.*

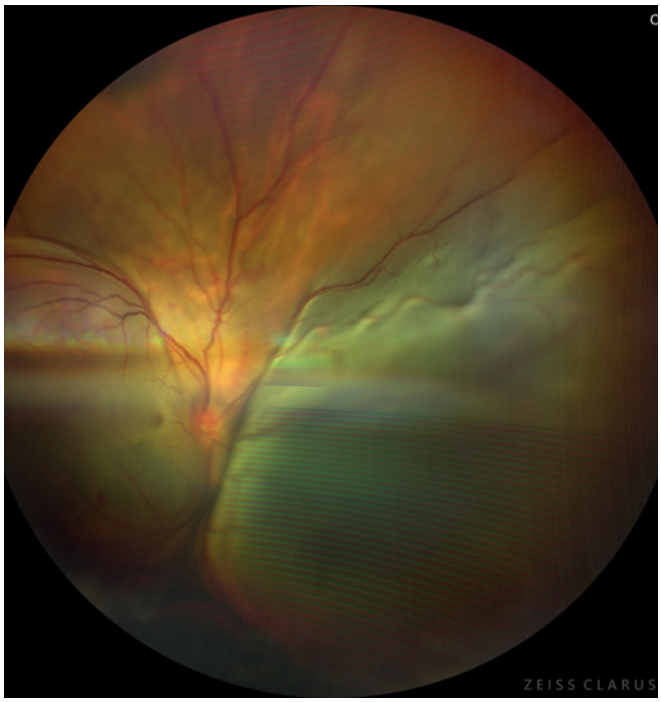

Figura 5. *Retinografía de campo amplio (Clarus) del ojo derecho a las 2 semanas de seguimiento. Crecimiento de las lesiones coroideas con distorsión anatómica y desprendimiento seroso de retina masivo, con componente de hemorragia subretiniana.*

Bibliografía

1. Qu Z, Liu J, Zhu L, Zhou Q. A Comprehensive Understanding of Choroidal Metastasis from Lung Cancer. Onco Targets Ther. 2021 Aug 12;14:4451-4465. doi: 10.2147/OTT.S315532.

2. Hiruta S, Kaneko G, Miyama Y, Miyasaka Y, Umezawa Y, Hagiwara M, Shirotake S, Kanao K, Yasuda M, Oyama M. Choroidal Metastasis From Papillary Renal Cell Carcinomas: A Case Report and a Review of the Literature. Cureus. 2024 May 13;16(5):e60191. doi: 10.7759/cureus.60191.

3. Jindal A, Kapatia G, Gupta G. Ocular metastasis from renal malignancies - A comprehensive review. Indian J Ophthalmol. 2023 Oct;71(10):3281-3289. doi: 10.4103/IJO.IJO_3073_22. PMID: 37787223; PMCID: PMC10683680.

4. Ayres B, McClendon T, Demirci H. Cavitary Choroidal Metastasis from Clear Cell Renal Cell Carcinoma. Optom Vis Sci. 2017 Aug;94(8):851-853. doi: 10.1097/OPX.0000000000001097. PMID: 28692599.

5. Singh AP, Arya A, Husain A, Patel A, Kanaujia V. Lung carcinoma presenting as monocular painless blindness. Radiol Case Rep. 2024 Apr 17;19(7):2703-2705. doi: 10.1016/j.radcr.2024.03.015. PMID: 38666143; PMCID: PMC11043778.

6. Tang J, Baba M. MiT/TFE Family Renal Cell Carcinoma. Genes (Basel). 2023 Jan 5;14(1):151. doi: 10.3390/genes14010151. PMID: 36672892; PMCID: PMC9859458.

7. Ng CC, Ng JC, Johnson RN, McDonald HR, Agarwal A. NIVOLUMAB-INDUCED HARADA-LIKE UVEITIS WITH BACILLARY DETACHMENT MIMICKING CHOROIDAL METASTASIS. Retin Cases Brief Rep. 2023 May 1;17(3):233-238. doi: 10.1097/ICB.0000000000001165. PMID: 34027908.

8. Ajlan RS, Luvisi J, Brass C. Bilateral Exudative Retinal Detachments Associated with Nivolumab Immunotherapy. Case Rep Ophthalmol. 2020 Oct 13;11(3):523-527. doi: 10.1159/000508091. PMID: 33173500; PMCID: PMC7588699.

9. Waxman ES, Lee Gerber D. Pseudoprogression and Immunotherapy Phenomena. J Adv Pract Oncol. 2020 Sep-Oct;11(7):723-731. doi: 10.6004/jadpro.2020.11.7.6. Epub 2020 Sep 1. PMID: 33575068; PMCID: PMC7646636.

NEUMONITIS POR INMUNOTOXICIDAD SECUNDARIA A DURVALUMAB ADYUVANTE EN PACIENTE CON ADENOCARCINOMA PULMONAR

Casasola Trejo, Lesly. Arranz Pérez, Ahinoa. Martínez Ares, Alba. González Vicente, Aranzazu.

La neumonitis inmunomediada es una complicación potencialmente grave asociada al uso de inhibidores del checkpoint inmunológico (ICI), la incidencia es mayor en pacientes con cáncer de pulmón no microcítico (CPNM) y suelen presentarse 3 meses después de la infusión, variando entre semanas a un año1. Se trata de una inflamación del parénquima pulmonar causada por una activación inmune desregulada, y constituye una de las toxicidades más temidas en la inmunoterapia.

La neumonitis se manifiesta como una inflamación difusa del tejido pulmonar que puede simular infecciones, progresión tumoral o exacerbaciones de enfermedades respiratorias previas. Su presentación clínica varía desde síntomas leves como disnea progresiva, tos seca y fatiga, hasta insuficiencia respiratoria aguda en los casos graves[2].

El diagnóstico es clínico-radiológico y de exclusión3. Requiere alta sospecha clínica, junto con pruebas de imagen (radiografía de tórax, TC de alta resolución), evaluación de marcadores inflamatorios y exclusión de infecciones o embolismo pulmonar. En algunos casos puede ser necesario el lavado broncoalveolar o biopsia.

El tratamiento se basa en la suspensión inmediata del ICI y el inicio de corticosteroides sistémicos a dosis altas (1–2 mg/kg/día de prednisona o equivalente). En casos graves o refractarios, se consideran inmunosupresores como micofenolato, infliximab o ciclosporina4. El uso de antibióticos empíricos y soporte ventilatorio dependerá del cuadro clínico.

El pronóstico depende de la gravedad inicial y del tiempo en el que se inicie el tratamiento. La mayoría de los pacientes con neumonitis leve a moderada mejora con esteroides; sin embargo, los casos graves pueden dejar secuelas pulmonares o ser potencialmente fatales si no se identifican precozmente5.

Caso clínico

Presentamos el caso de un hombre de 61 años de edad con antecedente de hipertensión arterial, fibrilación auricular persistente, obesidad mórbida, extabaquismo, SAHS con uso de CPAP nocturno y EPOC tipo enfisema. Antecedentes oncológicos de cáncer testicular con orquiectomía a los 40 años, adenocarcinoma de colon estadio II en tratamiento quirúrgico, y adenocarcinoma de pulmón en tratamiento con lobectomía de lóbulo inferior derecho estadio IIIA, bajo tratamiento con QT (Carboplatino + Paclitaxel por 4 ciclos) y RT secuencial seguido de inmunoterapia adyuvante con Durvalumab por 5 ciclos (fecha de última dosis agosto de 2024 por empeoramiento de disnea basal).

Acude a puerta de urgencias un mes después de última dosis de inmunoterapia (septiembre 2024) por clínica de 2 días de evolución de empeoramiento de disnea habitual hasta hacerse de mínimos esfuerzos.

A la exploración física normotenso, taquicárdico, taquipneico desturación por pulsioxímetro (Sat O2 al 79% con FiO2 0,21), regular estado general y crepitantes en campo pulmonar izquierdo. Ingresa a planta con sindrome de dificultad respiratoria aguda.

Ante cuadro de disnea aguda, se completa protocolo para filiar la causa de la misma. En analítica destaca leucocitosis 11,200 miles/uL, recuento absoluto de neutrófilos 9,800 miles/uL, Dímero D 998 ng/ml, Proteína C reactiva 16,20 mg/dL, Procalcitonina 0,08 ng/mL, NT- proBNP 1058, Gasometría arterial pH 7,39, pCO2 41,60mmHg, pO2 31,4 mmHg, HCO3 24,8, Ácido láctico arterial 20,5 mg/dL. PCR de virus respiratorios negativos (COVID, Gripe A, Gipe B y VRS). En radiografía de tórax infiltrado difuso en parénquima pulmonar , cardiomegalia y mediastino lateralizado hacia hemitórax derecho, con ángulos costofrénicos libres (Figura 1). AngioTC negativo para TEP, con hallazgos de extenso infiltrado intersticio alveolar difuso bilateral de probable etiología inflamatoria- infecciosa (Figura 2; A y C). Dado estos hallazgos, se descartan como causas probales de disnea aguda tromboembolismo pulmonar y proceso infeccioso viral.

Ante cuadro de insuficiencia respiratoria aguda, ausencia de elevación importante de reactantes de fase aguda que sugiera proceso infeccioso, y angioTC negativo para TEP se sospecha de Neumonitis Grado 3-4 por inmunotoxicidad secundaria a Durvalumab.

Iniciamos manejo con soporte ventilatorio con VMNI tipo BiPAP con FiO2 90% de inicio, corticoides a dosis altas (2 mg/kg/día) y antibioticoterapia profiláctica. En TC tórax de control a los 10 días de ingreso se aprecia notable disminución de los infiltrados alveolo-intersticiales (Figura 2; B y D). A las 48 horas mejoría clínica y disminución de los requerimientos oxígeno hasta regresar a situación basal a los 14 días desde ingreso por lo que iniciamos reducción escalonada de dosis de corticoides y asociamos profilaxis contra Pneumocystis jirovecii y suplementos con Calcio y vitamina D.

Dado la reacción adversa grado 3-4, se suspende definitivamente el tratamiento adyuvante con Durvalumab y se mantiene con prednisona durante 5 semanas más, en PET-TC de control oncológico a los tres meses del episodio de neumonitis por inmunotoxicidad, se aprecia evidente mejoría radiológica (Figura 3). Actualmente el paciente se encuentra en situación pulmonar basal sin evidencia de enfermedad oncológica.

Discusión

La neumonitis por inmunotoxicidad es una complicación grave que puede llevar a insuficiencia respiratoria aguda si no se maneja adecuadamente y de forma temprana. Durvalumab actúa bloqueando el receptor PD-L1, lo que permite una respuesta inmunológica más potente contra las células tumorales. Sin embargo, esta activación del sistema inmunológico puede llevar a efectos secundarios autoinmunitarios. La incidencia de neumonitis asociada a inmunoterapia varía entre 2% y 5% en diferentes estudios, y se presenta con síntomas como tos, disnea y, en ocasiones, fiebre6. En este caso, el paciente presentó un cuadro de disnea progresiva, tos y un aumento de los requerimientos de oxígeno basal, lo cual orientó hacia la sospecha de neumonitis inducida por Durvalumab7.

Los factores de riesgo para desarrollar neumonitis incluyen características demográficas (como la edad y el sexo), comorbilidades preexistentes (enfermedades pulmonares crónicas como la EPOC), el uso de radioterapia previa en el campo pulmonar, y la existencia de otros tratamientos oncológicos previos8,9. En este caso, el paciente tenía múltiples factores de riesgo, como la EPOC, el antecedente

de adenocarcinoma de colon y testicular, además del tratamiento de radioterapia, lo cual probablemente incrementó su susceptibilidad a la toxicidad pulmonar.

El diagnóstico de neumonitis por inmunotoxicidad requiere de una alta sospecha y se basa en la historia clínica, los hallazgos radiológicos (en este caso, infiltrados pulmonares difusos) y la exclusión de otras causas 10, 11. La radiografía de tórax y la tomografía computarizada de tórax en este paciente fueron clave para orientar el diagnóstico, mostrando infiltrados intersticiales difusos compatibles con la neumonitis. En cuanto a los estudios de laboratorio, la leucocitosis y la proteína C reactiva fueron indicadores de inflamación, mientras que los niveles bajos de procalcitonina ayudaron a descartar una etiología infecciosa.

El tratamiento inicial se centró en el manejo de la insuficiencia respiratoria con soporte ventilatorio y el uso de corticosteroides a dosis altas, lo que resultó en una mejora clínica significativa en el paciente. La literatura respalda el uso de corticosteroides como tratamiento de primera línea para la neumonitis inducida por inmunoterapia7. La suspensión del Durvalumab y la introducción de profilaxis contra infecciones oportunistas, como Pneumocystis jirovecii, fueron medidas esenciales para evitar complicaciones adicionales. La respuesta favorable a los corticosteroides en este paciente coincide con los hallazgos reportados en la literatura, que muestran una buena evolución clínica en la mayoría de los pacientes tratados oportunamente12,13. La identificación precoz de la neumonitis y el inicio temprano de un tratamiento adecuado pueden mejorar significativamente el pronóstico, evitando daños permanentes o complicaciones fatales14,15.

Conclusiones

La neumonitis por inmunotoxicidad secundaria a Durvalumab es una complicación grave, pero si se identifica y trata de manera temprana, puede permitir la recuperación total del paciente. Este caso ilustra una complicación grave pero reconocida de la inmunoterapia con inhibidores de checkpoint inmunológico, destacando la importancia del diagnóstico precoz y el abordaje terapéutico intensivo con corticosteroides a dosis altas, así como la necesidad de vigilancia estrecha de complicaciones infecciosas secundarias a la inmunosupresión. Resalta la importancia de un enfoque multidisciplinario para mejorar el pronóstico y calidad de vida de los pacientes.

Anexos

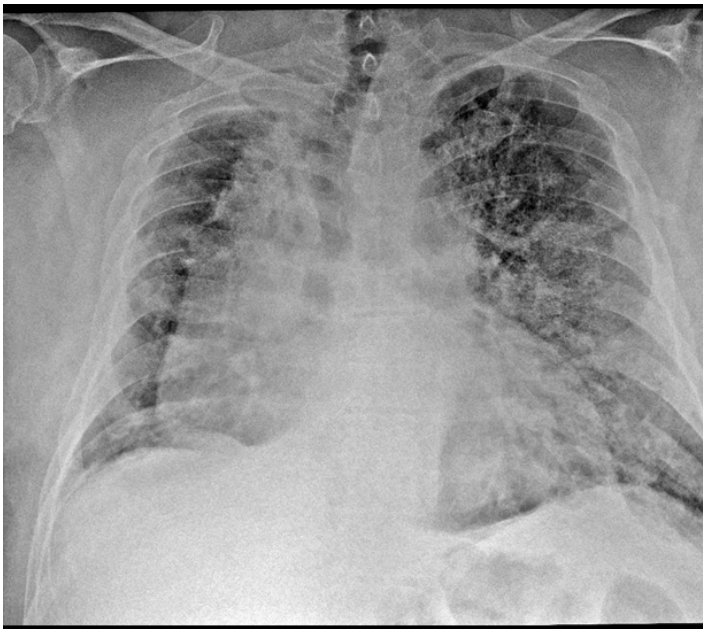

Figura 1. *Radiografía de tórax al ingreso en urgencias (03/09/2024): Infiltrado difuso en parénquima pulmonar de predominio izquierdo. Desplazamiento de mediastino secundario a antecedente de lobectomía de lóbulo inferior derecho y cardiomegalia. No derrame pleural.*

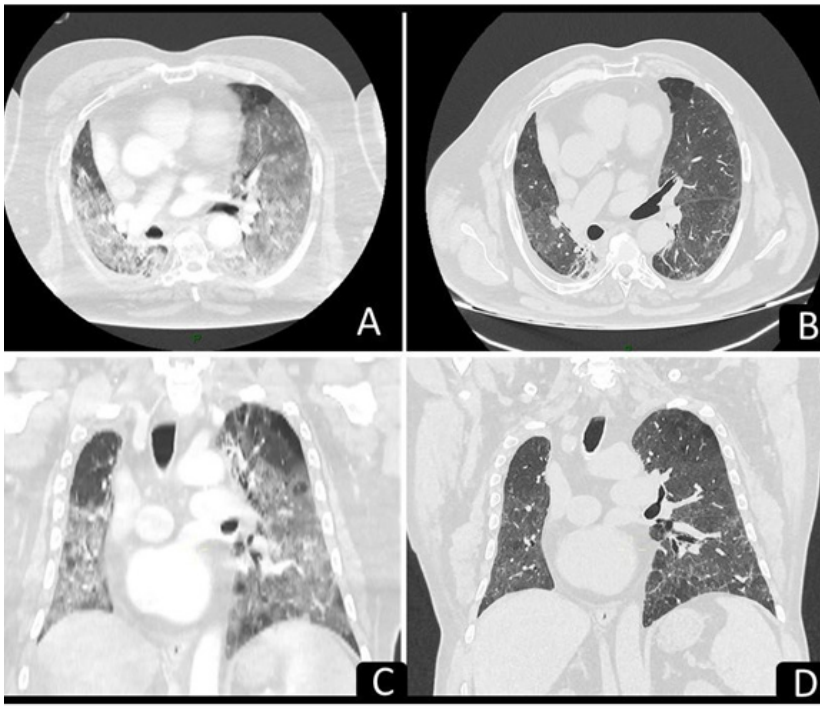

Figura 2. *Respuesta radiológica en TC Tórax comparativa al ingreso A) Coronal y C) Axial y a los 10 días de tratamiento con corticoides B) Coronal y D) Axial; donde se aprecia evidente diminución e los infiltrados pulmonares, persiste patrón enfisematoso propio de padecimiento de base del paciente.*

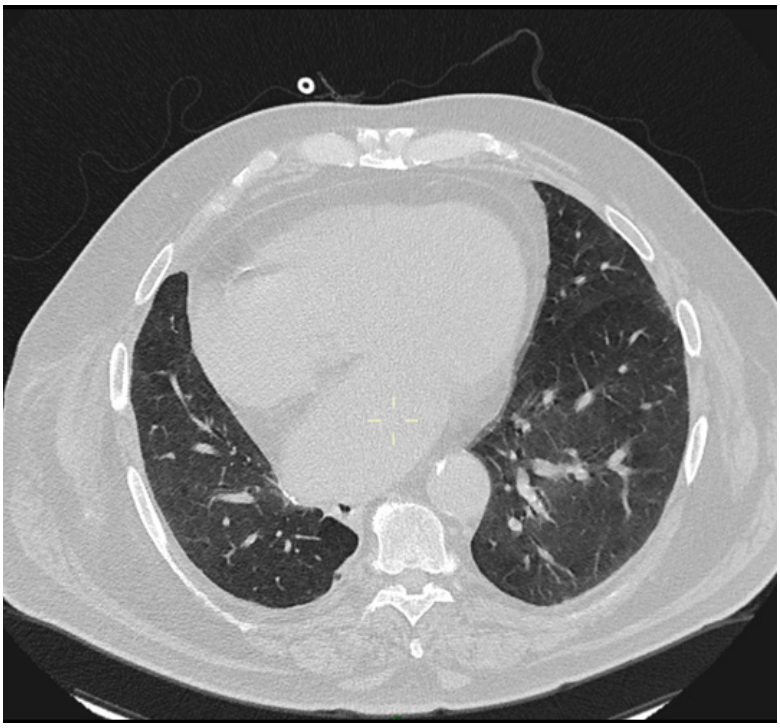

Figura 3. *Imagen TC del PET de Tórax a los 3 meses tras episodio de neumonitis por inmunotoxicidad, en donde se aprecia mejoría radiológica.*

Bibliografía

1. Autor/es. Título del artículo. Abreviatura internacional de la revista. Año; volumen (número): página inicial-final del artículo.

2. Rozas F, Pinochet V, Azócar C, Toxicidad sistémica y pulmonar por inmunoterapia. Revisión narrativa a propósito de un caso.Rev Chil Enferm Respir. 2023; 39: 301-310.

3. Naidoo J, Wang X, Woo KM, Iyriboz T, Halpenny D, Cunningham J, et al. Pneumonitis in patients treated with anti–programmed death-1/programmed death ligand 1 therapy. J Clin Oncol. 2017;35(7):709-17.

4. Nishino M, Ramaiya NH, Awad MM, Sholl LM, Maattala JA, Hatabu H, et al. PD-1 inhibitor-related pneumonitis in advanced cancer patients: radiographic patterns and clinical course. Clin Cancer Res. 2016;22(24):6051-60.

5. Brahmer JR, Lacchetti C, Schneider BJ, Atkins MB, Brassil KJ, Caterino JM, et al. Management of immune-related adverse events in patients treated with immune checkpoint inhibitor therapy: American Society of Clinical Oncology clinical practice guideline. J Clin Oncol. 2018;36(17):1714-68.

6. Haanen JBAG, Carbonnel F, Robert C, Kerr KM, Peters S, Larkin J, et al. Management of toxicities from immunotherapy: ESMO Clinical Practice Guidelines for diagnosis, treatment and follow-up. Ann Oncol. 2017;28(suppl_4):iv119-iv142.

7. Baik CS, Rusch VW, Garon EB. Immune-related adverse events associated with immune checkpoint inhibitors. Cancer Journal. 2020;26(2):115-122.

8. Brahmer JR, Lacchetti C, Schneider BJ, et al. Management of immune-related adverse events in patients treated with immune checkpoint inhibitor therapy: American Society of Clinical Oncology clinical practice guideline. J Clin Oncol. 2018;36(17):1714-1768.

9. Postow MA, Sidlow R, Hellmann MD. Immunologic versus inflammatory toxicities of immune checkpoint inhibitors. Annals of Internal Medicine. 2018;169(11):765-773.

10. Fadel A, Khanna S, Mendez P, et al. Immune-related pneumonitis in cancer patients treated with checkpoint inhibitors. Current Opinion in Pulmonary Medicine. 2018;24(6):383-389.

11. Dalmau S, Gallegos M, González-Pérez A, et al. Neumonitis asociada a inmunoterapia: una revisión de la literatura. Archivos de Bronconeumología. 2020;56(5):285-293.

12. Cortellini A, Buti S, Seki Y, et al. Neumonitis por inmunoterapia en pacientes con cáncer: una revisión de los mecanismos, diagnóstico y tratamiento. Journal of Clinical Oncology. 2021;39(23):2674-2683.

13. Suresh K, Voong KR, Shankar A, et al. Pulmonary toxicity from immune checkpoint inhibitors. Clinical Advances in Hematology & Oncology. 2019;17(4):243-249.

14. Nishino M, Sholl LM, Hodi FS, et al. PD-1 inhibitors and immune-related adverse events: a comprehensive review. J Thorac Oncol. 2017;12(12):1695-1703.

15. Spagnolo P, Luppi F, Ryu JH. Diagnosis and management of pulmonary toxicity due to immune checkpoint inhibitors. The Lancet Respiratory Medicine. 2020;8(5):504-515.

16. Sgambato A, Cella A, Fagotti A, et al. Toxicidad pulmonar asociada a inmunoterapia: experiencia y hallazgos recientes. Cancer Treatment Reviews. 2022; 48:40-46.

SARCOMA INTIMAL SIMULANDO TROMBOEMBOLISMO PULMONAR CRONICO

Casco Zuniga, Roger. Amor Jiménez, Lázaro. Troncoso Hernández, Evelyn. Garzón Arana, Alejandro.

El Sarcoma intimal (SI) es un tumor maligno raro y agresivo que surge en grandes vasos sanguíneos de la circulación sistémica, con preferencia por la arteria pulmonar. La característica definitoria es el crecimiento predominantemente intraluminal con obstrucción de la luz del vaso de origen y siembra de émbolos en órganos periféricos. [1] Su incidencia es extremadamente baja, estimándose entre 0.001% y 0.030%, y afecta comúnmente a personas entre 45 y 55 años.[2]

Los síntomas del SI son variados y pueden confundirse con los del tromboembolismo pulmonar, lo que contribuye a un diagnóstico erróneo. Entre los síntomas más frecuentes se encuentran la disnea, dolor torácico, tos, hemoptisis y signos de insuficiencia cardíaca derecha, además de síntomas generales como fatiga y pérdida de peso.[3] El diagnóstico por imagen es dificultoso siendo su principal diagnóstico diferencial el tromboembolismo pulmonar crónico (TEPc) debido al defecto de llenado que se observa en el angioTAC pulmonar.

El diagnóstico se confirma con estudios histopatológicos que muestran células malignas fusiformes, pleomórficas y con actividad mitótica elevada. [4] Se puede observar componentes heterólogos como osteoide, diferenciación de musculo esquelético o vascular. Se han identificado dos subtipos principales: CNV-H (Copy Number Variation-High) que corresponde a la mayoría de los casos (~80%), caracterizado por las amplificaciones (MDM2/CDK4/TERT/PDGFRA) y MSI-H-like (Microsatellite Instability-High-like) menos común (~12%), definido por mutaciones o deleciones en genes reparadores de errores de ADN, principalmente MLH1.[5]

La cirugía radical es el tratamiento de elección, mientras que la quimioterapia y la radioterapia tienen un papel más limitado. El pronóstico es generalmente pobre debido a la agresividad del tumor y al frecuente retraso diagnóstico, con una supervivencia media que mejora con cirugía, pero sigue siendo baja debido a las recurrencias y metástasis a distancia. El subtipo molecular podría influir en el pronóstico, con datos preliminares sugiriendo una posible mejor supervivencia para el subtipo MSI-H-like.

Caso clínico

Mujer de 63 años, exfumadora que presentaba disnea progresiva por lo cual se realizó un angioTAC pulmonar, se observa extenso trombo que desde el segmento distal de la arteria pulmonar principal derecha (donde produce una obstrucción parcial superior al 50%) se extiende a la rama descendente, con ocupación de la totalidad de las ramas lobares inferiores y del lóbulo medio siendo diagnosticada de tromboembolismo pulmonar crónico por lo que se inicia tratamiento anticoagulante. Se realiza seguimiento por 9 meses, con empeoramiento de síntomas realizando nuevamente estudio de imagen SARCOMA INTIMAL SIMULANDO TROMBOEMBOLISMO PULMONAR CRONICO (Fig. 1) observando progresión en la extensión de la lesión con sospecha diagnostica de sarcoma de arteria pulmonar. Se realiza neumonectomía derecha y estudio anatomopatológico.

En la valoración macroscópica se observa una tumoración intraluminal en arteria pulmonar de 7,6x4x4,5 cm con extensión hacia ramas lobares y parénquima pulmonar. De aspecto sólida, blanquecina, heterogénea con áreas calcificadas (Fig. 2). A nivel microscópico se observa una proliferación compuesta de células fusiformes de distribución irregular, con núcleos atípicos, vacuolados; presencia de abundante mitosis y áreas de necrosis con extensa formación de osteoide (Fig. 3). No se identifica otro componente heterólogo. El estudio IHQ presentó positividad para vimentina, MDM2, Alfa actina y pérdida de expresión para H3K27me3. Las células son negativas para CKAE1/AE3, CD34, STAT6, S100 y Desmina.

Se realizó técnica de fluorescencia por hibridación in situ (FISH) con hallazgos sugerentes de polisomía de cromosoma 12 con aumento del gen MDM2 y el centrómero (Fig.4). El estudio de secuencia de nueva generación (NGS) confirma la amplificación de los genes: MDM2, CDK4, GLI1, ERBB3 ubicados en el cromosoma 12, así como amplificación de otros genes ubicado en otros cromosomas (KIT, PDGFRA, SMARCA4, PPM1D, TSC2, CCND3). Todos estos hallazgos fueron sugestivos de Sarcoma intimal. Se decidió realizar seguimiento activo como plan terapéutico postquirúrgico.

Discusión

El SI es una neoplasia rara, con una incidencia extremadamente baja, lo que la convierte en un desafío diagnóstico, especialmente porque sus síntomas pueden ser fácilmente confundidos con los del TEPc, como fue el caso de nuestra paciente. La presentación clínica típica de disnea progresiva, junto con los síntomas inespecíficos como dolor torácico y fatiga, puede llevar a diagnósticos erróneos y a un retraso en la identificación de este tumor. El diagnóstico temprano es crucial, ya que la resección quirúrgica es el tratamiento curativo más efectivo, mientras que el retraso en el diagnóstico puede llevar a un pronóstico significativamente peor.

Hallazgos histopatológicos

La característica fundamental del SI es el crecimiento intraluminal en las arterias por una proliferación celular fusiforme, con núcleos atípicos y actividad mitótica, que puede tener diferentes componentes heterólogos. Además, es imprescindible realizar un panel de inmunohistoquímica que incluyan marcadores para diferenciar las distintas entidades incluidas en el diagnóstico diferencial como carcinomas sarcomatoides, tumor fibroso solitario desdiferenciado, rabdomiosarcomas, tumor maligno de la vaina del nervio periférico, entre otros.[6]

Aspectos Moleculares

El estudio NGS reveló amplificación de genes clave, como MDM2, CDK4, PDGFRA y ERBB3, que son alteraciones características del SI subtipo CNV-H. El estudio de NGS permite descartar algunos otros diagnósticos diferenciales y caracterizar molecularmente los dos subtipos de SI, ya que el subtipo MSI-H-like suele presentar mutaciones de P53 y MLH1 con alta frecuencia.

Tratamiento y Pronóstico

El tratamiento quirúrgico, en forma de neumonectomía, es la opción más efectiva en casos de SI.[7] Sin embargo, dado que las recurrencias son comunes, especialmente en los casos de resección incompleta, el seguimiento estrecho es fundamental por la posibilidad de metástasis a distancia, como en los pulmones, cerebro y riñones.

El uso de terapias dirigidas como Pazopanib (inhibidor del receptor PDGFR), podría ser una opción terapéutica adicional en el futuro para pacientes con amplificación de este gen, aunque su efectividad sigue siendo limitada, con tasas de respuesta de solo alrededor del 8%.5 Esto subraya la necesidad de más estudios clínicos y experimentales para mejorar las opciones de tratamiento en esta neoplasia rara y agresiva.

Conclusiones

Este caso destaca la importancia de mantener una alta sospecha clínica en pacientes con síntomas respiratorios progresivos y una historia de tromboembolismo pulmonar crónico no resuelto, ya que el SI puede ser fácilmente pasado por alto. La combinación de hallazgos histológicos, IHQ y moleculares es esencial para el diagnóstico definitivo y el tratamiento adecuado. A pesar de los avances en las terapias dirigidas, el pronóstico sigue siendo sombrío debido a la agresividad del tumor y la frecuencia de recurrencias locales y metástasis. Un enfoque multidisciplinario que involucre cirugía, tratamiento adyuvante y seguimiento constante es crucial para mejorar la supervivencia de los pacientes con SI.

Anexos

Fig. 1 *Reconstrucción en 3D de angioTAC pulmonar. Obsérvese obstrucción de arteria pulmonar derecha.*

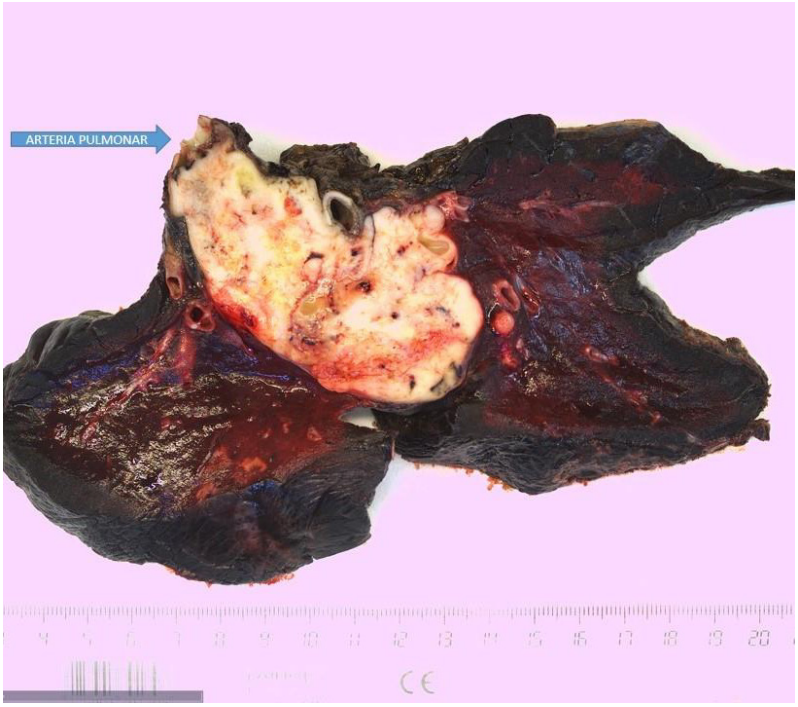

Fig. 2 *Valoración macroscópica en fresco de neumonectomía derecha.*

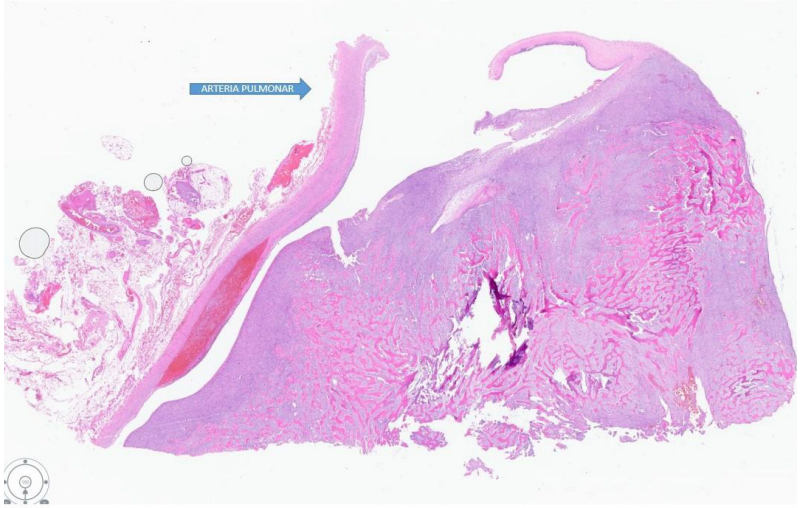

Fig. 3 Valoración microscópica. Relación de tumor con pared intimal de arteria pulmonar.

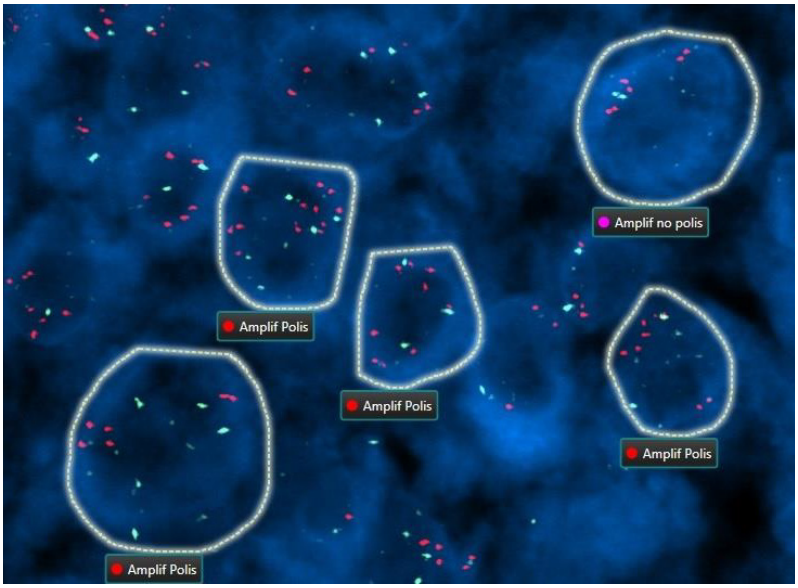

Fig. 4 *FISH. Polisómia/amplificación amplia de cromosoma 12. La señal roja se corresponde al gen MDM2 y la señal verde se corresponde con el centrómero del cromosoma12 (CEP12). De manera normal habrían únicamente dos señales rojas y verdes, en nuestro caso existen muchas más señales tanto rojas como verdes.*

Bibliografía

1. World Health Organization. Soft Tissue and Bone Tumours. 5th ed. // Soft tissue tumours // Tumours of uncertain differentiation // Intimal sarcoma. Lyon: IARC; 2020.

2. Altshuler E, Lowther G, Jantz M. Primary Pulmonary Artery Sarcoma Confined to the Left Pulmonary Artery. J Investig Med High Impact Case Rep. 2021 Jan-Dec;9:23247096211014687. DOI: 10.1177/23247096211014687

3. Monteagudo-Vela M, Rosell Alayza A, Monguió Santín E, Cecconi A, Reyes Copa G. Pulmonary artery sarcoma with extensive leiomyosarcoma differentiation and heterologous osteosarcomatous elements. Cardiovasc Pathol. 2022 Nov-Dec;60:107436. DOI: 10.1016/j.carpath.2022.107436

4. Sennari K, Yamasaki K, Tanaka F, Yatera K. Pulmonary Artery Intimal Sarcoma Mimicking a Pulmonary Thromboembolism. Intern Med. 2019 Dec 15;58(24):3599-3600. DOI: 10.2169/internalmedicine.3246-19

5. Park C, Kim R, Bae JM, Lee T, Song S, Kwak Y, Lee KB, Youk J, Keam B, Kim TM, Kim DW, Kim JI, Choi J, Kim M. Genomic profiling of intimal sarcoma reveals molecular subtypes with distinct tumor microenvironments and therapeutic implications. ESMO Open. 2025 Jan 7 [Online ahead of print];10(1):104097. DOI: 10.1016/j.esmoop.2024.104097 (Nota: Fecha de publicación futura indica acceso temprano en línea o similar)

6. Moguillansky NI, Verma N, Shah P, Knapik J, Mohammed TL. Pulmonary artery sarcoma: Case report and review of the literature. Respir Med Case Rep. 2019 May 21;27:100857. DOI: 10.1016/j.rmcr.2019.100857

7. Mercken K, Sneyers V, Di Dedda E. Pulmonary Artery Intimal Sarcoma. J Belg Soc Radiol. 2024 Nov 13;108(1):105. DOI: 10.5334/jbsr.3688

INMUNOTERAPIA DUAL COMO TRATAMIENTO DE UN MESOTELIOMA PERICÁRDICO PRIMARIO DESARROLLADO TRAS UNA PERICARDITIS IDIOPÁTICA DE MÁS DE UNA DÉCADA DE EVOLUCIÓN

Grau Mirete, Beatriz. Lledó Ortiz, Cristina. Llopis Sánchez, Pedro. Benítez Fuentes, Javier David

Caso clínico

Presentamos el caso de una mujer de 46 años, exfumadora con un consumo acumulado de 3.3 paquetes/año y sin antecedentes de exposición a asbesto. Como antecedente relevante destaca una pericarditis recurrente y seronegativa de más de 10 años de evolución, la cual se manifiesta inicialmente en 2011 con dolor torácico y fiebre. La evaluación diagnóstica en ese momento revela un derrame pericárdico (DP) y un engrosamiento pericárdico hipermetabólico en la tomografía computarizada por emisión de positrones (PET-TC). Es tratada inicialmente con antiinflamatorios no esteroides (AINES), pero debido a múltiples exacerbaciones con episodios de dolor torácico y fiebre, precisa inicio de terapia inmunosupresora con corticoesteroides (prednisona 10 mg/día) en diciembre de 2021. En marzo de 2023, tras dos intentos fallidos de descenso de corticoides, se añade anakinra 100 mg/día a su tratamiento.

En marzo de 2024 un PET-TC realizado para reevaluar la evolución de su enfermedad crónica, identifica varios nódulos pericárdicos con un SUV máximo de 12.42 g/ml, ya conocidos, así como adenopatías mediastínicas, nódulos pulmonares bilaterales y afectación hepática (nódulo en segmento IVa) y ósea (vértebra L5).

Se realiza una biopsia con aguja gruesa (BAG) de la lesión hepática sospechosa con anatomía patológica compatible con mesotelioma pericárdico maligno (MPeM) bifásico (epitelioide – sarcomatoide), cT4cN1pM1, estadio IV, con expresión del ligando 1 de muerte celular programada (PD-L1) del 30% (sp263).

Al diagnóstico se suspende el tratamiento con anakinra, e inicia tratamiento con colchicina 1 mg/día. En cuanto al tratamiento antineoplásico, inicia tratamiento sistémico de primera línea con intención paliativa el 25/03/2024 según esquema carboplatino (CBDCA) AUC 4 y pemetrexed 500 mg/m2 cada 21 días, presentando en agosto del mismo año, tras seis ciclos, progresión de enfermedad a nivel hepático y óseo.

En ese momento, dado el mal pronóstico, la falta de una respuesta prolongada a la terapia de primera línea y la escasez de opciones de tratamiento, se inicia doble inmunoterapia con nivolumab (3 mg/kg cada dos semanas) e ipilimumab (1 mg/kg cada seis semanas). El primer ciclo se administra de forma intrahospitalaria sin incidencias. Tras tres ciclos, se objetiva en el PET-TC una respuesta metabólica completa (RMC) en las lesiones hepáticas y óseas, con una respuesta metabólica parcial (RMP) en la mayoría de las adenopatías mediastínicas y las lesiones pulmonares (Figura 1). La respuesta de la enfermedad pericárdica no es evaluable debido a los nódulos hipermetabólicos previos.

En la Figura 2 se muestra una línea del tiempo con los eventos más destacados en la evolución de la enfermedad.

Discusión

El MPeM es una enfermedad extremadamente rara y mortal, representando el 0.7% de todos los casos de mesotelioma.[1] Afecta con más frecuencia a hombres, y tiene una incidencia de 1 cada 40 millones de personas en el mundo. Existen aproximadamente 200 casos reportados en todo el mundo actualmente.[2]

A diferencia del mesotelioma pleural maligno (MPM), el papel de la exposición a asbesto en la patogénesis del MPeM es controvertido y no se ha llegado a establecer una correlación clara.[3]

Aunque no existe evidencia robusta que sugiera que la proliferación reactiva o la pericarditis recurrente sean un factor de riesgo, la inflamación crónica y una desregulación en la homeostasis de los agentes proinflamatorios, de las citoquinas y de los oxidantes provocan daños en el ácido desoxirribonucleico (ADN) que podrían desembocar en una transformación maligna.[4] La paciente del caso que nos ocupa no mostraba ninguno de estos posibles factores de riesgo, salvo la pericarditis recurrente, así como la inmunosupresión secundaria a la terapia con corticoides y el fármaco anakinra. Está demostrado que la inmunosupresión es un factor de riesgo para el desarrollo de neoplasias malignas por lo que pensamos que en nuestra paciente también podría haber jugado un papel en el desarrollo del MPeM.[5]

Las manifestaciones clínicas son variables e inespecíficas. El MPeM puede presentarse con un largo periodo asintomático, o puede debutar como casos de pericarditis crónica, recurrente o constrictiva, taponamiento cardiaco, arritmias de nueva aparición o trombosis. En definitiva, el diagnóstico de MPeM es notoriamente difícil de hacer por sus manifestaciones inespecíficas y su rareza, y solo aproximadamente el 30% de los casos son diagnosticados previo a la muerte del paciente.[6]

El diagnóstico definitivo se realiza sobre la base del análisis citológico del derrame, siendo positivo solo en un 20% de los casos, o muestras de biopsia pericárdica u otras lesiones sugestivas de metástasis. A nivel histológico, existen tres subtipos: el epitelioide, el sarcomatoide y el bifásico o mixto. El epitelioide es el que se observa con mayor frecuencia y muestra una mejor tasa de supervivencia, mientras que el sarcomatoide presenta un comportamiento más agresivo.[7]

Se trata de una enfermedad altamente agresiva, observando metástasis entre el 25 y 45% de los pacientes al diagnóstico, afectando principalmente a los ganglios linfáticos regionales, pulmones, riñones e hígado[6], con mal pronóstico debido a su diagnóstico tardío y a la mala respuesta a las terapias sistémicas.

El tratamiento de primera línea con una combinación de platino y pemetrexed ofrece un beneficio limitado de supervivencia.[8] Recientemente, el ensayo Checkmate 7439, un estudio aleatorizado, fase III, que solo incluye a pacientes con MPM, muestra un beneficio clínico significativo, con una mejora de la supervivencia global de 4 meses utilizando nivolumab (fármaco anti PD-1) e ipilimumab (fármaco contra la proteína asociada al linfocito T citotóxico [CTLA4]) en comparación con quimioterapia. Aunque aún se desconoce si el estado de PD-L1 o el subtipo histológico influyen en la respuesta a la inmunoterapia, los datos del estudio son más favorables para tumores con expresión alta de PD-L1 y subtipo sarcomatoide. Nuestra paciente con MPeM bifásico y una expresión de PD-L1 del 30% presenta beneficio de la combinación de fármacos, por lo que, a pesar de la ausencia de evidencia directa que respalde la inmunoterapia en MPeM, el resultado clínico favorable observado en este caso sugiere que el bloqueo dual

podría ser una opción terapéutica viable, especialmente para pacientes con histologías no epitelioides y PD-L1 positivo.

En este ensayo, el 30% de los pacientes de la rama experimental sufrieron eventos adversos inmunorrelacionados (EAir) de grado 3 y 4 (26% y 4% respectivamente).[9]

Los pacientes con enfermedades autoinmunes clásicamente han sido excluidos de los ensayos con fármacos inhibidores de los puntos de control inmune (ICI) para evitar exacerbaciones de su enfermedad basal, de tal manera que la información sobre seguridad y eficacia de estos fármacos en esta población es escasa.

Los pacientes con enfermedades autoinmunes constituyen un porcentaje significativo de la población, y como ya se ha mencionado, estos pacientes presentan un mayor riesgo de desarrollar varias neoplasias malignas que, sumado al rápido aumento de los ICI y la efectividad para múltiples tipos de cáncer, nos obliga a los oncólogos médicos a no excluir a los pacientes del tratamiento con ICI basándonos únicamente en el diagnóstico de una enfermedad autoinmune.

Varios estudios retrospectivos han evaluado la eficacia y tolerabilidad del tratamiento con ICI en pacientes con enfermedades neoplásicas y enfermedades autoinmunes (predominantemente enfermedades autoinmunes reumatológicas y dermatológicas) con actividad asintomática o paucisintomática[10 – 13], y los datos concluyen que la tasa de EAir son mayores en aquellos pacientes con antecedente de enfermedades autoinmunes, pero que habitualmente estos brotes no requieren la interrupción del tratamiento y se tratan con terapia estándar (corticoesteroides), siendo la eficacia de los ICI comparable entre los pacientes con y sin enfermedad autoinmune previa. En la Tabla [1] se resumen los diversos estudios.

Hay que señalar que en ninguno de los estudios mencionados se incluyen a pacientes con antecedentes de pericarditis o miocarditis.

Este caso es de especial relevancia tanto por la excepcionalidad de la neoplasia, la innovación del tratamiento con doble ICI pese a su enfermedad autoinmune preexistente y la adecuada evolución clínica.

Conclusiones

- El MPeM es una enfermedad inusual pero mortal, caracterizada por una etiología desconocida y una alta tasa de diagnóstico erróneo.

- La combinación de inmunoterapia es una estrategia de tratamiento eficaz en el MPM y en el MPeM.

- Los ICI pueden considerarse una opción razonable de tratamiento en pacientes con enfermedades autoinmunes previas.

- Son necesarios más estudios para identificar marcadores que ayuden a la identificación temprana de la efectividad de los ICI y de los EAir.

Anexos

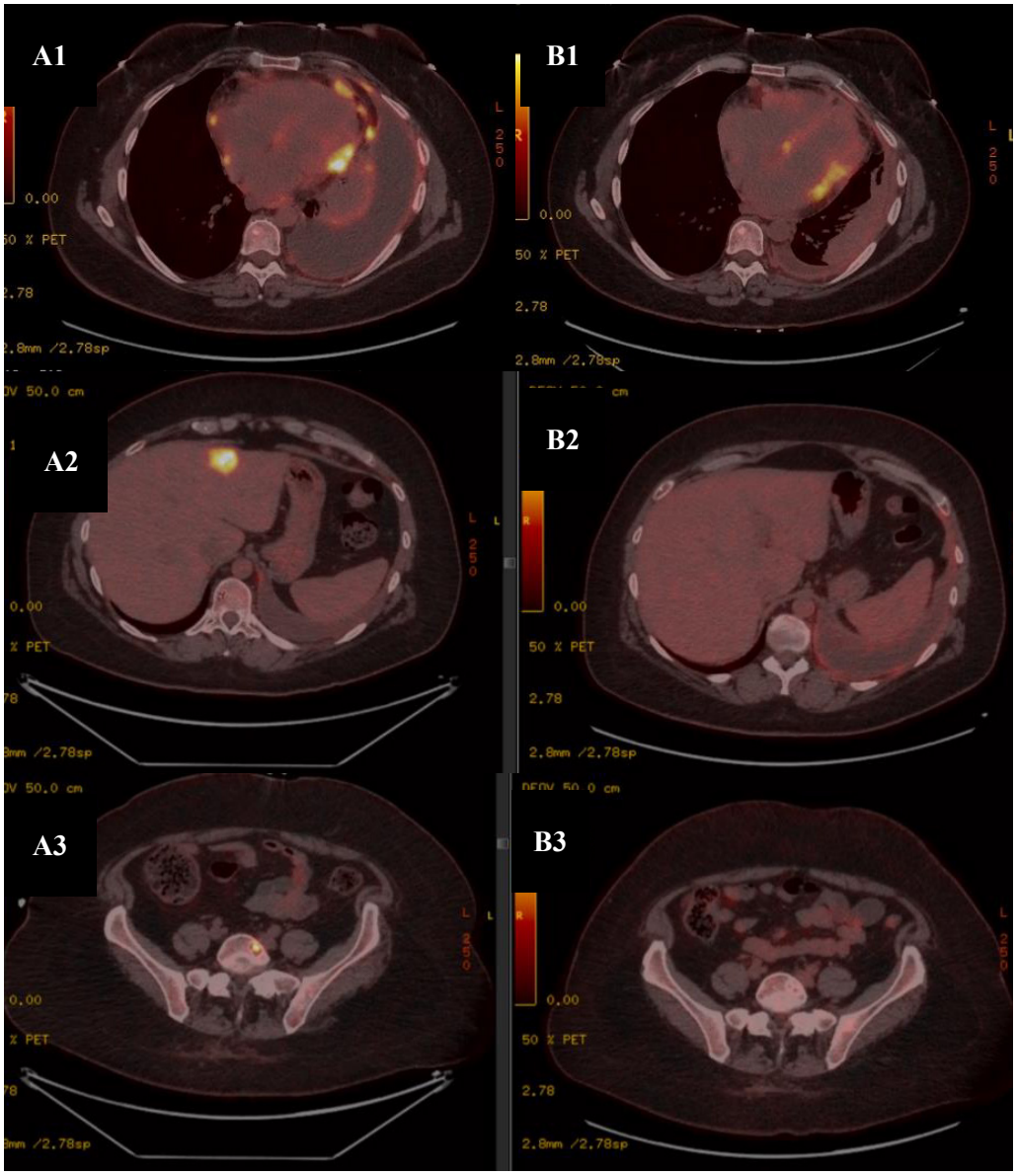

Figura 1. *A.1, A.2, A.3) PET-TC 08/2024, derrame pleural, lesión hepática y ósea. B.1, B.2, B.3) PET-TC 01/2025, RMC lesión hepática y ósea y disminución del derrame pleural.*

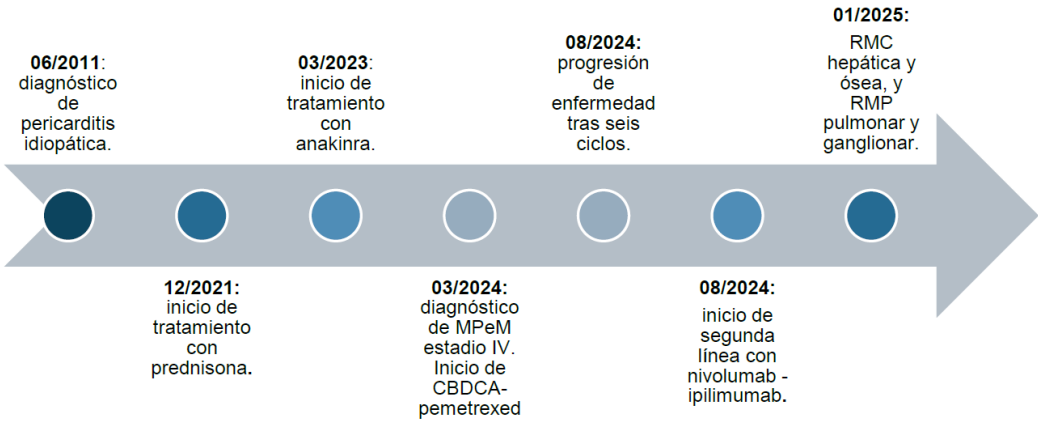

Figura 2. Línea del tiempo que muestra la evolución de la enfermedad.

Estudio	*Pacientes, n*	*Neoplasia (%)*	*ICI (%)*	*Enf. Autoinmune previa (%)*	*Tratamiento enf. Autoinmue*	*Tasa de EAir*	*Tasa de respuesta (%)*
Lee y col[10].	*8*	*Melanoma*	*Anti-CTLA4*	*AR*	*Total 87.5% MTX, 37.5%, CE 12.5%, CE + HCQ 12.5%, HCQ 12.5, biológico 12.5%*	*50% (G >3 50%) 50%*	*50%*
Richter y col[11].	*16*	*Melanoma (63) Pulmón (25) Hematológico (13)*	*Anti-CTLA4 (31) Anti- PD-1/ PD-L1 (75)*	*PMR (31) AR (31) ACG (13) SS (13) LES (13) EA (6) AI (6) Sarcoidosis (6) Vasculitis (6)*	*Total 44% Biológico 13%, CE 25%, biológico + CE 6%*	*38% (G > 3 25%)*	*--*
Tison y col[12].	*112*	*Melanoma (59) Pulmón (35) Otros (6)*	*Anti-CTLA-4 (13) Anti-PD-1/ PD-L1 (84) Combinación (3)*	*Psoriasis (28) AR (18) EII (13) LES (6,3) PMR/ACG (6,3) EA (4,5) Otros (25)*	*Total 22% CE 63.2%, biológico 4.2%*	*38% (G > 3 16%)*	*Melanoma 48%, pulmón 54%*
Abu-Sbeih y col13.	*102*	*Melanoma (44) Pulmón (23) GI (17) GU (7) Otros (10)*	*Anti-CTLA-4 (7) Anti-PD-1/ PD-L1 (83) Combinación (10)*	*EII (96) No clasificado (4)*	*Total 58% Mesalazina 36%, otros 22%*	*41% (G>3 51%)*	*48*

Tabla 1. *Eventos adversos inmunorrelacionados en pacientes con enfermedades autoinmunes preexistentes reportados en la literatura.*

Bibliografía

1. Van de Water JM, Allen WH. Pericardial mesothelioma. Ann Thorac Surg. 1967;3(2):162-5.

2. Kayatta MO, Dineen SP, Sica G, Puskas JD, Pickens A. Primary pericardial mesothelioma in a 19-year-old presenting as pericarditis. Ann Thorac Surg. 2013;96(2):680-1.

3. Nilsson A, Rasmuson T. Primary Pericardial Mesothelioma: Report of a Patient and Literature Review. Case Rep Oncol. 2009;2(2):125-132.

4. Franks AL, Slansky JE. Multiple associations between a broad spectrum of autoimmune diseases, chronic inflammatory diseases and cancer. Anticancer Res. 2012;32(4):1119-36.

5. Vigneswaran WT, Stefanacci PR (2000) Pericardial mesothelioma. Curr Treat Options Oncol 1:299–302.

6. Restrepo CS, Vargas D, Ocazionez D, Martínez-Jiménez S, Betancourt Cuellar SL, Gutierrez FR. Primary pericardial tumors. Radiographics. 2013;33:1613–1630.

7. Cao S, Jin S, Cao J, Shen J, Zhang H, Meng Q, Pan B, Yu Y. Malignant pericardial mesothelioma: A systematic review of current practice. 2018;43(1):61-68.

8. Billé A, Krug LM, Woo KM, Rusch VW, Zauderer MG. Contemporary Analysis of Prognostic Factors in Patients with Unresectable Malignant Pleural Mesothelioma. J Thorac Oncol. 2016;11(2):249-55

9. Baas P, Scherpereel A, Nowak AK, Fujimoto N, Peters S, Tsao AS, et al. First-line nivolumab plus ipilimumab in unresectable malignant pleural mesothelioma (CheckMate 743): a multicentre, randomised, open-label, phase 3 trial. Lancet. 2021;397(10272):375-386.

10. *Lee B, Wong A, Kee D, Neeson P, Shackleton M, McArthur G, Sandhu S. The use of ipilimumab in patients with rheumatoid arthritis and metastatic melanoma. Ann Oncol. 2016;27(6):1174-1177.*

11. Richter MD, Pinkston O, Kottschade LA, Finnes HD, Markovic SN, Thanarajasingam U. Brief Report: Cancer Immunotherapy in Patients With Preexisting Rheumatic Disease: The Mayo Clinic Experience. Arthritis Rheumatol. 2018;70(3):356-360.

12. Tison A, Quéré G, Misery L, Funck-Brentano E, Danlos FX, Routier E, et al. Safety and Efficacy of Immune Checkpoint Inhibitors in Patients With Cancer and Preexisting Autoimmune Disease: A Nationwide, Multicenter Cohort Study. Arthritis Rheumatol. 2019;71(12):2100-2111.

13. Abu-Sbeih H, Faleck DM, Ricciuti B, Mendelsohn RB, Naqash AR, Cohen JV, et al. Immune checkpoint inhibitor therapy in patients with preexisting inflammatory bowel disease. J Clin Oncol. 2019;38(6):576-83.

14. Abdel-Wahab N, Shah M, Lopez-Olivo MA, Suarez-Almazor ME. Use of Immune Checkpoint Inhibitors in the Treatment of Patients With Cancer and Preexisting Autoimmune Disease: A Systematic Review. Ann Intern Med. 2018;168(2):121-130.

LIPOSARCOMA INFLAMATORIO DE PREDOMINIO XANTOGRANULOMATOSO: UNA VARIANTE EXCEPCIONAL

Molina López, Juan Manuel. García Vega, Celia. Parra Trujillo, Daniel. Menor Vila, Víctor. Cristóbal Redondo, Víctor.

El liposarcoma constituye el sarcoma de partes blandas más común en adultos y engloba un espectro de neoplasias malignas de origen mesenquimal derivadas del tejido adiposo. De acuerdo con la *5ª Edición de la Clasificación de Tumores de Partes Blandas y Hueso* de la Organización Mundial de la Salud, los liposarcomas se clasifican en cinco categorías: liposarcoma bien diferenciado (también conocido como tumor lipomatoso atípico en determinadas localizaciones), liposarcoma desdiferenciado, liposarcoma mixoide, liposarcoma pleomórfico y liposarcoma mixoide-pleomórfico. Cada uno de estos tipos posee características clínicas, histológicas y moleculares propias, con importantes implicaciones pronósticas y terapéuticas. Un ejemplo de ello es que, mientras que el liposarcoma bien diferenciado se asocia a un comportamiento localmente agresivo pero no metastásico, el liposarcoma desdiferenciado y el pleomórfico presentan un riesgo elevado de metástasis y recidiva.[1]

Más concretamente, el tumor lipomatoso atípico/liposarcoma bien diferenciado (ALT/WDLPS) se trata de una neoplasia de bajo grado que representa una de las formas más comunes de liposarcoma.[2] Se caracteriza por una proliferación adipocitaria con atipia nuclear en células grasas y estromales, especialmente en tractos fibrosos, y la presencia de una amplificación del gen MDM2, hallazgo molecular clave para su diagnóstico.[3] Aunque histológicamente puede parecer un lipoma, se diferencia de este por la presencia de variación en el tamaño adipocitario, atipia nuclear y, en muchos casos, células fusiformes hipercromáticas dispersas. Las localizaciones más comunes son el retroperitoneo, extremidades proximales y tronco, mientras que las localizaciones viscerales o subserosas, como el íleon, son extremadamente infrecuentes.[3]

Morfológicamente, el ALT/WDLPS puede adoptar distintos patrones, clasificados en tres subtipos principales: adipocítico, esclerosante e inflamatorio. El subtipo inflamatorio se considera una entidad poco frecuente y desafiante, descrita por primera vez en 1997 y que se caracteriza por un denso infiltrado inflamatorio crónico, que puede llegar a ocultar la naturaleza adipocítica de la neoplasia y dificultar el diagnóstico, especialmente en muestras con escasa representación.[4]

A continuación, se expone el caso clínico de un paciente con una masa abdominal sospechosa de malignidad, que plantea un auténtico reto diagnóstico, tanto por sus hallazgos radiológicos iniciales como por su presentación histológica.

Caso clínico

Varón de 71 años, con antecedentes personales de hipertensión arterial, hipertrigliceridemia y cardiopatía hipertensiva con cardiomegalia. Acudió a Urgencias Hospitalarias por disnea progresiva, mareo y sensación distérmica. En la exploración física se objetivó una masa palpable en mesogastrio. En las pruebas analíticas destacó una anemia severa con hemoglobina de 8 g/dL, leucocitosis y elevación de reactantes de fase aguda. Se realizó tomografía computarizada (TAC) abdominopélvica, identificándose

una masa excrecente, heterogénea, de más de 11 cm, aparentemente dependiente de la pared del íleon, sin signos de oclusión intestinal ni adenopatías, sugestiva de un Tumor del Estroma Gastrointestinal (GIST) (véase **Figura 1**). El estudio de extensión torácico no mostró datos de diseminación a distancia.

El paciente ingresó a cargo del Servicio de Medicina Digestiva para completar el estudio. Se inició tratamiento antibiótico empírico y se llevaron a cabo dos biopsias percutáneas de la masa dirigidas por Radiología Intervencionista. Ambas mostraron un infiltrado inflamatorio mixto con abundantes polimorfonucleares, linfocitos y células plasmáticas, junto con algunas células pleomórficas, multinucleadas, con núcleos hipercromáticos. El estudio inmunohistoquímico resultó negativo para marcadores epiteliales, hematolinfoides, musculares, neurales y específicos de GIST, con un bajo índice proliferativo.

El caso se presentó en el Comité Multidisciplinar de tumores digestivos, acordando una intervención quirúrgica ante la ausencia de diagnóstico definitivo y la progresión de la masa. El paciente se intervino por Cirugía General y Digestiva, practicándose la resección de una masa mesentérica adherida a asa yeyunal.

Durante la intervención se remitieron muestras para estudio intraoperatorio, en las que se informó de un tumor maligno pleomórfico indiferenciado con profusa inflamación acompañante, sin poder establecer un diagnóstico definitivo hasta su fijación en parafina. El examen macroscópico de la pieza mostró una masa lobulada e irregular de más de 600 gramos, con áreas necróticas y hemorrágicas, acompañada de un segmento de yeyuno sin signos de infiltración macroscópica. El estudio histológico reveló un infiltrado inflamatorio denso, con predominio de histiocitos espumosos, así como presencia de linfocitos, células plasmáticas y neutrófilos, focos de necrohemorragia, cristales de colesterol y áreas de abscesificación (véase **Figura 2**). En este contexto inflamatorio se observaron células grandes, pleomórficas, con atipia nuclear y nucleolos prominentes, dispersas de manera salteada y representando entre un 5 y un 10% de la celularidad total. Tras proceso de re-talla y multiseriación, se localziaron áreas periféricas del tumor con tejido adiposo y múltiples tractos fibrosos en los que llamaba la atención la atipia y el pleomorfismo nuclear de las células.

El estudio inmunohistoquímico mostró que tanto las células pleomórficas presentes, tanto en el tejido adiposo como aquéllas de distribución salteada en el proceso inflamatorio florido, eran positivas para MDM2 y p53, y negativas para un amplio panel de marcadores (**Figura 3** y **Tabla 1**). La técnica de FISH demostró amplificación de MDM2 (véase **Figura 4**). Finalmente, el conjunto de estos hallazgos histopatológicos permitieron establecer el diagnóstico de liposarcoma bien diferenciado de subtipo inflamatorio, con inflamación xantogranulomatosa densa asociada. Por otro lado, se evidenció que el segmento de intestino delgado, incluido en la resección, no presentaba infiltración tumoral.

En el periodo postoperatorio, presentó un episodio de shock hipovolémico secundario a hemoperitoneo, que requirió reintervención quirúrgica urgente para control hemostático. En planta desarrolló sobreinfección del sitio quirúrgico por *Staphylococcus aureus* meticilín-resistente, que fue tratado con éxito mediante vancomicina y linezolid en colaboración con la unidad de Enfermedades Infecciosas.

El paciente evolucionó favorablemente tras tratamiento antibiótico, curas locales y seguimiento ambulatorio por Cirugía General y Oncología. En los controles posteriores inmediatos no presentó evidencia de recidiva ni complicaciones.

Discusión

El principal desafío de este caso reside en su diagnóstico, dadas sus características radiológicas inciertas y la presencia, a nivel histológico, de un profuso infiltrado inflamatorio xantogranulomatoso enmascarando el componente neoplásico subyacente. La aparente dependencia de la masa con la pared del íleon, extremadamente raro en los liposarcomas, junto a la ausencia de inmunomarcadores específicos y a biopsias previas no concluyentes, instó a explorar un amplio abanico de diagnósticos diferenciales. Entre las entidades inicialmente consideradas se incluyeron: GIST, sarcomas pleomórficos indiferenciados, linfomas, histiocitosis, pseudotumores inflamatorios e, incluso, procesos inflamatorios no neoplásicos, como la pielonefritis xantogranulomatosa. La identificación de adipocitos atípicos en la periferia del tumor, así como las células pleomórficas localizadas en el interior del mar inflamatorio, positivas para MDM2 y p53 fue necesaria para la correcta orientación al diagnóstico de un liposarcoma inflamatorio poco común. Más tarde, corroborado con la detección de la amplificación molecular de MDM2 a través de FISH.

Aunque el subtipo inflamatorio está descrito en la literatura, suele aparecer con un patrón inflamatorio menos intenso, representando <50% de la lesión. En casos como el presentado, donde el infiltrado xantogranulomatoso es especialmente prominente, existe el riesgo de confundirlo con una neoplasia linfoide o un proceso inflamatorio crónico no neoplásico, por lo que es de enorme complejidad su interpretación en biopsias, donde el material es más escaso y limitado.[6,7] El uso de una batería inmunohistoquímica amplia y estudios moleculares, en particular la demostración de amplificación de MDM2, son fundamentales para establecer el diagnóstico definitivo y diferenciarlo de sarcomas pleomórficos indiferenciados u otras neoplasias de partes blandas.[8]

El interés de este caso radica en que representa una variante morfológica no definida en los textos clásicos ni en las series de liposarcomas bien diferenciados publicados hasta la fecha. La presencia de un patrón inflamatorio tan florido y el predominio de histiocitos espumosos hacen que este caso constituya una presentación atípica, con potencial para inducir a error diagnóstico. Resalta la necesidad de considerar variantes raras dentro de entidades conocidas, apoyarse en las herramientas moleculares y en una adecuada correlación de los hallazgos morfológicos con los datos clínicos y radiológicos, para lo que es imprescindible el trabajo multidisciplinar.

Conclusiones

Este caso demuestra cómo una neoplasia puede adoptar una apariencia inflamatoria que desafía las hipótesis diagnósticas iniciales más probables. Una masa ileal con denso infiltrado xantogranulomatoso, inmunohistoquímica inespecífica y ausencia de alteraciones moleculares en la biopsia planteó un laberinto diagnóstico que puso a prueba la sospecha clínica, la interpretación radiológica y la estrategia quirúrgica. Sin embargo, fue el estudio anatomopatológico completo de la pieza quirúrgica, a través del análisis morfológico exhaustivo, la aplicación dirigida de inmunomarcadores y la confirmación de amplificación de MDM2 por FISH, lo que permitió desentrañar la verdadera naturaleza del tumor. Este caso refuerza el papel del patólogo como figura clave en el proceso diagnóstico, integrado en la compleja red de trabajo multidisciplinar, para, en última instancia, ofrecer la opción terapéutica más adecuada para el paciente.

Anexos

Inmunohistoquímica	Resultado	Utilidad
MDM2	Positivo	Marcador clave en WDLPS y DDLPS. Su positividad orienta fuertemente hacia un liposarcoma bien diferenciado.
p53	Positivo	Sobreexpresado en muchos sarcomas; apoya neoplasia maligna. Se asocia a menudo con DDLPS y WDLPS.
CD117 (c-KIT)	Negativo	Sugiere exclusión de GIST.
DOG1	Negativo	Refuerza exclusión de GIST.
CD34	Negativo	Presente en algunos GIST y tumores vasculares.
CD45	Negativo	Sugiere exclusión de linfoma.
CD30	Negativo	Sugiere exclusión de linfoma anaplásico de células grandes y otras entidades linfoides.
CK AE1/AE3	Negativo	Sugiere exclusión de carcinoma, incluido carcinoma sarcomatoide
CK7 / CK20	Negativo	Sugiere exclusión de origen epitelial de colon u otras localizaciones digestivas.
S100	Negativo	Ayuda a descartar liposarcoma mixoide, melanoma y otros tumores neurales.
CD68 / CD163	Negativo	Sugiere exclusión de origen histiocitario puro; histiocitos presentes son reactivos.
Actina / Desmina	Negativo	Sugiere exclusión de tumor de estirpe muscular (leiomiosarcoma o rabdomiosarcoma).
CDX2 / P40	Negativo	Sugiere exclusión de tumores epiteliales intestinales o escamosos.
EBER	Negativo	Sugiere exclusión de procesos linfoides asociados al virus Epstein-Barr.
Kappa / Lambda	Negativo	La ausencia de restricción de cadenas ligeras descarta infiltrado linfoide clonal (linfoma B).

Tabla 1. *Técnicas inmunohistoquímicas realizadas en el caso y utilidad diagnóstica*

WDLPS: liposarcoma bien diferenciado; DDLPS: liposarcoma desdiferenciado; GIST: tumor del estroma gastrointestinal; IHQ: inmunohistoquímica; FISH: hibridación in situ fluorescente; EBER: técnica de hibridación in situ para detección de ARN del virus de Epstein-Barr.

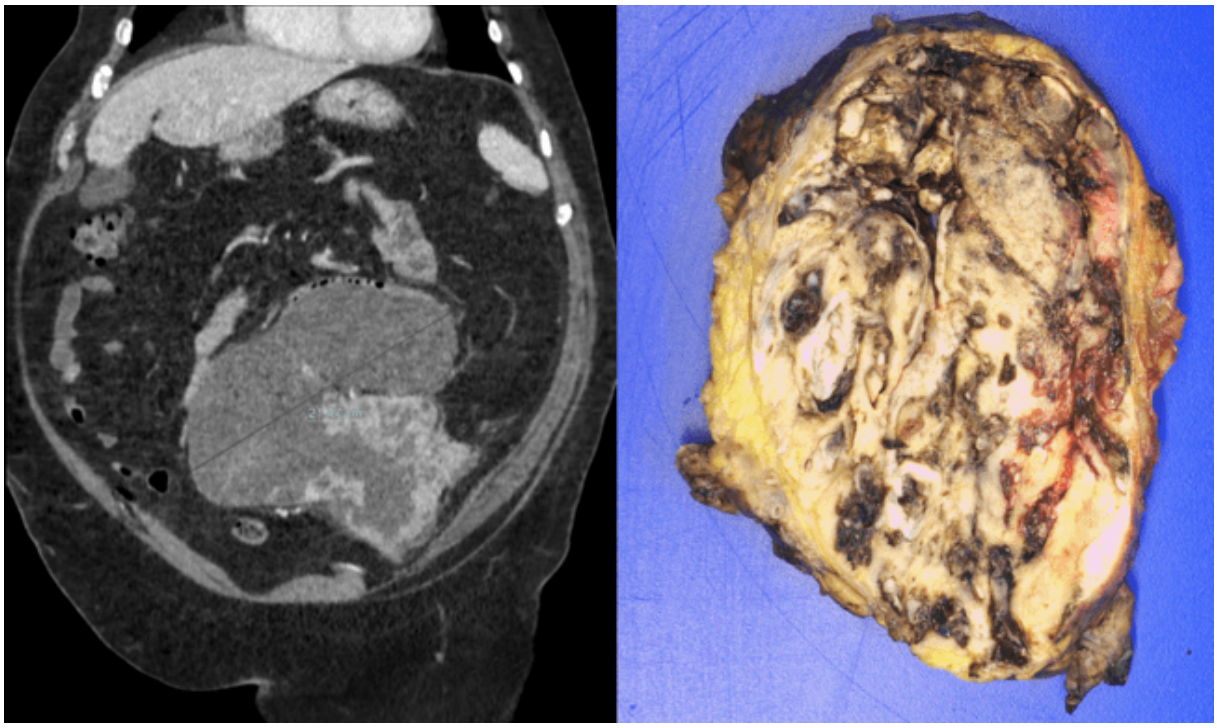

Figura 1. *Masa abdominopélvica de gran tamaño. Izquierda: TC con contraste que muestra lesión heterogénea de 21 cm, con áreas quístico-necróticas, en contacto con intestino delgado. Derecha: imagen macroscópica de la pieza, con aspecto lobulado y zonas de necrosis en la superficie de corte.*

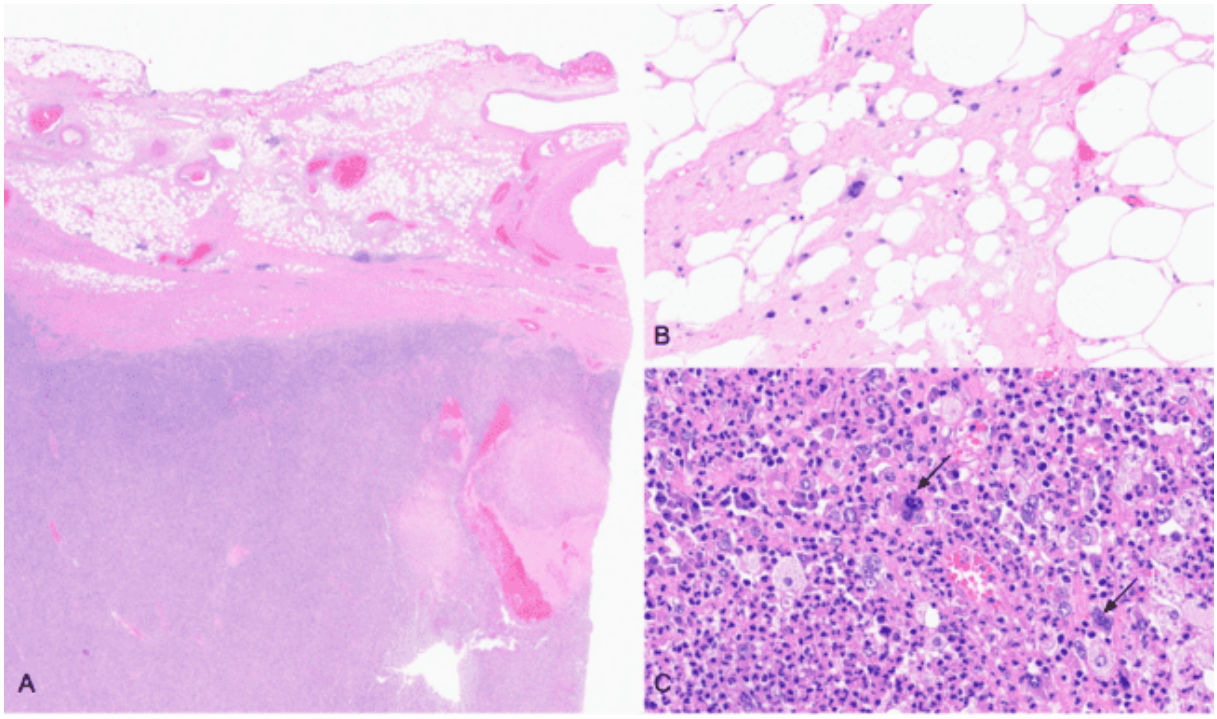

Figura 2. *Imágenes histológicas del tumor. A) Visión a bajo aumento (H&E, 2×) que muestra denso infiltrado inflamatorio con tejido adiposo circundante con tractos fibrosos. B) Área con componente adipocítico mostrando fibrosis estromal y células neoplásicas atípicas aisladas (H&E, 60×). C) Infiltrado inflamatorio denso con abundantes histiocitos espumosos y dispersas células pleomórficas con núcleos hipercromáticos (→) (H&E, 60×).*

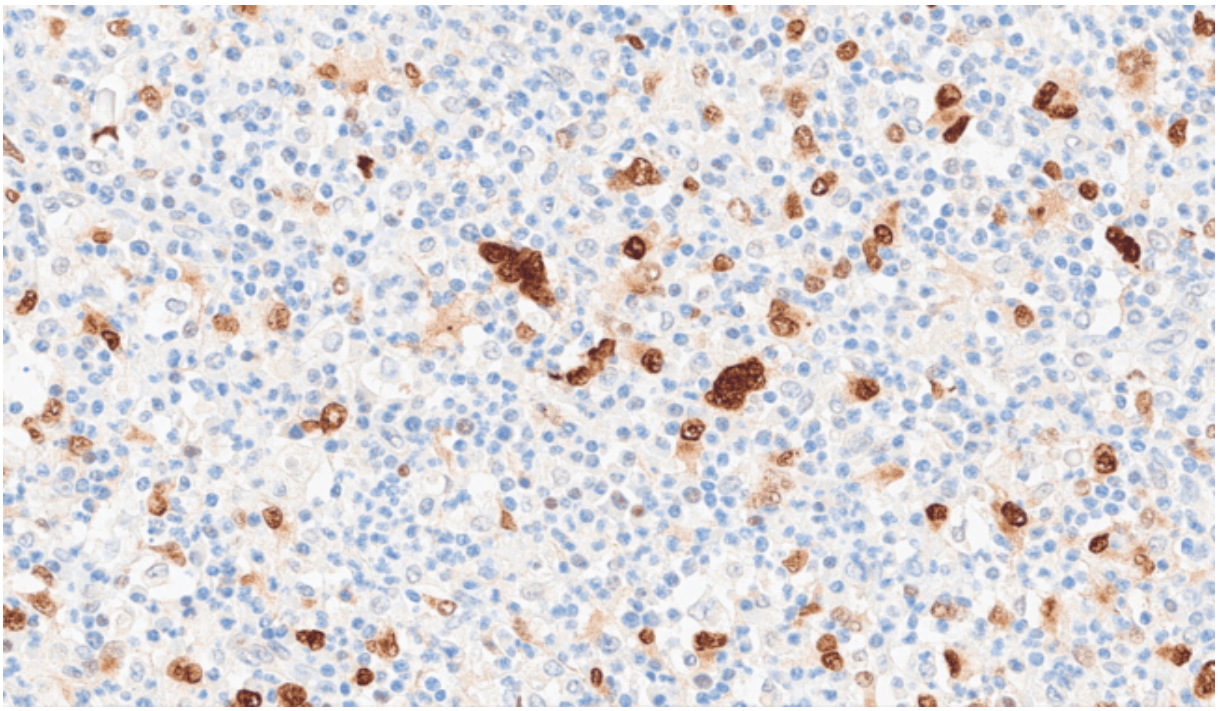

Figura 3. *Inmunohistoquímica para MDM2, con tinción nuclear positiva intensa en células pleomórficas dispersas entre el denso componente inflamatorio (MDM2, 40×).*

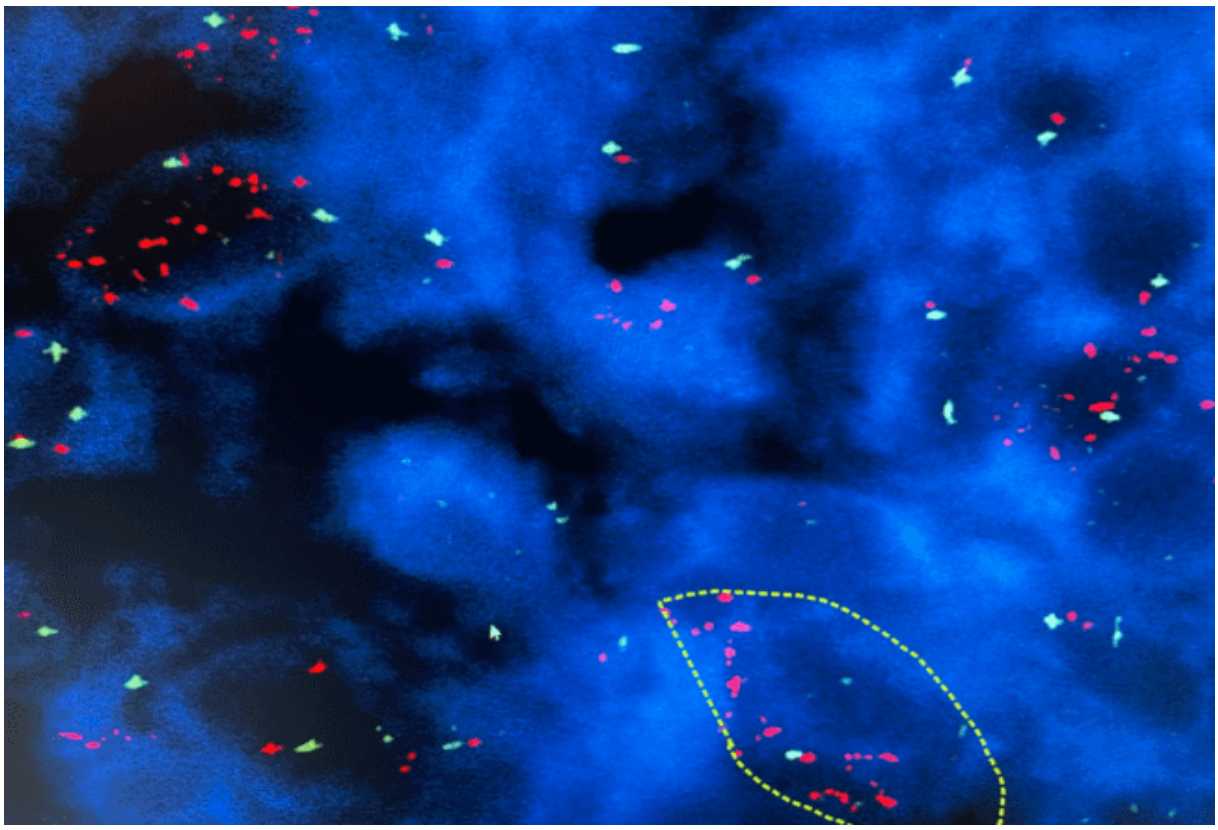

Figura 4. *Hibridación in situ fluorescente (FISH) para detección de amplificación de MDM2 (sonda roja) con control centromérico del cromosoma (sonda verde) en núcleo tumoral teñido con DAPI (azul). Se observa un núcleo tumoral delimitado por guiones amarillos, con múltiples señales rojas correspondientes a MDM2 y escasas señales verdes correspondientes a centrómeros.*

Bibliografía

1. WHO Classification of Tumours Editorial Board. Soft tissue and bone tumours. 5th ed. Lyon (France): International Agency for Research on Cancer; 2020.

2. Chen J, Tang C, Geng Z, You Q, Cao H, Wang W, Yu Q, Yuan H. Well-differentiated inflammatory liposarcoma in the muscularis of the gallbladder. J Clin Ultrasound. 2025 Jan;53(1):207-212. doi: 10.1002/jcu.23830. Epub 2024 Sep 18. PMID: 39295172.

3. Lee ATJ, Thway K, Huang PH, Jones RL. Clinical and molecular spectrum of liposarcoma. J Clin Oncol. 2018 Jan 10;36(2):151–9. doi:10.1200/JCO.2017.74.9598. PMID: 29220294; PMCID: PMC5759315.

4. Evans HL. Atypical lipomatous tumor, its variants, and its combined forms: a study of 61 cases, with a minimum follow-up of 10 years. Am J Surg Pathol. 2007 Jan;31(1):1–14. doi:10.1097/01.pas.0000213406.95440.7a. PMID: 17197914.

5. Thway K, Jones RL, Noujaim J, et al. Dedifferentiated liposarcoma: updates on morphology, genetics, and therapeutic strategies. *Adv Anat Pathol*. 2016;23(1):30–40.

6. Lucas DR, Shukla A, Thomas DG, Patel RM, Kubat AJ, McHugh JB. Dedifferentiated liposarcoma with inflammatory myofibroblastic tumor-like features. Am J Surg Pathol. 2010 Jun;34(6):844-51. doi: 10.1097/PAS.0b013e3181db34d8. PMID: 20431481.

7. Yang L, Chen S, Luo P, Yan W, Wang C. Liposarcoma: Advances in Cellular and Molecular Genetics Alterations and Corresponding Clinical Treatment. J Cancer. 2020 Jan 1;11(1):100-107. doi: 10.7150/jca.36380. PMID: 31892977; PMCID: PMC6930414.

8. Bourgeau M, Gandhi JS, Deeb KK, Bahrami A. Superficial dedifferentiated liposarcoma: A clinicopathologic study. Hum Pathol. 2024 Mar;145:63-70. doi: 10.1016/j.humpath.2024.02.008. Epub 2024 Feb 27. PMID: 38423223.

MANEJO INTEGRAL DEL CARCINOMA ANAPLÁSICO DE TIROIDES. A PROPÓSITO DE UN CASO

Sánchez Martínez, Ana María. Vaillo Figuerola, Xavier. Duque Álvarez, Nayi Xiomara. Cobarro Yelo, José Eloy. Maciá Román, José Joaquín. Gálvez Muñóz, Carlos.

El carcinoma anaplásico de tiroides[1] es una de las enfermedades más malignas y agresivas en el ser humano. Presenta una prevalencia del 1-2% respecto al resto de carcinomas de tiroides, pero supone una mortalidad mayor al 50% del total. Su esperanza de vida es de 4-5 meses pese a tratamiento. Solo el 20% de los enfermos supera el año de vida tras el diagnóstico. Cualquier persona que es diagnosticada de este carcinoma, acaba falleciendo de él. De hecho, esta agresividad se refleja en la clasificación del estadiaje. En sus tablas, cualquier TNM en un carcinoma anaplásico, corresponde a un estadio IV[2].

Anaplastic thyroid cancer

T is…	*And N is…*	*And M is…*	*Then the stage group is..*
T1-T3a	N0/NX	M0	IVA
T1-T3a	N1	M0	IVB
T3b	Any N	M0	IVB
T4	Any N	M0	IVB
Any T	Any N	M1	IVC

Tabla 1. *Estadiaje 8º edición en carcinoma anaplásico de tiroides. Fuente: AJCC*

La clínica es muy variada, y es dependiente de la localización y el tamaño de la lesión. Lo habitual es la aparición asintomática de un bultoma a estudio en cuello, de consistencia dura y adherido a planos profundos. Otras veces, la persona cuenta disfagia y/o disnea. El diagnóstico de sospecha se establece con la imagen. Es necesaria la biopsia para establecer la confirmación, y dado que suele acompañarse de afectación ganglionar, es necesario estudiar la posibilidad de metástasis tanto locales como a distancia. El tratamiento[3] habitual es la cirugía de debulking, dada la imposibilidad de resecciones R0 en la mayoría de los casos. Se sigue de tratamiento sistemático, habitualmente radioterapia y adicionalmente se considera algún esquema de quimioterapia[4] adyuvante. Actualmente, se debe valorar la existencia de mutaciones que impliquen un manejo más preciso, novedoso y eficaz.

Caso clínico

Se presenta una mujer de 69 años, natural de España. Como hábitos tóxicos destaca fumadora de larga evolución. Como factores de riesgo cardiovascular, es diabética, hipertensa y dislipémica. Fue diagnosticada de carcinoma de mama hormonodependiente, intervenida en 2008 y con posterior tratamiento radioterápico. Dentro de sus antecedentes familiares, destaca una prima con cáncer de tiroides, aunque no se especifica de qué tipo. La paciente acude a urgencias en noviembre de 2024, consultando por un bultoma pétreo en región cervical derecha, no doloroso y sin asociar otra clínica. Es remitida a su médico de familia, quien le solicita una ecografía de cuello. A la espera de su realización, la paciente acude a un centro privado en el que se le diagnostica de carcinoma anaplásico de tiroides, y donde se le informa

del pronóstico de este. Buscando una segunda opinión, se acaba realizando la ecografía solicitada por su médico. Esta informa de nódulo TIRADS 5 que ocupa la práctica totalidad del lóbulo tiroideo derecho, y adenopatías sospechosas en regiones IIA y IVA. El juicio diagnóstico derivado de la imagen es de carcinoma anaplásico. Se acaba confirmando con la PAAF, la cual además confirma la sospecha metastásica a nivel laterocervical derecho. Presenta un Ki67 60-70% y la biología molecular indica negatividad para mutación del gen BRAF v600. El TAC cervical de extensión describe una posible invasión focal de tráquea y esófago. Se solicita PET-TC 18FGD, aunque no se encuentra el informe con los hallazgos. La fibroscopia observa paresia de la cuerda vocal derecha. Con todo ello, estamos ante un tumor cT4a N1b M0, estadiaje IVB.

Tras ser presentado en Comité de Tumores, se decide intervención quirúrgica con tiroidectomía total y linfadenectomía bilateral yugular, donde colaboran Cirugía General y Torácica. Durante la cirugía, se produce de forma accidental una mínima apertura de la pars membranosa derecha de la tráquea, que se sutura y se comprueba su estanqueidad mediante un test de fugas. Además, se reseca parte de la capa muscular del esófago por la posible invasión de este. Se realiza la disección ganglionar de territorios IIA, IIB, III, IV bilaterales, y nivel VII. En la anatomía tras la resección, no queda evidencia de tumor macroscópico. La neuromonitorización vagal halla una discreta señal del nervio vago derecho, que acaba por perderse al finalizar la cirugía. El lado izquierdo permanece sin alteraciones.

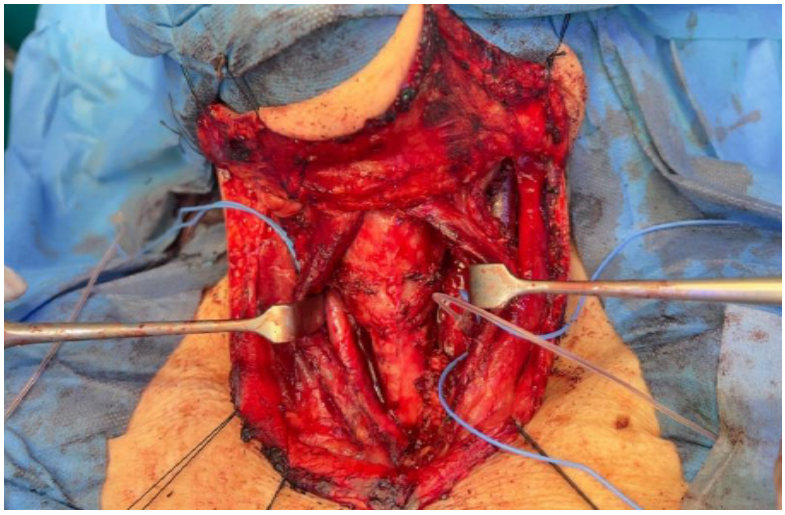

Figura 1. *Aspecto de la anatomía tras tiroidectomía total y linfadenectomía bilateral, sin restos macroscópicos de enfermedad.*

La anatomía patológica confirma el carcinoma anaplásico estadio IVB en lado derecho, con diferenciación osteocondrosarcomatosa e invasión linfovascular focal. Además, se encuentra un carcinoma oncocítico en este mismo lóbulo. En el izquierdo, se informa de presencia de carcinoma papilar infiltrante multifocal. La linfadenectomía yugular derecha y de nivel VII es positiva para metástasis. El Ki67 definitivo es del 80-90%. La paciente pasa a REA. Se extuba al segundo día, y tras ello, se observa un movimiento de bamboleo en el cuello, producto de un escape de aire a nivel subcutáneo. Se reintuba a la paciente y se realiza fibrobroncoscopia de control. En ella se ve una reapertura del orificio traqueal que se produjo en el acto quirúrgico. Se decide control en los días consecutivos, y según la evolución, plantear la decisión de extubar o realizar una traqueotomía percutánea. Las fibrobroncoscopias de control muestran que el orificio se ha recubierto de fibrina, pero a la exploración, persiste el enfisema cervical. Por ello, se opta por la traqueotomía y colocación de cánula con balón hinchable. La paciente pasa a planta. Comienza con tos y expectoración pericánula diaria y abundante, probablemente fomentadas por su hábito tabáquico. Ello condiciona la formación frecuente de tapones mucosos. Tanto es así, que en

una de las ocasiones esto le supone una desaturación importante e inestabilidad clínica, que se soluciona con la correcta aspiración de este. Además, da inicio una sintomatología ansiosa propia de enfermedades con tal pronóstico. Por parte de los clínicos, se procura informar de forma éticamente adecuada a la paciente y sus familiares, e interconsulta a Psiquiatría para manejo de los síntomas.

Se decide realizar una nueva fibrobroncoscopia de control. En ella, destaca gran cantidad de restos fibróticos y cartilaginosos en vía aérea, así como una rotura anterior de la tráquea pericánula. Por ello, de forma diferida se lleva a quirófano para valorar de forma cautelosa los hallazgos, y ofrecer el mejor manejo para la paciente. Para sorpresa de los especialistas, la imagen no revela infiltrados macroscópicos tumorales, y el aspecto de la tráquea es bueno. Se cambia la cánula por una más larga, más cómoda para la paciente y para evitar una decanulación accidental. De nuevo en planta, con una evolución de aproximadamente un mes tras la cirugía, la paciente refiere salida de contenido alimentario a través de la cánula, que se comprueba con la deglución de azul de metileno. Se diagnostica de fístula traqueoesofágica, y se interviene endoscópicamente a través del esófago con sutura del orificio. Se coloca una PEG para la nutrición de la paciente. Días más tarde, narra hemoptisis, aunque de escasa cuantía. Se realiza una nueva fibrobroncoscopia, en la que se observa una herida a nivel de carina, posiblemente por contacto de la cánula en esa zona, o por aspiraciones bruscas para manejo de las secreciones. Además, se ve parálisis de las dos cuerdas vocales. En menos de una semana tras esto último, la paciente describe la palpación de un bultoma molesto supraclavicular derecho. El nuevo TC cervical que se solicita informa de hallazgos compatibles con crecimiento tumoral en el lecho quirúrgico, rodeando vasos importantes y estructuras adyacentes. Se plantea inicio de radioterapia, pero ante la rápida reproducción tumoral y el riesgo de sangrado, se decide no hacerla. En su caso, se sustituye por quimioterapia con indicación paliativa. A los pocos días, y cumpliéndose dos meses de la cirugía, la paciente es éxitus en contexto de crisis convulsivas y manejo inadecuado de secreciones.

Discusión

El carcinoma anaplásico de tiroides plantea retos a distintos niveles. Desde la necesidad de un diagnóstico precoz e inicio de terapia, pasando por el manejo de multitud de complicaciones que se pueden derivar, y llegando a la necesidad de un equipo multidisciplinar volcado en la resolución del caso.

En esta paciente, confluyen dos factores[5] demostrados de riesgo de padecer este tumor, la edad y el sexo. Según algunas series, también puede influir el diagnóstico de alguna neoplasia anterior y su tratamiento con radiación, como es el caso de esta paciente con carcinoma de mama ya tratado. El hábito tabáquico, sin embargo, no se ha visto como factor significativo de riesgo. La predisposición familiar no ha sido valorada en las series encontradas.

Dado que este tumor es de por sí una enfermedad avanzada, el tratamiento se debe basar en una terapia sistemática. La quimioterapia, los inhibidores de multiquinasas o la radioterapia apenas logran mejoría en el 15% de los pacientes. El hallazgo de la mutación BRAF v600[6] cambia el paradigma del tratamiento. Actualmente, esta es la única mutación con tratamiento aprobado en el carcinoma anaplásico de tiroides, basado en dabrafenib+ trametinib. En caso de positividad para esta, los protocolos indican una terapia dirigida perioperatoria. En estadio IVB, se indica asociar a la terapia dirigida en neoadyuvancia el pembrolizumab para alcanzar respuestas más tempranas. Tras valorar la resecabilidad del tumor posteriormente y realizar la cirugía, el esquema adyuvante incluye este tratamiento dirigido, acompañado de radioterapia. En estadio IVC, el esquema es similar, pero con la realización de un estudio previo de posibles metástasis cerebrales. Y pese a que el BRAF v600 mutado confiere inicialmente un peor pronóstico de la enfermedad, se han logrado gracias a este tratamiento valores de supervivencia global y libre de enfermedad mayores del 50%.

Por otra parte, cabe debatir sobre la necesidad de traqueotomía en estos pacientes. En general, la mayoría de ellos acabarán por requerirla. Algunos especialistas abogan por realizarla de entrada, durante la propia cirugía, mientras que otros son más conservadores y prefieren esperar hasta que la situación clínica lo precise. La técnica de traqueotomía percutánea[7], llevada a cabo a pie de cama de la paciente durante su estancia en REA, es segura. Presenta menos riesgo de infecciones y sangrado que la llevada a acabo en quirófano. Además, es más rápida y con un menor coste. Sin embargo, su realización debe ser metódica y bajo el visionado de la fibrobroncoscopia para evitar perforaciones o roturas de los anillos de forma accidental. Entre sus indicaciones electivas, destaca la obstrucción mecánica de la vía aérea, muy frecuente en las personas con el carcinoma citado. Su realización es parte de la cartera de servicios de múltiples especialidades, entre ellas Cirugía Torácica, Cirugía General, Otorrinolaringología, Neumología y Anestesia. Y no solo es importante el método de realización, sino la cánula seleccionada[8]. En general, se suele escoger una no metálica frente a la metálica, dados su menor coste, una fácil conexión a oxígeno, mayor flexibilidad y ausencia de requerimiento de esterilización, pues llevan una pieza llamada camisa que se encuentra por dentro de la cánula y se recambia por una nueva para evitar una limpieza traumática. La elección viene determinada por los diámetros interno y externo de la cánula, la forma y la longitud. Destaca también por su implicación la presencia de balón con la cánula. Hay que llevar precaución con este, pues un escaso hinchado puede suponer la salida de la cánula, pero hincharlo de más puede generar necrosis de la pared traqueal y las consecuencias que ello implica. En el caso descrito, se opta en un segundo tiempo por una cánula de longitud regulable, dejando más tubo dentro de la vía aérea, para evitar su salida accidental y para recoger mejor el contenido mucoso que esta paciente estaba expectorando pericánula.

La radioterapia es parte de la adyuvancia que reciben estos pacientes. Las guías[9] recomiendan un inicio precoz, lo antes posible tras la cirugía. Para ello, se debe garantizar que el paciente pueda permanecer en decúbito supino y sin moverse. Esta actitud es realmente difícil en ellos, por la dificultad en el manejo de secreciones. Además, se recomienda llevarla a cabo con altas dosis, unos 50Gy.

A modo de resumen, en el caso de esta paciente lo ideal hubiese sido conseguir una cirugía R0, seguida de radioterapia, y haber podido ser dada de alta a domicilio con control por UHD y autocuidados de la cánula y la PEG. No obstante, en esta enfermedad es imposible alcanzar resecciones completas. Las múltiples complicaciones que han aparecido han prolongado su estancia hospitalaria. Eso y el crecimiento precoz de la masa que se ancla en estructuras vasculares importantes, ha impedido el inicio de la radioterapia por riesgo de sangrado y escaso beneficio a corto plazo.

Cuando el objetivo no se consigue, es decir, cuando no se pueden conseguir las condiciones óptimas para altar al enfermo, lo ideal es garantizar su tiempo restante en las mejores condiciones tanto antiálgicas como psicológicas.

Conclusiones

El diagnóstico de carcinoma anaplásico de tiroides implica grandes desafíos en el paciente, en sus familiares y en el equipo sanitario que lo asiste.

El mal pronóstico y escasa esperanza de vida, junto con frecuentes complicaciones asociadas, son malas noticias que se le notifican al paciente casi a diario. Es menester cuidar la comunicación es estos casos y aprender por parte del sanitario a trasmitir adecuadamente esta información.

No obstante, se tiende a hablar de complicaciones cuando en realidad se pueden ver como parte del desarrollo normal en una enfermedad tan agresiva.

El manejo integral de esta enfermedad abarca desde el momento de sospecha hasta el fin de la vida del paciente, pasando por evaluar el mejor tratamiento y abarcando la resolución de todas esas complicaciones que se dan a lo largo de su evolución.

Es sin duda un reto profesional difícil, pero que debe llevar siempre como objetivo final el confort del paciente hasta el final.

Bibliografía

1. Filetti S, Durante C, Hartl D, Leboulleux S, Locati LD, Newbold K, et al. Thyroid cancer: ESMO Clinical Practice Guidelines for diagnosis, treatment and follow-up. Ann Oncol [Internet]. 2019;30(12):1856–83. Disponible en: http://dx.doi.org/10.1093/annonc/mdz400

2. Tuttle RM, Haugen B, Perrier ND. Updated American joint committee on cancer/tumor-node-metastasis staging system for differentiated and anaplastic thyroid cancer (eighth edition): What changed and why? Thyroid [Internet]. 2017;27(6):751–6. Disponible en: http://dx.doi.org/10.1089/thy.2017.0102

3. Raffaelli M, Voloudakis N, Barczynski M, Brauckhoff K, Durante C, Gomez-Ramirez J, et al. European Society of Endocrine Surgeons (ESES) consensus statement on advanced thyroid cancer: definitions and management. Br J Surg [Internet]. 2024;111(8). Disponible en: http://dx.doi.org/10.1093/bjs/znae199

4. Garg S, Mouli S, Singh KR, Ramakant P, Mishra AK, Rana C. Revisiting combination chemotherapy as a single modality palliative therapy for advanced anaplastic thyroid carcinoma-a single institution experience. Indian J Surg Oncol [Internet]. 2022;13(1):208–15. Disponible en: http://dx.doi.org/10.1007/s13193-021-01401-w

5. Graceffa G, Salamone G, Contino S, Saputo F, Corigliano A, Melfa G, et al. Risk factors for anaplastic thyroid carcinoma: A case series from a tertiary referral center for thyroid surgery and literature analysis. Front Oncol [Internet]. 2022;12:948033. Disponible en: http://dx.doi.org/10.3389/fonc.2022.948033

6. Hamidi S, Dadu R, Zafereo ME, Ferrarotto R, Wang JR, Maniakas A, et al. Initial management of BRAF V600E-variant anaplastic thyroid cancer: The FAST multidisciplinary group Consensus Statement: The FAST multidisciplinary group Consensus Statement. JAMA Oncol [Internet]. 2024;10(9):1264–71. Disponible en: http://dx.doi.org/10.1001/jamaoncol.2024.2133

7. Khaja M, Haider A, Alapati A, Qureshi ZA, Yapor L. Percutaneous tracheostomy: A bedside procedure. Cureus [Internet]. 2022;14(4):e24083. Disponible en: http://dx.doi.org/10.7759/cureus.24083

8. Hess DR, Altobelli NP. Tracheostomy tubes. Respir Care [Internet]. 2014;59(6):956–71; discussion 971-3. Disponible en: http://dx.doi.org/10.4187/respcare.02920

9. Bible KC, Kebebew E, Brierley J, Brito JP, Cabanillas ME, Clark TJ Jr, et al. 2021 American Thyroid Association guidelines for management of patients with anaplastic thyroid cancer: American thyroid association anaplastic thyroid cancer guidelines task force. Thyroid [Internet]. 2021;31(3):337–86. Disponible en: http://dx.doi.org/10.1089/thy.2020.0944

TOXICIDAD INMUNOMEDIADA EN MELANOMA METASTÁSICO: ¿BIOMARCADOR DE RESPUESTA?

Tévar de Veras, David. Caballero Argente, Raquel. Melgarejo López, Clara. Olmos Herrera, Ma Isabel

La irrupción de la inmunoterapia ha supuesto una transformación radical en el pronóstico de los pacientes diagnosticados de melanoma metastásico. En este caso clínico se presenta a un varón de 65 años, diagnosticado en 2012 de un melanoma localizado que, tras diez años de seguimiento, recidivó a múltiples niveles. Tras recibir radioterapia holocraneal por afectación cerebral, inició tratamiento combinado con nivolumab e ipilimumab. Tras cuatro ciclos, presenta un cuadro de toxicidad inmunomediada hepática, lo que obligó a la suspensión del tratamiento. A pesar de ello, el paciente se encuentra en respuesta metabólica completa mantenida en la actualidad. Este caso ilustra cómo la aparición de efectos adversos inmunomediados podría actuar como un biomarcador indirecto de eficacia de la inmunoterapia, una hipótesis cada vez más respaldada en la literatura médica.

Caso clínico

Varón de 65 años en la actualidad. Diagnosticado en julio de 2012 de melanoma en estadio IA localizado en el hombro derecho. Se realizó exéresis de la lesión ese mismo mes y, tras la revisión del informe anatomopatológico (índice de Breslow de 0,85 mm), se llevó a cabo una ampliación de márgenes en septiembre de 2012. Desde entonces, el paciente permaneció en seguimiento por parte del servicio de Dermatología hasta julio de 2020, momento en que fue dado de alta.

En agosto de 2022, inicia estudio diagnóstico por síndrome constitucional (pérdida ponderal de 16 kg en dos meses, astenia y anorexia) y test de sangre oculta en heces positivo. Durante su ingreso en Medicina Interna se realizan una esofagogastroscopia y una colonoscopia que muestran lesiones ulceradas de aspecto maligno a ambos niveles. Las biopsias evidencian infiltración por melanoma (positividad para Melan-A y S100), BRAF mutado (V600E).

El estudio de extensión mediante TC toraco-abdominopélvico (TC TAP) revela, además de las lesiones digestivas ya descritas, afectación metastásica pulmonar bilateral, hepática, peritoneal, ósea y muscular (músculos psoas y glúteos mayor y medio derechos). Finalmente se completa con TC craneal que confirma afectación a nivel cerebral.

De manera multidisciplinar, en comité de melanoma tras valoración del caso, se decide derivación al servicio de Oncología Médica para inicio de tratamiento sistémico. Ante enfermedad cerebral, se administra radioterapia holocraneal (30 Gy en 10 fracciones) y posteriormente se inicia inmunoterapia combinada con nivolumab e ipilimumab según esquema del estudio CheckMate 067[1].

En diciembre de 2022, tras cuatro ciclos de tratamiento combinado, el paciente ingresa en planta de hospitalización por febrícula y malestar general, objetivándose a nivel analítico una elevación progresiva de transaminasas (GOT y GPT) hasta 10 veces el límite superior[2]. Ante la sospecha de toxicidad inmunomediada hepática, tras consensuar el caso con medicina digestiva, se opta por iniciar corticoterapia a altas dosis con metilprednisolona (1 mg/kg/24h). Dada la ausencia de mejoría analítica y habiéndose descartado otras causas (coinfección, hepatitis autoinmune, etc.), se añade como inmunosupresor micofenolato de mofetilo (MMF) (1000 mg/12h).

Ante una toxicidad grado 3[2], tras únicamente 4 ciclos, se decide suspender de forma definitiva la inmunoterapia. Posteriormente, se observa una mejoría progresiva del perfil hepático, permitiendo la retirada secuencial de inmunosupresores (primero MMF, luego corticoterapia), con normalización de parámetros analíticos en marzo de 2023.

En el TC TAP de reevaluación de marzo de 2023 (Figura 1 y 2), se evidencia una respuesta parcial amplia radiológica, con desaparición de los nódulos pulmonares, reducción de las lesiones hepáticas y práctica desaparición de la lesión cerebral. Desde entonces, los controles de imagen han mostrado progresivamente una respuesta mayor hasta alcanzar una respuesta metabólica completa, confirmada por PET-TC en la actualidad, a pesar de no recibir tratamiento oncológico activo desde hace algo más de dos años.

Discusión

Hace apenas unos años, el melanoma metastásico era una enfermedad con una mediana de supervivencia de 6 a 9 meses[3], en la que los tratamientos disponibles, como la dacarbazina, ofrecían un panorama desolador para los pacientes. La irrupción de la inmunoterapia, en primera instancia con ipilimumab (anti-CTLA-4)[4] y posteriormente con inhibidores de PD-1, ha supuesto un cambio en el paradigma de esta enfermedad. Estudios como CheckMate 067[1] han demostrado que nivolumab e ipilimumab en combinación, consiguen no sólo un aumento de supervivencia global, sino respuestas mantenidas en el tiempo (Figura 3)[5] posicionando esta nueva terapia como la primera elección para muchos de los pacientes con melanoma metastásico.

El uso de nuevas terapias como la inmunoterapia, conlleva el manejo de las toxicidades derivadas de éstas[6] . Se puede extraer del caso clínico arriba descrito que la combinación de nivolumab e ipilimumab no está exenta de efectos adversos, con un porcentaje, nada despreciable, de efectos adversos graves (Tabla 1)[1], necesitando un abordaje precoz y eficaz.

Actualmente, en lo referente a la relación entre toxicidad inmunomediada (IRAEs, por sus siglas en inglés) y respuesta tumoral, cada vez disponemos de más evidencias que avalan las hipótesis que justificarían que una mayor activación inmunitaria, capaz de inducir toxicidad autoinmune, también puede reflejar una respuesta más intensa y duradera frente al tumor7. Watson et al. observaron que aquellos pacientes con melanoma metastásico tratados con inmunoterapia (monoterapia o combinación), que habían sufrido IRAEs (grado 2 o superior[2]) presentaban medianas de supervivencia significativamente superiores (56,3 meses frente a 18,5 meses; $p<0,001$) (Figura 4)[8].

Asimismo, en la revisión bibliográfica de Fukushima et al. se recogen estudios retrospectivos, que incluían principalmente pacientes con melanoma y cáncer de pulmón, donde también se ha observado que los pacientes que desarrollan IRAEs presentan mejores tasas de respuesta objetiva y una supervivencia libre de progresión y supervivencia global mayores[9].

En el caso que se presenta anteriormente, el desarrollo de una hepatitis inmunomediada grado 3[2], aunque obligó a la suspensión del tratamiento con inmunoterapia, no impidió alcanzar una respuesta completa mantenida, de acuerdo lo descrito en la literatura.

En resumen, aunque factores como el tipo de toxicidad, su gravedad o el momento de aparición pueden influir, la evidencia actual respalda la hipótesis de que los IRAEs podrían actuar como un biomarcador indirecto de respuesta a la inmunoterapia.

Conclusiones

En el caso clínico presentado, se describe el curso clínico de un paciente con melanoma metastásico que, a pesar de la suspensión precoz del tratamiento con inmunoterapia debido a una hepatitis inmunomediada grado 3, se logra una respuesta metabólica completa mantenida hasta la actualidad.

Remarcar que la inmunoterapia ha revolucionado radicalmente el pronóstico del melanoma metastásico, logrando unas medianas de supervivencia nunca vistas anteriormente. No obstante, este hecho lleva asociado como contrapartida el desarrollo de IRAEs, que suponen un reto para los facultativos, requiriendo un diagnóstico y manejo precoz para minimizar las complicaciones derivadas y evitar, en muchos casos, la suspensión definitiva del tratamiento.

Finalmente, cabe destacar que, como se evidencia en este caso, la aparición de IRAEs se podría traducir en una respuesta inmunitaria efectiva, con respuestas mantenidas en el tiempo, hipótesis que cuenta con un respaldo creciente en la literatura actual.

Anexo

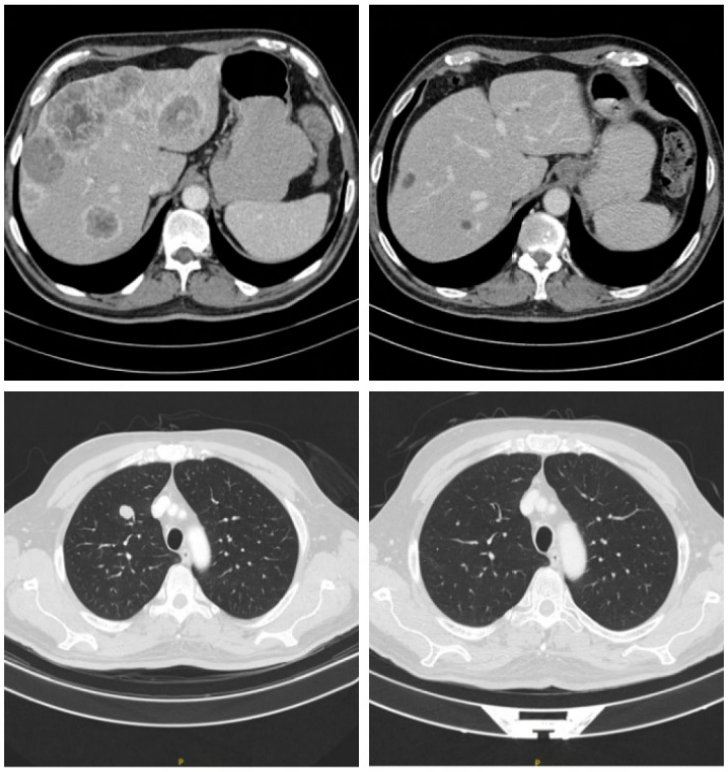

Figura 1. *Respuesta radiológica a nivel toracoabdominopélvico (Agosto 2022-Marzo 2023)*

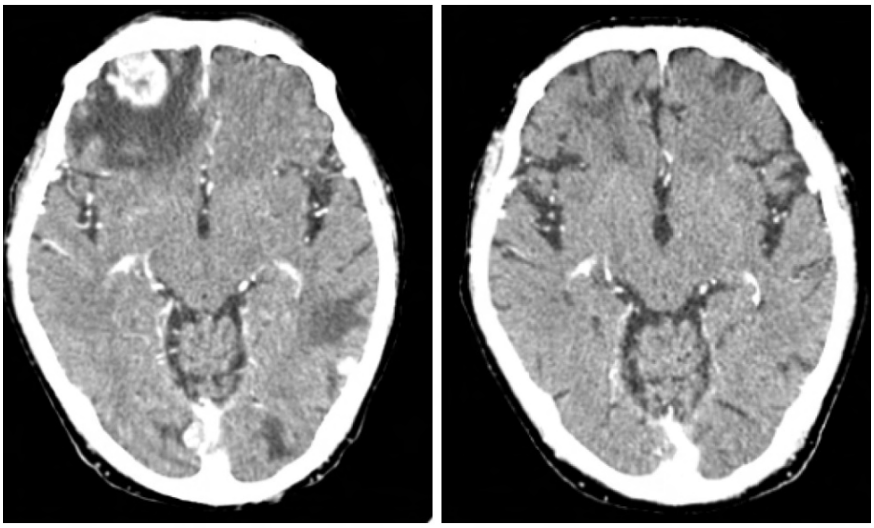

Figura 2. *Respuesta radiológica a nivel cerebral (Agosto 2022-Marzo 2023)*

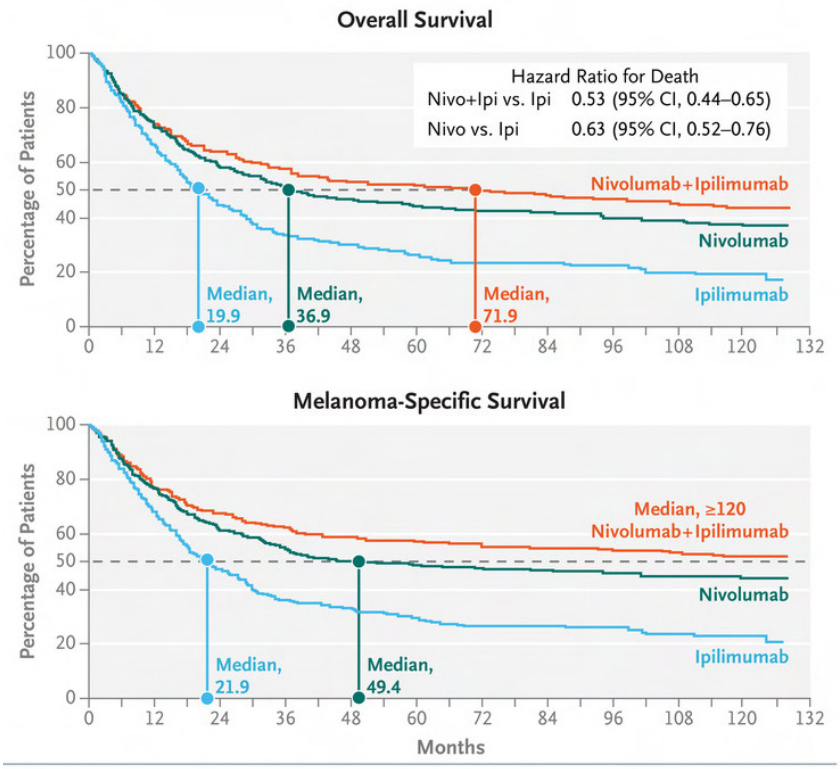

Figura 3. *Gráficas de supervivencia global y supervivencia específica para melanoma. Fuente: Actualización a los 10 años del ensayo CheckMate 0675*

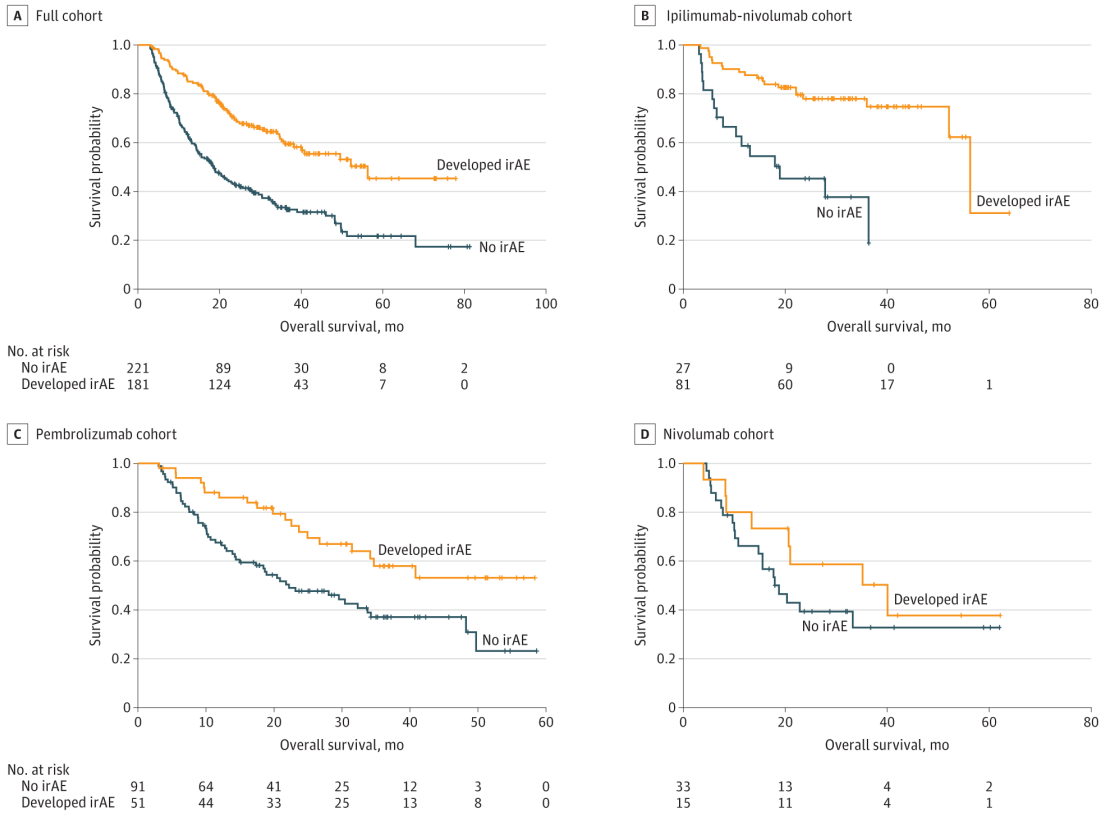

Figura 4. *Gráficas de supervivencia global en relación con presentación de IRAEs. Fuente: Fuente: Watson et al.*

Table 2. Treatment-Related Adverse Events.*

Event	Nivolumab plus Ipilimumab (N=313)		Nivolumab (N=313)		Ipilimumab (N=311)	
	Any Grade	Grade 3 or 4	Any Grade	Grade 3 or 4	Any Grade	Grade 3 or 4
	number of patients with event (percent)					
Any treatment-related adverse event	300 (96)	184 (59)	270 (86)	67 (21)	268 (86)	86 (28)
Rash	93 (30)	10 (3)	72 (23)	1 (<1)	68 (22)	5 (2)
Pruritus	112 (35)	6 (2)	67 (21)	1 (<1)	113 (36)	1 (<1)
Vitiligo	28 (9)	0	29 (9)	1 (<1)	16 (5)	0
Maculopapular rash	38 (12)	6 (2)	15 (5)	2 (1)	38 (12)	1 (<1)
Fatigue	119 (38)	13 (4)	114 (36)	3 (1)	89 (29)	3 (1)
Asthenia	30 (10)	1 (<1)	25 (8)	1 (<1)	17 (5)	2 (1)
Pyrexia	60 (19)	2 (1)	21 (7)	0	21 (7)	1 (<1)
Diarrhea	142 (45)	29 (9)	67 (21)	9 (3)	105 (34)	18 (6)
Nausea	88 (28)	7 (2)	41 (13)	0	51 (16)	2 (1)
Vomiting	48 (15)	7 (2)	22 (7)	1 (<1)	24 (8)	1 (<1)
Abdominal pain	26 (8)	1 (<1)	18 (6)	0	28 (9)	2 (1)
Colitis	40 (13)	26 (8)	7 (2)	3 (1)	35 (11)	24 (8)
Headache	35 (11)	2 (1)	24 (8)	0	25 (8)	1 (<1)
Arthralgia	43 (14)	2 (1)	31 (10)	1 (<1)	22 (7)	0
Increased lipase level	44 (14)	34 (11)	27 (9)	14 (4)	18 (6)	12 (4)
Increased amylase level	26 (8)	9 (3)	20 (6)	6 (2)	15 (5)	4 (1)
Increased aspartate aminotransferase level	51 (16)	19 (6)	14 (4)	3 (1)	12 (4)	2 (1)
Increased alanine aminotransferase level	60 (19)	27 (9)	13 (4)	4 (1)	12 (4)	5 (2)
Decreased weight	19 (6)	0	10 (3)	0	4 (1)	1 (<1)
Hypothyroidism	53 (17)	1 (<1)	33 (11)	0	14 (5)	0
Hyperthyroidism	35 (11)	3 (1)	14 (4)	0	3 (1)	0
Hypophysitis	23 (7)	5 (2)	2 (1)	1 (<1)	12 (4)	5 (2)
Decreased appetite	60 (19)	4 (1)	36 (12)	0	41 (13)	1 (<1)
Cough	25 (8)	0	19 (6)	2 (1)	15 (5)	0
Dyspnea	36 (12)	3 (1)	19 (6)	1 (<1)	12 (4)	0
Pneumonitis	22 (7)	3 (1)	5 (2)	1 (<1)	5 (2)	1 (<1)
Treatment-related adverse event leading to discontinuation	123 (39)	95 (30)	37 (12)	24 (8)	49 (16)	43 (14)

Shown are treatment-related adverse events of any grade that occurred in more than 5% of the patients in any treatment group who had one or more treatment-related adverse events of grade 3 or 4. The relatedness of the adverse event to treatment was determined by the investigators. The severity of adverse events was graded according to the National Cancer Institute Common Terminology Criteria for Advers Events, version 4.0. Two deaths that were considered by the investigators to be related to a study drug occurred in the nivolumab group (neutropenia) and in the ipilimumab group (colonic perforation) within 100 days after the last dose of study drug; two additional deaths in the nivolumab-plus-ipilimumab group (one due to cardiac insufficiency and autoimmune myocarditis, and one due to liver necrosis) that were considered by the investigator to be related to a study drug were reported more than 100 days after the last dose of study drug.

Tabla 1. *Efectos adversos documentados en el ensayo CheckMate 0671*

Bibliografía

1. Hodi FS, Chesney J, Pavlick AC, Robert C, Grossmann K, McDermott D, et al. Combined nivolumab and ipilimumab versus ipilimumab alone in patients with advanced melanoma: overall survival and long-term safety in a randomized phase II trial. New England Journal of Medicine. 2018 Jun 21;379(2):134-145. doi:10.1056/NEJMoa1709684.

2. U.S. Department of Health and Human Services, National Institutes of Health, National Cancer Institute. Common Terminology Criteria for Adverse Events (CTCAE) v5.0. Bethesda, MD: National Cancer Institute; 2017 Nov. Disponible en: https://ctep.cancer.gov/protocolDevelopment/electronic_applications/docs/CTCAE_v5_Quick_Reference_8.5x11.pdf

3. Knight A, Karapetyan L, Kirkwood JM. Immunotherapy in melanoma: recent advances and future directions. Cancers (Basel). 2023 Feb 9;15(4):1106. doi:10.3390/cancers15041106.

4. Robert C, Thomas L, Bondarenko I, O'Day S, Weber J, Garbe C, et al. Ipilimumab plus dacarbazine for previously untreated metastatic melanoma. N Engl J Med. 2011 Jun 30;364(26):2517-26. doi:10.1056/NEJMoa1104621.

5. Larkin J, Wolchok JD, Robert C, Schadendorf D, Hodi FS, Hamid O, et al. Final, 10-year outcomes with nivolumab plus ipilimumab in advanced melanoma. N Engl J Med. 2024 Apr 25;390(17):1581-1594. doi:10.1056/NEJMoa2401350.

6. Postow MA, Sidhu A, Taylor MH, McDermott DF, Weiss J, Schachter J, et al. Management of toxicities from immunotherapy: ESMO Clinical Practice Guideline for diagnosis, treatment and follow-up. Ann Oncol. 2023 Oct;34(10):744-759. doi:10.1016/j.annonc.2023.07.002.

7. Das S, Johnson DB. Immune-related adverse events and anti-tumor efficacy of immune checkpoint inhibitors. J Immunother Cancer. 2019 Nov 15;7(1):306. doi:10.1186/s40425-019-0805-8.

8. Watson AS, Goutam S, Stukalin I, Ewanchuk BW, Sander M, Meyers DE, et al. Association of immune-related adverse events, hospitalization, and therapy resumption with survival among patients with metastatic melanoma receiving single-agent or combination immunotherapy. JAMA Netw Open. 2023 Sep 1;6(9):e2333704. doi:10.1001/jamanetworkopen.2023.33704.

9. Fukushima T, Kobayashi S, Ueno M. The correlation between immune-related adverse events and efficacy of immune checkpoint inhibitors. Jpn J Clin Oncol. 2024;54(9):949–958. doi:10.1093/jjco/hyae067.

PEDIATRÍA

PRESENTACIÓN ATÍPICA DE QUISTE DEL URACO. SIMULANDO APENDICITIS AGUDA: UN DESAFIO DIAGNÓSTICO EN ADOLESCENCIA

Dajni Embarek, Brahim Gali. Martínez Aráez, Alba. Montiel Miralles, Enrique Bagnaschino Pose, María Sol. Cánovas Sánchez, Isabel.

El uraco, vestigio embrionario del conducto alantoideo, se extiende desde el domo vesical hasta el ombligo, obliterándose habitualmente durante el desarrollo fetal. La persistencia anómala puede originar diversas entidades patológicas, siendo el quiste uracal la más común¹. Si bien a menudo asintomáticos, los quistes uracales pueden complicarse mediante infección, hemorragia, rotura o transformación maligna². La presentación clínica de un quiste uracal complicado, particularmente en presencia de infección y peritonitis secundaria, puede ser inespecífica y mimetizar cuadros de abdomen agudo de etiología diversa, incluyendo apendicitis aguda, representando un reto diagnóstico significativo³. El presente caso describe la presentación atípica de un quiste uracal complicado en una paciente adolescente, cuyo cuadro clínico inicial simuló una apendicitis aguda, resaltando la importancia de considerar diagnósticos diferenciales y la utilidad de la imagenología avanzada en la elucidación diagnóstica.

Caso clínico

Paciente femenina de 15 años de edad que consulta al servicio de urgencias por un cuadro clínico de siete días de evolución caracterizado por dolor abdominal progresivo localizado en fosa ilíaca derecha (FID) e hipogastrio. En las 24 horas previas a la consulta, el dolor se exacerba, asociándose a fiebre termometrada de 39°C. La paciente refiere ausencia de emesis y sintomatología urinaria concomitante. Como antecedente relevante, menciona haber recibido tratamiento antibiótico oral (no especificado) seis días previos por una presunta infección del tracto urinario (ITU). No se reportan antecedentes personales patológicos ni alergias medicamentosas conocidas. La menarquia ocurrió hace dos años y la fecha de su última menstruación (FUR) hace una semana.

A la exploración física inicial, la paciente se encontraba febril (temperatura axilar 38°C), hemodinámicamente estable con tensión arterial de 110/60 mmHg y frecuencia cardíaca de 94 latidos por minuto. La saturación de oxígeno por pulsioximetría (SpO2) era del 98% respirando aire ambiente. El examen abdominal reveló un abdomen blando y depresible, con signos de irritación peritoneal manifestados por dolor a la descompresión (Blumberg positivo) y dolor provocado en el punto de McBurney, así como signo de Rovsing positivo, hallazgos que inicialmente sugirieron un proceso inflamatorio apendicular. La escala de Alvarado arrojó una puntuación de 5, incrementando la probabilidad de apendicitis aguda.

Se procedió a la solicitud de estudios complementarios, incluyendo hemograma, bioquímica sanguínea, análisis de orina y prueba de gonadotropina coriónica humana (hCG) en orina para descartar gestación. Los resultados del hemograma evidenciaron leucocitosis (10.84 x 10^9/L) con neutrofilia (80.8%), y la proteína C reactiva (PCR) se encontraba elevada (11.10 mg/dL), indicativos de un proceso inflamatorio activo. La bioquímica sanguínea no reveló alteraciones significativas, con función renal y electrolitos dentro de rangos de referencia. La gasometría venosa fue normal.

La prueba de hCG en orina resultó negativa. El análisis detallado del sedimento urinario fue negativo.

Se realizó una ecografía abdominal urgente (Figura 1), que no permitió la visualización concluyente del apéndice cecal. No obstante, se identificaron signos indirectos de inflamación en la FID, incluyendo hiperecogenicidad de la grasa pericolónica y líquido libre con ecos internos, sugestivo de peritonitis. Adicionalmente, se identificó una lesión de morfología nodular, heterogénea y predominantemente quística, de aproximadamente 5 x 5 cm, localizada en la región prevesical, que impronta sobre la pared antero-superior de la vejiga, lo que dificultó la determinación precisa de su origen. Ante este hallazgo, se solicitó una valoración ginecológica para descartar patología anexial aguda.

La evaluación ginecológica incluyó una ecografía transvaginal (Figura 2) que descartó patología uterina o anexial aguda. Se confirmó la presencia de una imagen heterogénea de 50 x 38 mm a nivel supravesical, no dependiente de los órganos genitales internos, con impresión de plastrón y líquido libre en el fondo de saco de Douglas.

Dada la discordancia entre la presentación clínica sugestiva de apendicitis y los hallazgos ecográficos, se indicó una tomografía computarizada (TC) abdominal con contraste intravenoso. La TC (Figura 3) (Figura 4), reveló una colección prevesical de 47 mm de diámetro mayor, con paredes que mostraban realce tras la administración de contraste y morfología irregular, planteándose la posibilidad de un absceso versus una lesión inflamatoria organizada, con presencia de de líquido libre en la pelvis y signos de peritonitis , sin evidencia de neumoperitoneo.

Con la integración de los hallazgos clínicos y radiológicos, se decidió realizar una laparotomía exploradora . Durante el procedimiento quirúrgico, se identificó y drenó un absceso intraabdominal localizado en el peritoneo parietal anterior, adyacente a una estructura quística de paredes gruesas compatible con un quiste del uraco complicado. Se realizó una apendicectomía profiláctica y se procedió al lavado exhaustivo de la cavidad peritoneal debido a la presencia de peritonitis purulenta pélvica.

En el postoperatorio inmediato, la paciente se encontraba afebril (temperatura axilar 37°C) pero con taquicardia (frecuencia cardíaca de 118 lpm). El abdomen era blando y depresible, sin masas palpables, pero con dolor a la palpación en FID y secreción seropurulenta en la herida quirúrgica de la fosa ilíaca izquierda (FII).

La reevaluación posterior describió al paciente afebril y hemodinámicamente estable, aunque persistía dolor a la palpación profunda en hipogastrio y ambas fosas ilíacas, con defensa muscular localizada en hipogastrio y FII. En la ecografía, se evidenció una colección intraabdominal posquirúrgica en pelvis que se resolvió con drenaje percutáneo. Se optimizó la analgesia y se mantuvo al paciente en observación para seguimiento clínico y analítico, con mejoría clínica y radiológica, permitiendo alta domiciliaria.

Diagnóstico Definitivo: Quiste del uraco complicado con formación de absceso prevesical y peritonitis secundaria.

El tratamiento consistió en intervención quirúrgica mediante laparotomía exploradora con drenaje del absceso prevesical, resección del quiste del uraco infectado, apendicectomía y lavado peritoneal. Se instauró antibioterapia intravenosa de amplio espectro (amoxicilina/ácido clavulánico) en el preoperatorio y se mantuvo en el postoperatorio. La evolución postquirúrgica inicial se caracterizó por una respuesta inflamatoria sistémica controlada gradualmente con tratamiento médico de soporte y antibioterapia. No

se dispone de los datos completos de la evolución final y el alta hospitalaria en la información proporcionada.

Discusión

Este caso clínico ilustra una presentación inusual de un quiste del uraco complicado que simuló una apendicitis aguda en una paciente adolescente. La superposición de signos y síntomas clínicos, como el dolor en FID, los signos de irritación peritoneal y la elevación de marcadores inflamatorios, condujo inicialmente a la sospecha de apendicitis aguda⁴. Sin embargo, la ecografía abdominal reveló hallazgos atípicos, identificando una masa quística en la región prevesical, lo que motivó la ampliación del estudio con TC abdominal con contraste. La TC demostró ser fundamental para la identificación de la colección abscedada originada en un quiste uracal, así como la presencia de peritonitis secundaria, permitiendo establecer el diagnóstico preoperatorio⁵.

La presentación de un quiste del uraco complicado con dolor predominantemente en FID y signos de irritación peritoneal es infrecuente, ya que la localización habitual del dolor asociado a patología uracal suele ser suprapúbica o en el hemiabdomen inferior⁶. La inflamación y la irritación peritoneal secundaria a la rotura o fuga de contenido infectado del quiste uracal pueden explicar la irradiación del dolor hacia la FID y la positividad de signos clásicos de apendicitis⁷.

El diagnóstico diferencial de dolor abdominal agudo en adolescentes es amplio e incluye patologías apendiculares, ginecológicas, urinarias y otras causas intraabdominales⁸. La imagenología juega un rol crucial en la diferenciación diagnóstica. La ecografía es una herramienta inicial útil, pero la TC con contraste ofrece una mejor caracterización de las lesiones quísticas y la evaluación de la extensión de la inflamación y las complicaciones intraabdominales⁹.

El tratamiento de los quistes del uraco complicados con absceso y peritonitis requiere una intervención quirúrgica oportuna para el drenaje del absceso y la resección del remanente uracal, junto con antibioterapia de amplio espectro para controlar la infección¹⁰. La apendicectomía profiláctica puede considerarse en casos de inflamación peritoneal generalizada para evitar futuras confusiones diagnósticas¹¹. El pronóstico tras el tratamiento quirúrgico y antibiótico adecuado suele ser favorable¹².

Conclusiones

Este caso subraya la importancia de mantener un alto índice de sospecha clínica y considerar diagnósticos diferenciales atípicos en pacientes con dolor abdominal agudo, especialmente cuando la presentación clínica no es completamente congruente con la patología sospechada inicialmente. La utilización estratégica de la imagenología avanzada es esencial para la elucidación diagnóstica y la planificación del tratamiento adecuado en estas situaciones complejas.

Anexos

Figura 1. Ecografía abdominal con lesión nodular solido-quística de morfología heterogéneas de bordes irregulares gruesos, sin señal eco Doppler ,ejerciendo efecto masa sobre anterosuperior de vejiga con paredes engrosadas y con efecto masa local

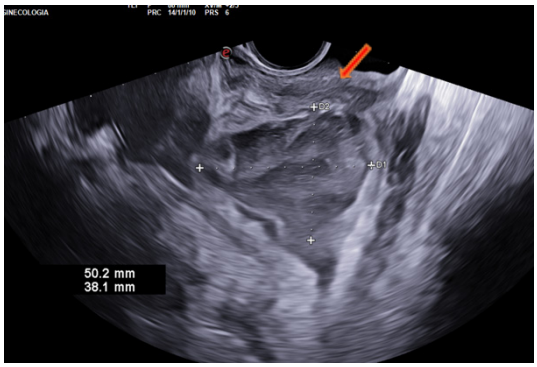

Figura 2. Ecografía transvaginal en el que se visualiza imagen solidoquistica supravesical(flecha roja), no dependiente de anejos que impresiona de absceso.

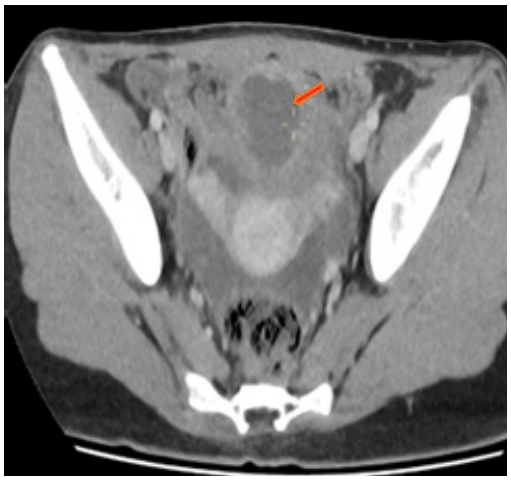

Figura 3. Corte axial del TC abdominopélvico, se visualiza colección heterogénea(flecha rojo) de baja atenuación con engrosamiento y realce parietal en el trayecto del uraco, hallazgos en relación con absceso del uraco .

Figura 4. Corte sagital del TC abdominopélvico , se identifica colección heterogénea de baja atenuación (flecha roja)con engrosamiento y realce parietal con efecto masa que impronta sobre pared de vejiga(flecha azul), hallazgos en relación con absceso del uraco .

Bibliografía

1. Stephanopoulos G, Priovolos G, Vamvakas L, et al. Urachal remnants: clinical presentations, imaging features and complications. Int J Surg Case Rep. 2015;10:181-5.

2. Sheldon CA, Clayman RV, Gonzalez R, et al. Urachal abnormalities in adults. Mayo Clin Proc. 1984;59(8):552-5.

3. Park JM, Lee JH, Lee KH. Clinical features and outcomes of urachal remnants in children and adults. J Korean Surg Soc. 2012;83(6):367-72.

4. Yu JS, Kim KW, Lee YJ, et al. Urachal carcinoma: radiologic findings and pathologic correlation. AJR Am J Roentgenol. 2009;193(4):W281-7.

5. Hussein M, Davies B, Wilcox DT, et al. Urachal anomalies in childhood: a systematic review. J Pediatr Urol. 2012;8(6):616-23.

6. Cilento BG Jr, Bauer SB, Retik AB, et al. Urachal remnants: presentation, diagnosis, and management. Urol Clin North Am. 1995;22(1):101-8.

7. Guidry CA, Bledsoe KL. Evaluation of acute abdominal pain in children and adolescents. Pediatr Clin North Am. 2017;64(5):1091-1103.

8. Ashley RA, Inman BA, Routh JC, et al. Urachal anomalies in children and adults: presentation, diagnosis, and surgical management. South Med J. 2006;99(11):1171-5.

9. Hamilton JP, Cartwright PC, Snow BW. Urachal abnormalities: surgical management. Pediatr Surg Int. 2001;17(2-3):110-3.

10. Noguchi S, Takemura T, Aoki T, et al. Infected urachal cyst mimicking acute appendicitis in an adult: a case report. J Med Case Rep. 2010;4:364.

11. Lipskar AM, Glick PL, Rosenfeld DL, et al. Urachal anomalies: a review of 40 cases. J Pediatr Surg. 1997;32(1):41-3.

12. Workman MJ, Lugo-Vicente H. Imaging of the Urachus: Congenital Anomalies and Acquired Diseases. AJR Am J Roentgenol. 2020;214(1):132-139.

NO TODO ESCROTO AGUDO EN NIÑOS ES TORSIÓN TESTICULAR. EDEMA ESCROTAL AGUDO IDIOPÁTICO

Martínez García, Carla. Belda Marquez, Rocio. Slon Robredo, Pedro. Begerano Fayos, María. Traversi, Nicolás Agustín.

El escroto agudo en niños es una emergencia médica que se caracteriza por la aparición súbita de dolor e hinchazón escrotal. Esta condición puede ser causada por diversas etiologías, incluyendo la torsión testicular, la torsión del apéndice testicular, la epididimitis y el edema testicular agudo idiopático. La torsión testicular es la causa más grave, ya que puede llevar a la pérdida del testículo si no se trata de manera oportuna. La torsión del apéndice testicular y la epididimitis son más comunes, pero generalmente menos graves. El edema testicular agudo idiopático, aunque raro, es una condición autolimitada que se presenta con edema y eritema escrotal sin una causa infecciosa, traumática o vascular identificable.

La evaluación rápida y precisa del escroto agudo es crucial para determinar el tratamiento, ya sea quirúrgico o conservador. La ecografía Doppler color es la herramienta diagnóstica de elección, ya que permite diferenciar entre las diversas causas del escroto agudo.

Por todo esto, el manejo del escroto agudo en niños requiere una evaluación clínica y radiológica rápida para evitar complicaciones graves y proporcionar el tratamiento adecuado.

Caso clínico

Escolar de 7 años que acude al servicio de urgencias por aumento de volumen testicular de 24 horas de evolución, sin fiebre ni síntomas miccionales. Refiere dolor leve tipo molestia y sensación de tirantez en la región testicular derecha. Niega traumatismo reciente, actividad física intensa o picaduras en la zona. No presenta antecedentes personales ni familiares de interés. Nunca antes había tenido episodios similares. Vacunación al día. Desarrollo puberal acorde a la edad.

A su llegada a urgencias el niño se encontraba afebril, hemodinámicamente estable (TA: 104/65 mmHg y FC: 88 lpm) sin dificultad respiratoria. No tenía signos de malestar general.

dificultad respiratoria. No tenía signos de malestar general.

A la exploración física se puso de manifiesto un aumento de tamaño de ambos testículos con edema escrotal evidente, sin cambios de coloración cutánea ni signos marcados de flogosis. Palpación testicular ligeramente dolorosa pero sin masas palpables.

Reflejo cremastérico conservado bilateralmente. No se palpa hernia inguinal.

Abdomen blando, no doloroso.

Se realizó una analítica sanguínea urgente que no presentó alteraciones (leucocitos 7.8 x10⁹/L) y PCR 0.2 mg/dL).La analítica de orina fue negativa sin piuria ni hematuria.

Se solicitó una ecografía escrotal urgente donde se observó un marcado engrosamiento de las cubiertas escrotales con hiperemia en la exploración Doppler. La afectación se extendía a la zona inguinal principalmente en el lado derecho (Figura 1 y 2).

Ambos testículos presentaban tamaño y ecogenicidad normal (Figura 3), sin evidencia de torsión testicular o apendicular, sin hidrocele significativo ni signos de epididimitis. No se evidenciaron masas ni colecciones.

El paciente quedó en observación durante varias horas con analgesia oral (paracetamol) y aplicación de frío local. Tras la buena evolución clínica y disminución de las molestias se decidió dar de alta con seguimiento ambulatorio por el servicio de Pediatría.

En el control por su pediatra a las 72 horas el edema había disminuido notablemente. No se identificó causa desencadenante. No se requirió intervención adicional.

Discusión

El edema agudo idiopático testicular en niños es una afección poco frecuente, pero cuya presentación clínica puede ser bastante alarmante tanto para la familia como para los profesionales sanitarios. En términos de incidencia, los casos de edema agudo idiopático testicular representan un porcentaje bajo dentro de las patologías testiculares pediátricas, se ha descrito una incidencia aproximada del 20-30% de los niños con escroto agudo[1].

Su etiología sigue siendo desconocida habiéndose propuesto varias causas: la celulitis perianal, las picaduras de insectos, los traumatismos, la pérdida de orina como origen de inflamación de la zona, etc. De todas ellas, la alergia es considerada la causa más probable. Más del 40% de los pacientes presentan eosinofilia y tienen antecedentes de enfermedades alérgicas como asma, eczema o dermatitis de contacto. Los antihistamínicos alivian los síntomas, lo que sugiere que el edema idiopático testicular podría ser una manifestación de angioedema[2].

Aunque se considera una condición generalmente benigna, su diagnóstico diferencial es complejo, esto es debido a que comparte síntomas con otras patologías testiculares graves que requieren intervención quirúrgica urgente como la torsión testicular. La similitud clínica hace que sea crucial mantener un alto índice de sospecha en aquellos niños que experimentan dolor testicular agudo intenso.

La dificultad diagnóstica se debe principalmente a la inespecificidad de los síntomas y los signos ecográficos. Añadido a esto se suma que es común que los niños no sean capaces de recordar la evolución temporal de las manifestaciones o un traumatismo local previo.

En cuanto a las pruebas diagnósticas, la American College of Radiology recomienda el uso de ecografía Doppler color como primera línea de imagen en casos de dolor[3]. Esta técnica juega un papel fundamental, ya que es la herramienta más sensible para detectar torsiones testiculares[4] y por tanto es la más utilizada para diferenciar entre el edema idiopático y la torsión testicular. Las imágenes típicas serán un engrosamiento marcado de la pared escrotal con apariencia heterogénea y edematosa acompañado de aumento del flujo sanguíneo en el Doppler color (Fountain's Sign)[2] con un testículo y un epidídimo normal[2]. En casos donde el diagnóstico sigue siendo incierto se podrían valorar otras pruebas complementarias como la tomografía computarizada (TC)[1].

El tratamiento conservador es de elección y la mayoría de los niños con esta afección se benefician de una observación cercana junto con el uso de analgésicos para aliviar el dolor. Dado que el edema idiopá-

tico testicular no tiene una causa conocida, no se requieren antibióticos ni otros tratamientos adicionales, lo que simplifica su abordaje clínico. Sin embargo, en algunos casos, donde la afección se prolonga o empeora, de manera excepcional podría ser considerado un tratamiento quirúrgico[1].

Por otro lado, uno de los retos principales en el manejo de esta afección es la educación de los padres. El dolor testicular puede generar mucha ansiedad; por ello, el asesoramiento adecuado y la tranquilidad sobre la benignidad del cuadro son esenciales para reducir la preocupación y evitar que los niños sean sometidos a intervenciones innecesarias[1].

El pronóstico de los niños con edema agudo idiopático testicular es muy favorable. A diferencia de otras patologías testiculares más graves, como la torsión, que pueden tener consecuencias a largo plazo como la pérdida de la función testicular, el edema idiopático no suele causar daño permanente. La hinchazón testicular tiende a resolverse por sí sola.

Conclusiones

El edema agudo idiopático testicular es una afección benigna que se presenta con dolor testicular e inflamación, generalmente sin una causa subyacente clara. Aunque su diagnóstico puede ser desafiante debido a la similitud con otras patologías más graves, el tratamiento conservador y el pronóstico son excelentes en la mayoría de los casos. La clave del manejo es una evaluación exhaustiva para descartar otras posibles causas graves y un seguimiento cercano para garantizar la resolución espontánea del cuadro.

Anexos

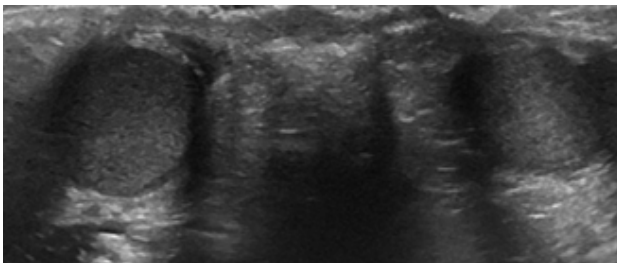

Figura 1. *Ecografía escrotal. Engrosamiento de las cubiertas testiculares.*

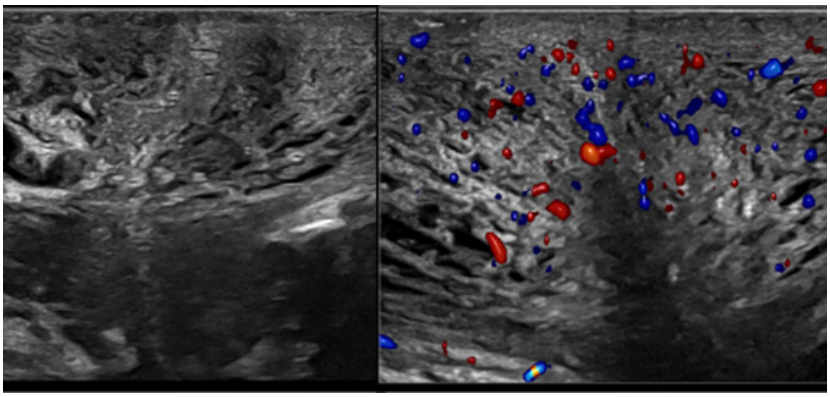

Figura 2. *Ecografía centrada en la región testicular e inguinal. Engrosamiento de las cubiertas testiculares con extensión a la región inguinal y marcado aumento del flujo Doppler.*

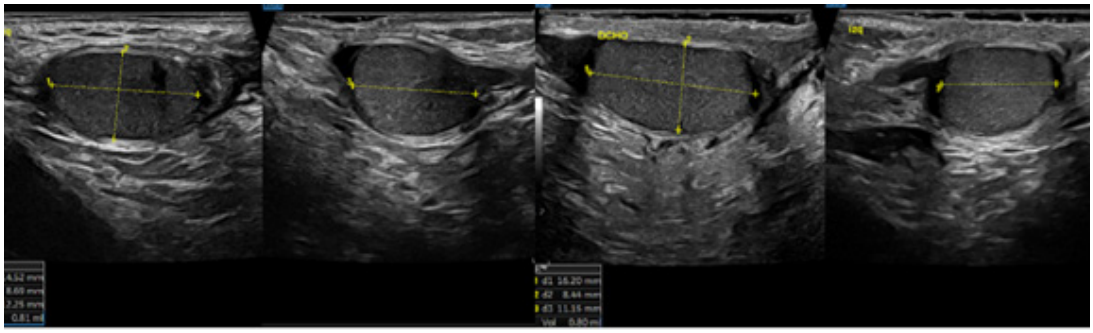

Figura 3. *Ecografía escrotal. Ambos testículos de tamaño y ecogenicidad normal.*

Bibliografía

1. Planelles Gómez, Jorge, Beltrán Armada, José Ramón, Beamud Cortés, Manel, Pastor Navarro, Teresa, Vergés Prósper, Aleixandre, Rubio Tortosa, Ignacio, & San Juan de Laorden, Carlos. (2007). Edema del escroto agudo idiopático: Presentación de dos casos. *Archivos Españoles de Urología (Ed. impresa)*, *60*(7), 799-802. Recuperado en 26 de marzo de 2025, de http://scielo.isciii.es/scielo.php?script=sci_arttext&pid=S0004-06142007000700011&lng=es&tlng=es.

2. Patoulias D, Rafailidis V, Feidantsis T, Kalogirou M, Rafailidis D, Patoulias I. Fountain's Sign as a Diagnostic Key in Acute Idiopathic Scrotal Edema: Case Report and Review of the Literature. Acta Medica (Hradec Kralove). 2018;61(1):37-39. doi: 10.14712/18059694.2018.22. PMID: 30012249.

3. Expert Panel on Urological Imaging:; Wang CL, Aryal B, Oto A, Allen BC, Akin O, Alexander LF, Bardo DME, Chong J, Froemming AT, Fulgham PF, Heller MT, Maranchie JK, Mody RN, Patel BN, Schieda N, Turkbey IB, Venkatesan AM, Yoo DC, Lockhart ME. ACR Appropriateness Criteria® Acute Onset of Scrotal Pain-Without Trauma, Without Antecedent Mass. J Am Coll Radiol. 2019 May;16(5S):S38-S43. doi: 10.1016/j.jacr.2019.02.016. PMID: 31054757.

4. Klin B, Lotan G, Efrati Y, Zlotkevich L, Strauss S. Acute idiopathic scrotal edema in children--revisited. J Pediatr Surg. 2002 Aug;37(8):1200-2. doi: 10.1053/jpsu.2002.34472. PMID: 12149702.

5. Breen M, Glick Y, Jones J, et al. Edema escrotal idiopático agudo. Artículo de referencia, Radiopaedia.org. https://doi.org/10.53347/rID-25904

ACTUALIZACIONES SOBRE LA BRONQUIOLITIS OBLITERANTE EN PEDIATRÍA

Rasero Bellmunt, Celia. Moral Gil, Luis.

La bronquiolitis obliterante (BO) es una enfermedad pulmonar obstructiva crónica y rara que afecta principalmente a las pequeñas vías aéreas. Se origina tras una agresión al epitelio bronquiolar, desencadenando un proceso inflamatorio y fibrosante que puede obstruir parcial o totalmente la luz bronquiolar. Es frecuente en niños previamente sanos tras infecciones respiratorias graves (forma postinfecciosa, PIBO[1-4]), y también en pacientes trasplantados de médula ósea o pulmón, donde actúa como manifestación de rechazo crónico o enfermedad injerto contra huésped.

Clínicamente, la BO se presenta con síntomas respiratorios crónicos como tos, taquipnea, sibilancias persistentes, disnea e hipoxemia, especialmente si han pasado más de 60 días desde el evento agudo inicial. En casos graves puede haber fallo de medro, acropaquias e hipertensión pulmonar. El diagnóstico se basa en la historia clínica, pruebas de función respiratoria (PFR) que evidencian obstrucción fija y grave del flujo aéreo, y hallazgos en la tomografía computarizada de alta resolución (TCAR), como patrón en mosaico, atrapamiento aéreo y bronquiectasias. La biopsia pulmonar, aunque considerada gold *standard*, se reserva para casos atípicos o no concluyentes.

El tratamiento no está estandarizado y es principalmente de soporte: fisioterapia respiratoria, oxigenoterapia, control del reflujo y soporte nutricional. Se utilizan esteroides inhalados o sistémicos, azitromicina, montelukast. Otras estrategias terapéuticas como el régimen FAM (Fluticasona, Azitromicina y Montelukast) son prometedoras, pero no están validadas por ensayos clínicos. En casos graves y refractarios, se puede considerar el trasplante pulmonar como última opción.

Caso clínico

Se trata de una niña de 2 años derivada desde Atención Primaria a Consultas Externas (CCEE) de la Unidad de Neumología y Alergología Pediátrica (UNAP) por presentar neumonías atípicas recurrentes.

El primer episodio ocurrió en agosto de 2024 por *Mycoplasma pneumoniae*, que requirió ingreso hospitalario y tratamiento con azitromicina. En septiembre presentó una bronquitis aguda que fue tratada con salbutamol, con mejoría clínica pero persistencia de crepitantes pulmonares destacando una imagen de hiperinsuflación del pulmón izquierdo (Figura 1). En octubre volvió a ingresar, esta vez por neumonía causada por *Chlamydia pneumoniae.*

Desde la UNAP se siguió a la paciente además de completar el estudio con múltiples pruebas diagnósticas: el test del sudor fue negativo, descartando fibrosis quística; las pruebas cutáneas para alergias también fueron negativas. Se realiza estudio cardiológico que resulta normal. En la broncoscopia se observó abundante moco en el bronquio izquierdo, siendo el cultivo del lavado broncoalveolar positivo para *Haemophilus influenzae*, sensible a múltiples antibióticos; no se detectaron micobacterias, hongos ni virus respiratorios comunes, incluyendo SARS-

CoV-2, Influenza, Virus Respiratorio Sincitial ni Pneumocystis jirovecii. Se amplía el estudio con un TAC pulmonar donde se aprecia patrón en mosaico bilateral, más marcado en el hemitórax izquierdo y presencia de áreas de hiperinsuflación extensas, compatible con alteración ventilatoria regional (Figura 2).

Durante el seguimiento la paciente presenta clínica persistente de tos y dificultad respiratoria tras el ejercicio, junto con hipoventilación y crepitantes de predominio izquierdo. A pesar de ello, mantiene buen estado general y adecuada saturación de O2.

Discusión

La bronquiolitis obliterante postinfecciosa (PIBO) es una enfermedad pulmonar obstructiva crónica, rara pero grave, que afecta principalmente a niños previamente sanos tras una infección respiratoria grave[5] (Tabla 1). Actualmente el cambio en la exposición viral infantil debido a la pandemia ha podido favorecer la aparición de casos más graves de infecciones respiratorias y, en consecuencia, más casos de PIBO, lo que representa una observación novedosa y relevante para la vigilancia pediátrica postpandemia[6].

El adenovirus[7], especialmente los serotipos 3, 7, 11 y 21, es el patógeno más comúnmente implicado, siendo los principales factores de riesgo asociados al desarrollo de PIBO en niños con neumonía por adenovirus: la hipoxemia (factor de riesgo más fuerte), presencia de sibilancias persistentes (reflejando inflamación prolongada y daño en las pequeñas vías aéreas), necesidad de ventilación mecánica (lo cual podría agravar el daño pulmonar), mayor duración de la hospitalización y fiebre prolongada (la intensidad y duración del proceso inflamatorio agudo influyen en la progresión a daño pulmonar crónico). Otros patógenos que también pueden estar involucrados son *Mycoplasma pneumoniae* y otros virus respiratorios. En cuanto a la patogénesis, se señala una respuesta inflamatoria exagerada del huésped y daño epitelial respiratorio como mecanismos clave. Se han identificado niveles elevados de citocinas proinflamatorias (IL-6, IL-8, TNF-α) y marcadores como la calprotectina en esputo. También parecen estar implicados factores genéticos como variantes de la lectina fijadora de manosa (MBL) o variantes de DNAH9 (un gen relacionado con la discinesia ciliar primaria), ya que podrían predisponer a la aparición de PIBO en el contexto de infecciones respiratorias graves, al alterar la respuesta inflamatoria y favorecer el remodelado de la vía aérea[8-10].

Aunque la mortalidad es baja, la morbilidad es elevada y el pronóstico depende del origen de la BO y de su progresión. La PIBO suele estabilizarse con el crecimiento, pero puede causar una morbilidad elevada secundario principalmente a las secuelas, como el caso del síndrome de Swyer-James-MacLeod11. Este síndrome, también conocido como síndrome del pulmón hiperlúcido unilateral, también puede estar asociado a causas no infecciosas como aspiración de cuerpo extraño, radioterapia o enfermedades autoinmunes. La PIBO causa inflamación y fibrosis de los bronquiolos respiratorios, lo que lleva a hiperinsuflación pulmonar, atrofia del lecho vascular y eventualmente hipoplasia pulmonar. El diagnóstico del síndrome se realiza mediante tomografía computarizada de alta resolución (TCAR), mientras que la gammagrafía ventilación/perfusión y la angio-TC pueden complementar el diagnóstico. El tratamiento es conservador en la mayoría de los casos, aunque si hay infecciones pulmonares recurrentes, neumotórax recurrente o deterioro funcional pulmonar, puede indicarse cirugía.

Conclusiones

La bronquiolitis obliterante es una enfermedad pulmonar crónica, rara y potencialmente invalidante, que representa un desafío diagnóstico y terapéutico, especialmente en su forma postinfecciosa. Su aparición tras infecciones respiratorias graves en niños previamente sanos subraya la importancia de un seguimiento clínico riguroso tras episodios de neumonía complicada. Aunque el diagnóstico definitivo puede requerir pruebas avanzadas, la identificación temprana basada en la clínica, la imagen y la exclusión de otras patologías es crucial para iniciar un manejo adecuado. Ante la falta de tratamientos curativos, el enfoque terapéutico debe ser integral, orientado al soporte respiratorio, el control de síntomas y la prevención de secuelas, con especial atención a factores que puedan agravar el daño pulmonar. La evolución clínica y radiológica, como se observa en el síndrome de Swyer-James-MacLeod, refuerza la necesidad de estrategias de prevención, detección precoz y seguimiento multidisciplinar en estos pacientes.

Anexos

Evento infeccioso agudo grave de las vías respiratorias inferiores en un niño previamente sano.
Obstrucción de las vías aéreas no reversible.
Tomografía computarizada de alta resolución (con vistas en espiración si es posible): patrón en mosaico ± engrosamiento de los bronquios proximales o verdadera bronquiectasia.
Exclusión de diagnósticos diferenciales (enfermedad pulmonar crónica): asma grave, fibrosis quística, deficiencia ciliar, displasia broncopulmonar, inmunodeficiencia o deficiencia de α1-antitripsina.

Tabla 1. *Criterios diagnósticos de bronquiolitis obliterante postinfecciosa en niños*

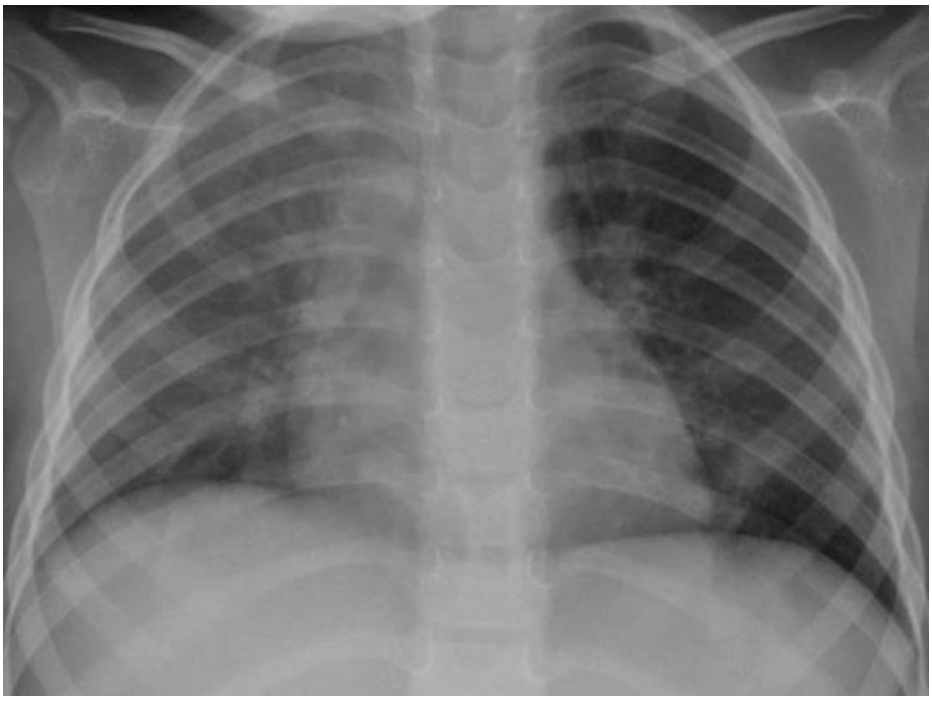

Figura 1. *Radiografía de tórax donde se aprecia asimetría en la atenuación de los hemitórax, de mayor atenuación el derecho (síndrome de Swyer-James-MacLeod).*

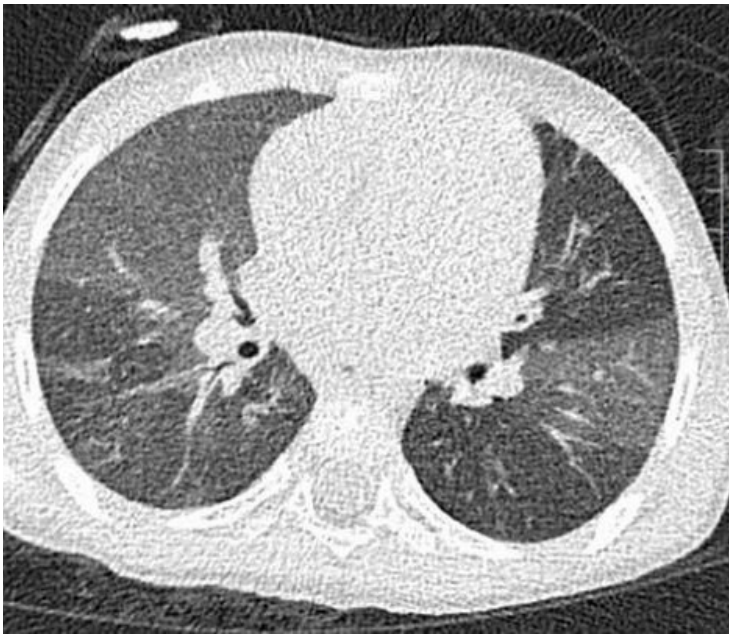

Figura 2. *TCAR torácica con contraste iv, donde se aprecia patrón en mosaico en ambos hemitórax, más evidente en el izquierdo, donde se aprecian áreas de hiperinsuflación más extensa. Estos hallazgos son compatibles con patrón de bronquiolitis.*

Bibliografía

1. Xu W, Wen X, Yang H, Liu J, Tang X, Xu H, Liu H, Li H, Zhao S. Clinical features and risk factors for development of post-infectious bronchiolitis obliterans in children. BMC Pediatr. 2024;24:759. doi:10.1186/s12887-024-05227-7.

2. Mazenq J, Dubus JC, Chanez P, Gras D. Post viral bronchiolitis obliterans in children: A rare and potentially devastating disease. Paediatr Respir Rev. 2024;52:58–65. doi:10.1016/j.prrv.2024.04.003.

3. Velasco González V, Delgado Pecellín I, Selva Folch B. Bronquiolitis obliterante. Protoc diagn ter pediatr. 2017;1:115–126.

4. Teper A, Colom AJ, Schubert R, Jerkic PS. Update in postinfectious bronchiolitis obliterans. Pediatr Pulmonol. 2024;59(9):2338–2348. doi:10.1002/ppul.26570

5. Yao M-m, Gao T-j, Zhao M, Fu Y-h, Liu J, Wang T-j, Yang Y. Risk factors for bronchiolitis obliterans complicating adenovirus pneumonia in children: a meta-analysis. Front Pediatr. 2024;12:1361850. doi:10.3389/fped.2024.1361850.

6. Martín de Vicente C, Giménez Molina V, Fernández Atuan R, Buzón Serrano L. Post-infectious bronchiolitis obliterans in children after the end of the COVID-19 pandemic. Authorea Preprints [Preprint]. 2024 Sep 1. doi:10.22541/au.172521195.5326279/v1.

7. Gordon O, Mohamad H, Guzner N, Cohen Y, Ben-Meir E, Samman N, Sergienko R, Wolf DG, Picard E, Kerem E, Shamriz O. Risk factors for developing adenovirus-associated post-infectious bronchiolitis obliterans. Pediatr Pulmonol. 2025;60(1):e27411. doi:10.1002/ppul.27411.

8. Guan Y, Zhang X, Tang X, Yang H, Zhao S. DNAH9 variants in children with post-infectious bronchiolitis/bronchitis obliterans. Orphanet J Rare Dis. 2025;20:111. doi:10.1186/s13023-025-03616-4.

9. Deng K, Lu G. Immune dysregulation as a driver of bronchiolitis obliterans. Front Immunol. 2024;15:1455009. doi:10.3389/fimmu.2024.1455009

10. Tomikawa SO, Rodrigues JC, Nakaie CMA, da Silva Filho LVRF. Methylprednisolone intravenous pulse therapy for pediatric patients with post-infectious bronchiolitis obliterans: an update. J Bras Pneumol. 2024;50(2):e20230373. doi:10.36416/1806-3756/e20230373.

11. Carneiro Costa PC, Fernandes AM, Barbosa JRM, de Carvalho LM, Cezar EB, de Medeiros PB, et al. Swyer-James-MacLeod Syndrome presenting as pneumothorax. J Pediatr Surg Case Rep. 2018;37:57–59. doi:10.1016/j.epsc.2018.07.015.

CUANDO LA PIEL HABLA: PRESENTACIÓN ATÍPICA DE HISTIOCITOSIS DE CÉLULAS DE LANGERHANS MULTISISTÉMICA EN LA INFANCIA

Suau Pecos, Aina. Gavilán Martín, César. Lliso Belda, Inmaculada. García Sirvent, Lucía. De Benito Mendieta, Andrea. Simón Rufete, María Dolores.

Introducción

En 1953, Lichtenstein propuso el término "histiocitosis X" para englobar tres entidades previamente descritas con características clínicas e histopatológicas comunes: el granuloma eosinófilo, la enfermedad de Letterer-Siwe y la enfermedad de Hand-Schüller-Christian. Posteriormente, con el avance del conocimiento de la enfermedad y la identificación de las células implicadas, esta denominación fue reemplazada por **histiocitosis de células de Langerhans (HCL)**[1, 2].

La HCL es una neoplasia mieloide inflamatoria caracterizada por la proliferación clonal de precursores de células dendríticas CD1a+, CD207+ y S100+, que se depositan en diversos órganos. Aunque puede manifestarse a cualquier edad, se diagnostica con mayor frecuencia en la infancia[3,] con una incidencia estimada de **8.9 casos por millón de niños menores de 15 años, predominando en varones y** con una mediana de edad de 3 años al momento del diagnóstico[2, 3].

La enfermedad se origina principalmente por alteraciones genéticas en la vía de señalización RAS/MAPK, siendo la mutación BRAF V600E la más frecuente. Esta alteración favorece la activación anómala y proliferación de células de Langerhans, que infiltran diferentes tejidos formando lesiones granulomatosas[4].

El espectro clínico es amplio y puede afectar prácticamente a cualquier órgano, siendo el esqueleto el más frecuentemente comprometido[5] (**Tabla 1).**

El diagnóstico se establece mediante biopsia del tejido afectado, con estudio histopatológico e inmunohistoquímica que demuestre positividad para **CD1a, CD207 (Langerina) y S-100**. En casos seleccionados, se recomienda la secuenciación genética para detectar mutaciones en **BRAF** u otros genes de la vía MAPK. Para valorar la extensión de la enfermedad se utilizan técnicas de imagen como la radiografía ósea, la tomografía computarizada (TC) y el PET-T, que pueden mostrar el característico patrón radiológico de "hueso en sacabocado"[6].

El tratamiento, aún controvertido, depende de la extensión, la gravedad de la enfermedad en el momento del diagnóstico y de su clasificación como HCL monosistémica o multisistémica[7]**.** Las opciones terapéuticas incluyen desde la vigilancia estrecha hasta la quimioterapia, pasando por corticoides intralesionales, cirugía o radioterapia[8].

Las secuelas a largo plazo, especialmente en el sistema nervioso central, el eje hipotalámico-hipofisario y el sistema esquelético, representan uno de los principales desafíos en la HCL. Cerca del 50% de los

pacientes desarrollan complicaciones, como fracturas, deformidades, pérdida de audición y alteraciones endocrinológicas como la diabetes insípida[9]. Su pronóstico es incierto y depende principalmente de la afectación de órganos vitales como el hígado, el bazo o la médula ósea. La mortalidad es baja en las formas localizadas (<5%), pero puede alcanzar hasta el 50% en casos de enfermedad diseminada[10].

Caso clínico

Se presenta el caso de un paciente varón de 3 años que acudió a consultas externas de pediatría para estudio de un síndrome poliuria-polidipsia de un mes de evolución. Se acompañaba de lesiones cutáneas pruriginosas en tronco y cuero cabelludo desde hacía 2 meses. Como antecedentes de interés destacaba un retraso significativo del lenguaje.

En la exploración física se observaban lesiones escamo-costrosas de aspecto seborreico en cuero cabelludo y región retroauricular (*Imagen 1)*, así como lesiones papulosas eritemato-anaranjadas con signos de rascado en tronco (*Imagen 2*). También presentaba adenopatías cervicales e inguinales bilaterales móviles, firmes y no dolorosas.

En la analítica sanguínea destacaba una anemia microcítica normocrómica arregenerativa (hemoglobina 9,6 g/dL), elevación de reactantes de fase aguda e hipernatremia (148 mmol/L). El análisis de orina reveló densidad baja y natriuresis. El perfil hormonal era normal.

Las radiografías óseas mostraron lesiones líticas en cráneo y fémur derecho (*Imágenes*). La resonancia magnética (RMN) confirmó dichas lesiones óseas y evidenció la ausencia completa de neurohipófisis (*Imagen 5*).

La biopsia cutánea mostró un denso infiltrado de histiocitos con abundantes eosinófilos. En el estudio inmunohistoquímico, las células expresaban CD1a, S100, CD207 (Langerina) y CD86 . El estudio genético posterior identificó la mutación BRAF V600E.

Con los hallazgos clínicos, analíticos, radiológicos e histopatológicos, se pudo establecer el diagnóstico de **HCL multisistémica,** con afectación ósea, cutánea y endocrinológica, esta última manifestada como diabetes insípida central secundaria.

Se inició tratamiento con desmopresina, vinblastina y prednisona, con respuesta parcial inicial. En estos 4 años de seguimiento, el paciente ha presentado varias recaídas, que han requerido la introducción de nuevos esquemas de tratamiento quimioterápico.

Discusión

La HCL es una enfermedad poco frecuente y de presentación clínica heterogénea, lo que contribuye a su retraso diagnóstico, especialmente en formas con afectación cutánea exclusiva o predominante. En el caso presentado, las lesiones dermatológicas iniciales simulaban una dermatitis seborreica persistente, hallazgo descrito en la literatura como forma frecuente de presentación en la infancia, donde las manifestaciones cutáneas pueden ser la primera —y a veces única— manifestación de la enfermedad, especialmente en pacientes pediátricos[3].

La asociación de poliuria, hipernatremia y baja densidad urinaria orientó hacia una diabetes insípida (DI), confirmada por RMN con ausencia de señal en la neurohipófisis posterior, hallazgo típico en la afectación del eje hipotálamo-hipofisario en la HCL[11]. Esta localización constituye una de las secuelas endocrinas más frecuentes y permanentes de la enfermedad, y su aparición precoz suele asociarse a formas multisistémicas[9].

El hallazgo de lesiones líticas en huesos planos, especialmente en cráneo y fémur, reforzó la sospecha diagnóstica, ya que el sistema esquelético es el órgano más afectado en la HCL[12]. El diagnóstico definitivo se estableció mediante biopsia cutánea con estudio inmunohistoquímico positivo para CD1a, CD207 (Langerina) y S100), marcadores característicos de la proliferación de células de Langerhans.

La identificación de la **mutación BRAF V600E**, presente en aproximadamente el 50-60% de los casos, fue clave para confirmar la **naturaleza clonal y neoplásica** de la enfermedad. Esta mutación se ha asociado con formas más graves, mayor riesgo de **recaídas** y resistencia a esquemas terapéuticos convencionales[13].

Este caso pone de relieve la importancia de mantener un alto índice de sospecha clínica ante lesiones cutáneas persistentes o atípicas en la infancia, especialmente cuando se acompañan de síntomas endocrinos o sistémicos. El abordaje multidisciplinar y el uso temprano de las herramientas diagnósticas adecuadas son claves para evitar retrasos en el diagnóstico.

A pesar del tratamiento inicial con vinblastina y prednisona, el paciente presentó múltiples recaídas, evidenciando la necesidad de individualizar el tratamiento y considerar terapias dirigidas, como inhibidores de BRAF o MEK, en casos con mutaciones activadoras[14].

Conclusiones

- La HCL debe ser considerada en el diagnóstico diferencial de lesiones cutáneas persistentes en la infancia, ya que la piel puede ser la única manifestación inicial.

- La afectación del sistema nervioso central y del eje hipotálamo-hipofisario, como la diabetes insípida, es indicativa de enfermedad multisistémica y se asocia a mayor riesgo de secuelas crónicas.

- El diagnóstico se establece mediante biopsia con inmunohistoquímica positiva para CD1a, CD207 (Langerina) y S100, y se puede complementar con estudios genéticos (mutación BRAF V600E).

- La presencia de la mutación BRAF V600E se asocia con mayor agresividad clínica, riesgo de recaídas y potencial resistencia al tratamiento estándar.

- El tratamiento debe ser individualizado según la extensión y gravedad de la enfermedad. Es imprescindible un seguimiento estrecho y prolongado para controlar reactivaciones y secuelas endocrinas, óseas y neurológicas.

- La colaboración multidisciplinar (pediatría, dermatología, oncología, radiología, anatomía patológica, etc.) es clave para un manejo integral, diagnóstico precoz y mejor pronóstico.

Anexos

Hueso (50% de los casos)	Lesiones líticas dolorosas, especialmente en el cráneo. Otras localizaciones incluyen el hueso temporal y la órbita.
Piel	Erupción escamosa similar a la dermatitis seborreica.
Pulmón	Enfermedad pulmonar intersticial, más frecuente en adultos fumadores.
Sistema endocrino	Diabetes insípida central debido a infiltración hipotalámica.
Órganos hematopoyéticos	Citopenias en enfermedad multisistémica avanzada.

Tabla 1. *Algunas de las presentaciones clínicas frecuentes de la HCL por aparatos.*

Imagen 1. *Lesiones escamo-costrosas de aspecto seborreico en cuero cabelludo y región retroauricular.*

Imagen 2. *Tronco de nuestro paciente, con lesiones papulosas eritemato-anaranjadas con signos de rascado.*

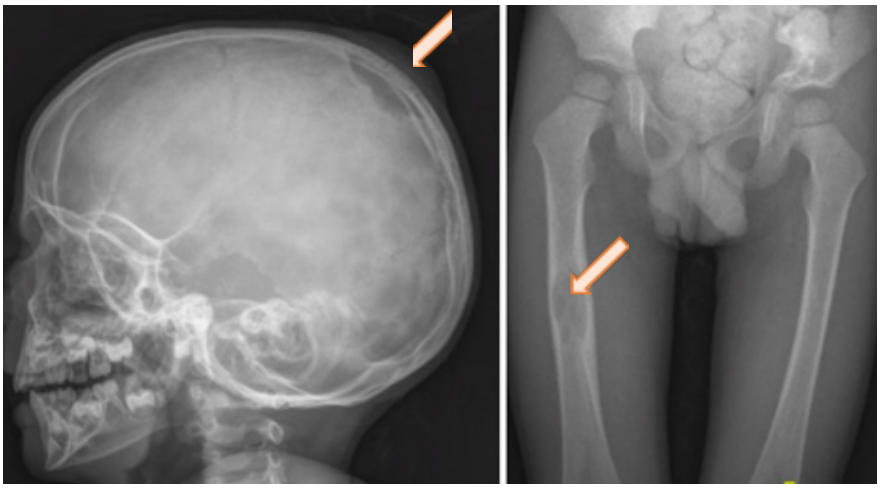

***Imagen 3**. Radiografía de cráneo y de fémur, con lesiones líticas marcadas por las flechas.*

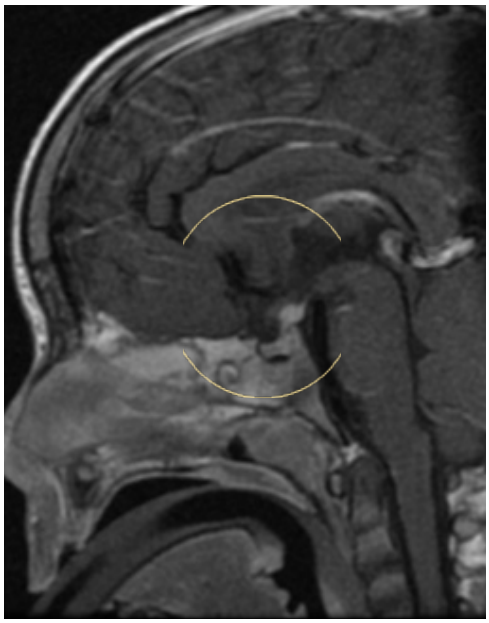

Imagen 4.** RMN cerebral en secuencia T1, en la que se observa* **ausencia del punto brillante de la neurohipófisis, hallazgo característico en pacientes con* **diabetes insípida central *secundaria a afectación del eje hipotálamo-hipofisario.***

Referencias

1. Lichtenstein L. Histiocytosis X, integration of eosinophilic granuloma of bone, Letterer-Siwe disease and Schüller-Christian disease as related manifestations of a single nosologic entity. *Arch Pathol.* 1953;56:84-102. PMID: 13057466.

2. Valdivielso M, Bueno C. Histiocitosis de células de Langerhans. *Actas Dermosifiliogr*. 2005;96(5):275-284. DOI:10.1016/S0001-7310(05)75054-7.

3. Rodriguez-Galindo C, Allen CE. Langerhans cell histiocytosis. *Blood*. 2020;135(16):1319-1331. DOI:10.1182/blood.2019000934.

4. PDQ Pediatric Treatment Editorial Board. Langerhans Cell Histiocytosis Treatment (PDQ®). In: PDQ Cancer Information Summaries [Internet]. Bethesda (MD): National Cancer Institute (US); 2002. Disponible en: https://www.ncbi.nlm.nih.gov/books/NBK65911/.

5. Gulati N, Allen CE. Langerhans Cell Histiocytosis: Version 2021. *Hematol Oncol*. 2021 Jun;39(-Suppl 1):15–23. DOI: 10.1002/hon.2857.

6. García Díaz MP, De Luca Sologaistoa A, De Paula Vernetta C, Moreno MA, Galeano Paniagua LA, Mateos Fernández M, Armengot Carceller M. Langerhans cell histiocytosis of the head and neck in the pediatric population in a tertiary center: Clinical presentation, classification and treatment. *Int J Pediatr Otorhinolaryngol.* 2022 Apr;155:111073. DOI: 10.1016/j.ijporl.2022.111073.

7. Geller SA, Galbraith RM. Langerhans cell histiocytosis: Current concepts and treatments. *Seminars in Diagnostic Pathology*. 2010;27(1):16-24. DOI: 10.1053/j.semdp.2009.12.001.

8. Laskar S, Gupta T, Agarwal JP, et al. Head and neck manifestation and prognosis of Langerhans' cell histiocytosis in children: A single institution experience. *International Journal of Pediatric Otorhinolaryngology*. 2010;74(7):741-746. DOI: 10.1016/j.ijporl.2010.03.027.

9. Astigarraga I, García-Obregón S, Pérez-Martínez A, Gutiérrez-Carrasco I, Santa-María V, Rodríguez-Vigil Iturrate C, et al. Histiocitosis de células de Langerhans. Avances en la patogenia y práctica clínica. *An Pediatr (Barc).* 2022;97:130.e1-13o.e7. DOI: 10.1016/j.anpedi.2022.04.015.

10. Tillotson CV, Reynolds SB, Patel BC. Histiocitosis de células de Langerhans. En: StatPearls [Internet]. Treasure Island (FL): StatPearls Publishing; 2025 Ene. Disponible en: https://www.ncbi.nlm.nih.gov/books/NBK430885/.

11. Haupt R, Minkov M, Astigarraga I, Schäfer E, Nanduri V, Jubran R, et al. Langerhans cell histiocytosis (LCH): Guidelines for diagnosis, clinical work-up, and treatment for patients till the age of 18 years. *Pediatr Blood Cancer.* 2013 Feb;60(2):175–84. DOI: 10.1002/pbc.24455.

12. Allen CE, Merad M, McClain KL. Langerhans-cell histiocytosis. *N Engl J Med.* 2018 Jan 18;379(9):856–68. DOI: 10.1056/NEJMra1607548.

13. Berres ML, Lim KP, Peters T, Price J, Takizawa H, Salmon H, et al. BRAF-V600E expression in precursor versus differentiated dendritic cells defines clinically distinct LCH risk groups. *Blood*. 2014 Feb 20;123(8):1125–33. DOI: 10.1182/blood-2013-02-485888.

14. Héritier S, Emile JF, Barkaoui MA, Thomas C, Fraitag S, Boudjemaa S, et al. BRAF mutation correlates with high-risk Langerhans cell histiocytosis and increased resistance to first-line therapy. *J Clin Oncol.* 2016 Jan 10;34(2):302–8. DOI: 10.1200/JCO.2015.61.2268.

¿ES SOLO UN HEMANGIOMA?: SÍNDROME DE PHACES

Trilles Barberá, Mireia. Miró Vicedo, Carla. Leiva Vilaplana, Ana Victoria. Murcia Ramón, Nerea. Benaches Picó, Zaida. Martí Enrique, Violeta.

Un hemangioma infantil es un tumor vascular benigno, el más frecuente en la infancia, que se forma por proliferación de células endoteliales de los vasos sanguíneos. Generalmente está ausente al nacimiento y se hace progresivamente más evidente en torno a los 14 días de vida. En ocasiones se presenta como una mácula pálida, rosada o con telangiectasias en su interior. Se clasifica en función de la profundidad – superficiales, profundos, mixtos – y el patrón forma-distribución – focales, segmentarios, indeterminados, multifocales –. [1,2]

El síndrome **PHACE** es una asociación de alteraciones del desarrollo, neurológicas y cardiovasculares que se producen de forma esporádica y sin una etiología clara conocida. Hay descritos más de 300 casos, siendo más frecuente en mujeres, recién nacidos a término y con normopeso y mayoritariamente con un fenotipo parcial. Incluye malformaciones a nivel de **fosa posterior**, **hemangiomas** infantiles, anomalías **arteriales**, **cardíacas y oculares**. Además, cuando asocia anomalías a nivel **esternal** se denomina síndrome PHACES.

Entre las malformaciones de fosa posterior craneal se han descrito la hipoplasia cerebelosa, quistes aracnoideos, una disgenesia cortical y la malformación de Dandy-Walker, entre otras. Los hemangiomas infantiles en estos pacientes suelen ser de gran tamaño y están localizados especialmente a nivel facial, con distribución segmentaria, siguiendo un dermatoma o varios. Las alteraciones arteriales predisponen a tener accidentes cerebrovasculares, dando lugar a síntomas neurológicos como focalidad neurológica, cefalea, convulsiones, hipoacusia o retraso del desarrollo. A nivel cardiovascular son frecuentes las alteraciones del arco aórtico y del septo interventricular. Por otro lado, en el esternón pueden aparecer, aunque de forma más infrecuente, defectos del desarrollo ventral como hendiduras esternales y malformaciones del rafe supraumbilical. Otras afectaciones posibles son las endocrinas, con hipopituitarismo o tejido tiroideo ectópico.

El diagnóstico se basa en la presencia de criterios clínicos mayores y menores, de forma que, la presencia de un hemangioma facial de más de 5 cm de diámetro junto a un criterio mayor o dos menores, constituye el síndrome de PHACE(S). También se puede diagnosticar un 'posible síndrome de PHACES' en caso de cumplir alguno de los siguientes supuestos: hemangioma facial de más de 5 cm de diámetro con un solo criterio menor; hemangioma en cuello o tronco junto a un criterio mayor o dos menores; solo dos criterios mayores. Los criterios mayores y menores se describen en la Tabla 1.[3]

No hay un tratamiento específico para este síndrome, sino que se debe realizar un manejo multidisciplinar para buscar la estabilidad clínica a nivel cardíaco, neurológico y del hemangioma. Para el tratamiento del hemangioma, la primera línea es el propranolol, iniciándose a dosis muy bajas y aumentando la dosis progresivamente de forma controlada. Otra opción de tratamiento en algunos casos con lesiones superficiales, que no afectan a mucosas y sin ulceración, es el timolol tópico. Por otro lado, para evitar

isquemias en pacientes con alto riesgo de afectación vascular, se podría considerar el tratamiento con aspirina.

El pronóstico del síndrome varía según la gravedad de los signos clínicos que produzcan las anomalías cardiovasculares y cerebrales, siendo frecuente la afectación cognitiva del paciente.[4]

Caso clínico

Paciente varón en seguimiento por lesión ulcerada en antihélix derecho objetivada al 5º día de vida (no presente al nacimiento), con supuración leve, que evoluciona a costra, sin signos de sobreinfección. A la exploración física se objetiva soplo mesocardíaco, sistólico, por lo que es derivado a cardiología, donde se diagnostica una comunicación interventricular muscular pequeña restrictiva sin complicaciones asociadas, foramen oval permeable y ECG compatible con bloqueo incompleto de rama derecha, sin otros hallazgos patológicos.

A los 11 días de vida, presenta enrojecimiento retroauricular, con una placa roja a nivel de pabellón auricular con componente profundo, y extensión hacia región latero-cervical derecha. Y al mes de vida, se objetiva aparición de nueva lesión en labio inferior.

Realiza tomas de lactancia materna a demanda con descanso nocturno, buena tolerancia oral y adecuada ganancia ponderal. No asocia clínica digestiva ni de distrés respiratorio. Diuresis presente.

En la exploración física presenta buen estado general en todo momento, se encuentra normohidratado y normocoloreado y tiene el cráneo normoconformado con la fontanela anterior normotensa. Se objetiva una placa de coloración rojo intenso a nivel de pabellón auricular, zona preauricular, retroauricular y cervical alta, que impresiona de hemangioma de componente mixto, con telangiectasias en fosa triangular y zona entre hélix y anti-hélix, con una extensión total de 10 x 6 cm. Presenta también la lesión ulcerada en anti-hélix, con fondo blanquecino de 0,5 x 0,5 cm (*Figura 1).* Asocia lesión en labio inferior de 0,5 x 1,5 cm, con bordes bien definidos, compatible con hemangioma superficial plano (*Figura 2).* El resto de la exploración física es normal, sin objetivar malformaciones externas.

Ante hemangioma de más de 5 cm de diámetro a nivel de cabeza y cuello, se decide ampliar estudio con análisis de sangre que descarta alteraciones tiroideas, potenciales auditivos evocados, valoración oftalmológica, ecografía transfontanelar y angio-resonancia cerebral y cervical, que resultan normales. Sin embargo, en la ecografía abdominal se objetiva una dilatación leve del tracto urinario izquierdo, sin presencia de hemangiomas intraabdominales.

La presencia del hemangioma de gran tamaño en dicha localización junto con la comunicación interventricular (criterio menor cardiovascular), es diagnóstico de 'posible síndrome PHACES'.

Tras descartar malformaciones vasculares a otros niveles, se inicia tratamiento con propranolol oral de forma controlada a 0,5 mg/kg/día y aumentando la dosis de forma progresiva hasta 2 mg/kg/día, con adecuada tolerancia y respuesta clínica (*Figura 3).*

Discusión

El primer signo clínico de un síndrome de PHACE suele ser el hemangioma infantil a nivel de la cabeza. Dicha lesión aparece de forma progresiva, siendo más evidente a las 2 semanas de vida, mostrando una distribución segmentaria y localizándose con mayor frecuencia a nivel fronto-temporal, maxilar y en labio superior o mandibular, preauricular y en labio inferior. Otra localización que debe hacernos sospechar este síndrome es la región superior del tórax.

La extensión del hemangioma podría determinar el riesgo de tener el síndrome, de forma que una afectación de más de 24 cm^2 o de varios segmentos implicaría un riesgo mayor, según un estudio retrospectivo realizado en pacientes con hemangiomas infantiles en proceso diagnóstico del síndrome de PHACE.[7]

La complicación más frecuente de los hemangiomas es la ulceración[5], que indicaría una proliferación celular rápida. Por lo tanto, la lesión ulcerada en antihélix de nuestro paciente, objetivada al quinto día de vida, podría ser un signo de crecimiento acelerado de las células del hemangioma, que fue identificado posteriormente.[6]

Ante la sospecha del síndrome, es conveniente realizar un estudio completo para identificar los diferentes signos clínicos que pueden formar parte de él y que constituyen los criterios mayores y menores.[3] Como en nuestro caso, la mayoría de los pacientes presentan un fenotipo incompleto y en muchas ocasiones se diagnosticará de posible síndrome de PHACES.

El seguimiento posterior de los pacientes se lleva a cabo de forma individualizada según las características clínicas y el riesgo de complicaciones de cada uno, tal como se muestra en la *Figura 4*.

Nuestro paciente requiere únicamente tratamiento de los hemangiomas. Debido a la ulceración, está contraindicada la administración de timolol tópico. Por ello, se ha empleado el fármaco de primera línea en estos casos, que es el propranolol, bloqueador no selectivo de los receptores Beta. Se trata de un fármaco que podría producir hipotensión y disminución del flujo sanguíneo cerebral, especialmente en pacientes con malformaciones cerebro-vasculares. Para evitar la isquemia y afectación neurológica segundaria, es imprescindible descartar estas malformaciones con una resonancia magnética previamente e iniciar el tratamiento de forma controlada, con dosis muy reducidas.[8,9]

Conclusiones

Un hemangioma infantil puede ser un signo de alarma por el que hay que valorar la presencia de patología subyacente.

Ante un hemangioma de gran tamaño y/o localizado a nivel de cabeza y cuello, debemos pensar en un síndrome PHACES.

El tratamiento del síndrome PHACES es individualizado, en función de las características clínicas que tenga cada paciente.

El pronóstico del síndrome depende de la gravedad de las alteraciones que conforman el síndrome.

Anexos

Sistemas/órganos	Criterios menores	Criterios mayores
Vascular-cerebral	Aneurisma en una arteria cerebral.	Alteración de grandes arterias cerebrales o vertebrales. Displasia de grandes arterias cerebrales. Estenosis arterial u oclusión con o sin colaterales moya-moya. Aplasia o hipoplasia moderada/grave de grandes arterias cerebrales. Grandes arterias cerebrales aberrantes. Anastomosis carótido-vertebrobasilar persistente (proatlantal segmentaria, hipoglosa, ótica y/o arteria trigeminal)
Estructuras cerebrales	Lesiones extraaxiales reforzadas por RM con hemangiomas intracraneales.	Anomalías de fosa posterior Complejo Dandy-Walker Hipoplasia o displasia de cerebro medio/posterior.
Cardiovascular	Arco aórtico doble (derecho). Defecto septal ventricular. Alteraciones venosas sistémicas.	Anomalías del arco aórtico Coartación de Aorta. Aneurisma Displasia Origen aberrante de la arteria Subclavia con o sin anillo vascular.
Ocular	Anomalías de segmento anterior: esclerocórnea, catarata, coloboma, microftalmia.	Anomalías del segmento posterior: Vasculatura fetal persistente Anomalías vasculares de retina. Hipoplasia del nervio óptico.
Línea media.	Defecto esternal (hamartoma). Hipopituitarismo, tiroides ectópico.	Afectación a nivel esternal. Afectación de rafe supraumbilical.

Tabla 1. *Criterios diagnósticos mayores y menores. Fuente: Dawn H Siegel MD. PHACE síndrome. UpToDate. [Internet][Consultado: 20 de marzo de 2025]* [3]

Figuras 1 y 2. Hemangioma con componente profundo y ulceración y hemangioma en labio inferior. *Imágenes tomadas previamente al inicio del tratamiento.*

Figura 3. Hemangioma sin componente profundo.

Imagen tomada 4 semanas tras el inicio del tratamiento.

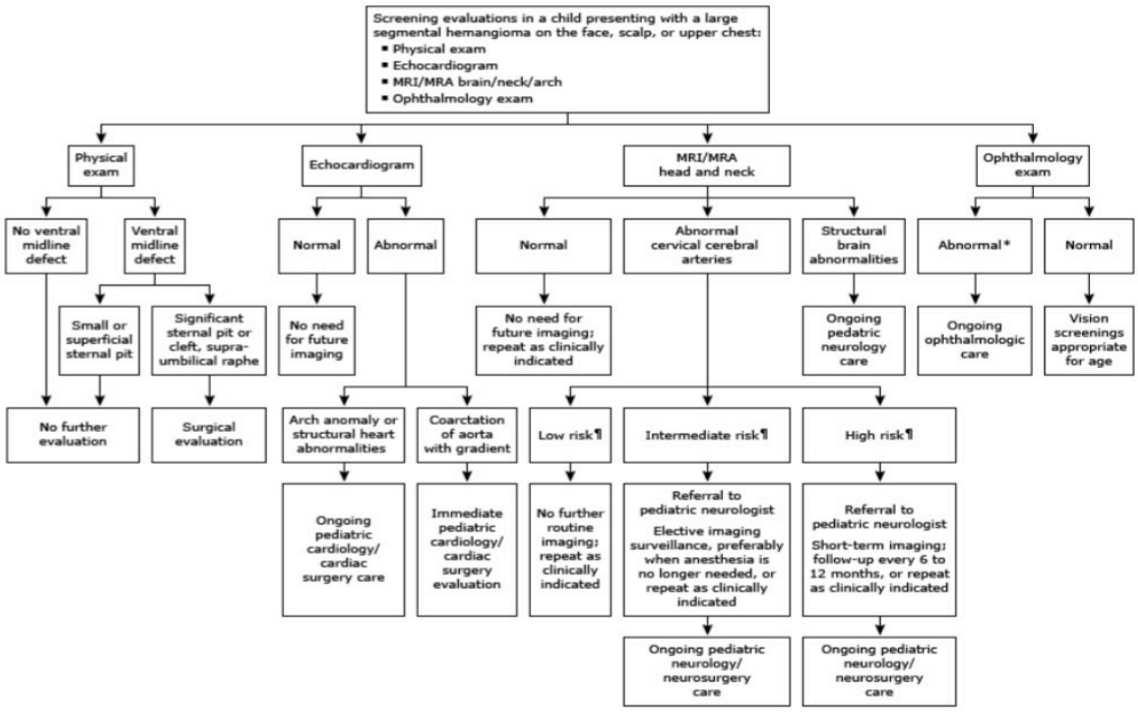

Figura 4. *Cribado inicial, seguimiento y derivación de pacientes con síndrome PHACES. Fuente: Dawn H Siegel MD. PHACE síndrome. UpToDate. [Internet][Consultado: 20 de marzo de 2025].* [3]

Bibliografía

1. Baselga E, Bernabéu J, et al. Consenso español sobre el hemangioma infantil. AEP An Pediatr (Barc). 2016; 85(5):256-265. DOI: 10.1016/j.anpedi.2015.10.004.

2. AEP en familia. Hemangiomas infantiles [Internet] España. AEP; 3 Oct 2014 [actualizado Jun 2020; citado Abr 2025].Disponible en: https://enfamilia.aeped.es/temas-salud/hemangiomas

3. Dawn H Siegel MD. PHACE síndrome. UpToDate. [Internet][Consultado: 20 de marzo de 2025]. Disponible en: https://www.uptodate.com/contents/phace-syndrome.

4. Jimenez MI, Monleon FJ, et al. Posible syndrome de PHACES. Rev Pediatr Aten Primaria vol.19 no.73 Madrid ene./mar. 2017.

5. Hemangioma Investigator Group, Haggstrom AN, et al. Prospective study of infantile hemangiomas: demographic, prenatal, and perinatal characteristics. J Pediatr. 2007;150(3):291.

6. Chamlin SL, Haggstrom AN, et al. Multicenter prospective study of ulcerated hemangiomas. J Pediatr. 2007;151(6):684.

7. Cotton CH, Ahluwalia J, et al. Association of Demographic Factors and Infantile Hemangioma Characteristics With Risk of PHACE Syndrome. JAMA Dermatol. 2021;157(8):1. Epub 2021 Jun 16.

8. Drolet BA, Frommelt PC, et al. Initiation and use of propranolol for infantile hemangioma: report of a consensus conference. Pediatrics. 2013;131(1):128. Epub 2012 Dec 24.

9. Metry D, Frieden IJ, et al. Propranolol use in PHACE syndrome with cervical and intracranial arterial anomalies: collective experience in 32 infants. Pediatr Dermatol. 2013;30(1):71. Epub 2012 Sep 20.

PSIQUIATRÍA

PACIENTE DE 81 AÑOS CON TRASTORNO DEPRESIVO RECURRENTE, SÍNTOMAS PSICÓTICOS Y COMORBILIDADES CRÓNICAS

Almeida Chalmeta, Patricia. Alemañ Prats, Alicia.

El trastorno depresivo recurrente con síntomas psicóticos (TDRSP) es una forma grave de trastorno depresivo en la que, además de los síntomas típicos de la depresión, como el estado de ánimo bajo, la pérdida de interés y la fatiga, se presentan síntomas psicóticos como delirios y alucinaciones. Estos trastornos son complejos, ya que involucran una alteración tanto del estado de ánimo como de la percepción de la realidad. En los casos más severos, el tratamiento puede requerir el uso de terapia electroconvulsiva (TEC) para mejorar la respuesta clínica.

Mujer de 81 años, con antecedentes de hipertensión arterial (HTA), diabetes mellitus tipo 2 (DM), dislipidemia (DLP), anemia, osteoporosis y depresión con síntomas psicóticos. Ha tenido un ingreso previo en 2023 debido a un episodio grave de depresión psicótica, tratado con TEC. En la actualidad, presenta un cuadro clínico caracterizado por un deterioro progresivo del estado de ánimo, acompañado de cefaleas, hiporexia, insomnio y síntomas psicóticos, como ideas delirantes relacionadas con culpa y ruina, además de desorientación y dificultades cognitivas.

Trastorno depresivo recurrente con síntomas psicóticos, con antecedentes de tratamiento piscofarmacológico y TEC. El diagnóstico es respaldado por la presencia de síntomas afectivos, delirantes y cognitivos que afectan significativamente la calidad de vida de la paciente.

El pronóstico de los trastornos depresivos con síntomas psicóticos es variable y depende de diversos factores, como la respuesta al tratamiento, la presencia de comorbilidades y el apoyo familiar. En este caso, dado el historial de respuestas positivas a las sesiones de TEC, se espera una mejoría gradual, aunque es probable que la paciente continúe necesitando tratamiento psiquiátrico de apoyo.

El tratamiento de esta paciente ha incluido:

1. **Antidepresivos:** Sertralina (250 mg/día), mirtazapina (45 mg por la noche)

2. **Antipsicóticos:** Aripiprazol y quetiapina, para controlar los síntomas psicóticos y la confusión.

3. **Terapia Electroconvulsiva (TEC):** Se han realizado múltiples sesiones de TEC para tratar el cuadro depresivo y psicótico (hasta 14).

4. **Tratamiento de comorbilidades:** Control de la hipertensión, diabetes, y dislipidemia, junto con suplementos de hierro para la anemia.

Caso clínico

Mujer de 81 años con un diagnóstico de trastorno depresivo recurrente con síntomas psicóticos, que ha sido tratada con psicofármacos y terapia electroconvulsiva (TEC). A lo largo de su evolución, ha experimentado varias recaídas depresivas, acompañadas de síntomas psicóticos, como delirios de culpa y ruina, junto con deterioro cognitivo. Durante su último episodio, iniciado hace tres semanas, presentó un incremento en la sintomatología depresiva, con hiporexia, insomnio y desorientación.

La paciente ha estado bajo tratamiento con antidepresivos y antipsicóticos, además de recibir TEC, lo cual ha mostrado cierta mejoría en el estado de ánimo, aunque todavía se presenta con dificultades cognitivas, dificultades para mantener una conversación y episodios de confusión. La paciente también ha reportado síntomas somáticos, como cefaleas y dolor abdominal, que se relacionan con el cuadro clínico general.

A lo largo de las semanas, se han ajustado los tratamientos, incluidas las dosis de antidepresivos y antipsicóticos, y se ha iniciado un enfoque más intensivo con TEC. En varias sesiones, la paciente ha mostrado un ligero aumento en la reactividad, mejorando parcialmente su capacidad para formar frases y responder a estímulos, aunque sigue mostrando dificultades cognitivas importantes, como la tendencia a la ecolalia, palilalia y afasia.

Discusión

El tratamiento de los trastornos depresivos recurrentes con síntomas psicóticos es complejo y requiere un enfoque multimodal que incluya psicoterapia, medicación antidepresiva y antipsicótica, y en algunos casos, TEC. La respuesta al tratamiento varía entre pacientes, y es fundamental monitorizar constantemente la evolución clínica, especialmente en pacientes de edad avanzada, como es el caso de esta paciente, que presenta múltiples comorbilidades, como HTA, DM, DLP, anemia y osteoporosis, las cuales pueden influir en la respuesta al tratamiento.

En este caso, la terapia electroconvulsiva ha sido una herramienta fundamental en el tratamiento, ya que ha permitido mejorar la sintomatología depresiva y psicótica en episodios anteriores. Sin embargo, la paciente sigue mostrando síntomas residuales de confusión y dificultades para mantener la coherencia en las conversaciones, lo que sugiere que la recuperación completa será gradual y que el tratamiento debe continuar de forma sostenida.

La intervención temprana con ajustes en la medicación y la planificación de las sesiones de TEC son claves para intentar mejorar la calidad de vida de la paciente. Además, el apoyo familiar ha sido un factor esencial en el seguimiento y adherencia al tratamiento.

Conclusiones

El caso de esta paciente destaca la complejidad de tratar un trastorno depresivo recurrente con síntomas psicóticos en una paciente de edad avanzada con comorbilidades. A pesar de la intervención temprana con terapia farmacológica y TEC, los síntomas continúan siendo persistentes, lo que resalta la necesidad de un enfoque integral que combine la farmacoterapia con el apoyo emocional y la intervención psiquiátrica continua. La monitorización constante y los ajustes en el tratamiento son necesarios para mejorar la calidad de vida de la paciente y minimizar el impacto de la enfermedad en su funcionalidad diaria.

Cabe también preguntarse en un caso como el que se presenta la importancia de un diagnóstico diferencial entre afectaciones cognitivas propias de la edad de la paciente y las que son debidas a un deterioro en contexto de sintomatología afectiva mayor.

Bibliografía

1. Dubovsky SL, Ghosh BM, Serotte JC, Cranwell V. Psychotic Depression: Diagnosis, Differential Diagnosis, and Treatment. Psychother Psychosom. 2021;90(3):160-177. doi: 10.1159/000511348. Epub 2020 Nov 9. PMID: 33166960.

2. Kruizinga J, Liemburg E, Burger H, Cipriani A, Geddes J, Robertson L, Vogelaar B, Nolen WA. Pharmacological treatment for psychotic depression. Cochrane Database Syst Rev. 2021 Dec 7;12(12):CD004044. doi: 10.1002/14651858.CD004044.pub5. PMID: 34875106; PMCID: PMC8651069.

3. Binder EB. Understanding the mechanisms of treatment response in depression, focus on electro-convulsive therapy. Eur Arch Psychiatry Clin Neurosci. 2020 Oct;270(7):789-791. doi: 10.1007/s00406-020-01184-1. PMID: 32865635; PMCID: PMC7474713.

4. Sweet TA. Electro Convulsive Therapy. Can Med Assoc J. 1952 Jun;66(6):589-614. PMID: 20324733; PMCID: PMC1822497.

SÍNDROME SEROTONINÉRGICO EN PACIENTE PSIQUIÁTRICO TRAS AUMENTO DE MEDICACIÓN: UN RETO DIAGNÓSTICO EN URGENCIAS

Izquierdo Izquierdo, Marta. Lucas Brines, Camen. Iruela Martínez, Clara.

El síndrome serotoninérgico es una entidad clínica potencialmente grave provocada por un exceso de serotonina a nivel central y periférico. Aunque su presentación puede ser sutil en fases iniciales, su evolución puede ser fulminante. Presentamos el caso de una mujer de 29 años con antecedentes psiquiátricos y tratamiento con varios psicofármacos, que acude al servicio de urgencias con clínica sugestiva de síndrome serotoninérgico tras un reciente ajuste de medicación. El reconocimiento precoz y la intervención rápida fueron clave en su evolución favorable.

Caso clínico

Mujer de 29 años, sin antecedentes médicos relevantes a nivel orgánico, con diagnóstico psiquiátrico de trastorno depresivo mayor resistente y trastorno límite de la personalidad. Tratamiento habitual: sertralina 150 mg/día, quetiapina 300 mg/noche y alprazolam 0,5 mg a demanda.

Acude a urgencias por cuadro de 24 horas de evolución consistente en agitación psicomotriz, sudoración profusa, temblor fino generalizado y episodios de rigidez muscular intermitente. Refiere también insomnio, diarreas y sensación de “no poder parar el cuerpo”.

En la entrevista con la familia, refieren que su psiquiatra aumentó hace 4 días la sertralina a 200 mg/día e introdujo recientemente un nuevo fármaco: tramadol por dolor crónico cervical.

Exploración física: paciente consciente pero agitada, con midriasis bilateral, taquicardia (118 lpm), hipertensión arterial (145/90 mmHg) e hipertermia (38,5°C). Clonus inducible en tobillos, hiperreflexia generalizada y temblor fino distal.

Se sospecha síndrome serotoninérgico. Se interrumpen inmediatamente todos los psicofármacos y se inicia tratamiento sintomático con benzodiacepinas intravenosas, sueroterapia y control de constantes. La paciente evoluciona favorablemente en las siguientes 48 horas, con resolución progresiva de la sintomatología.

Discusión

El síndrome serotoninérgico es una reacción adversa potencialmente grave causada por el exceso de serotonina, frecuentemente asociado a la combinación de inhibidores de la recaptación de serotonina (ISRS) con otros fármacos serotoninérgicos como los IMAO, triptanes, linezolid, litio o tramadol.

Clínicamente se caracteriza por una tríada de síntomas: alteraciones autonómicas (hipertermia, sudoración, taquicardia), neuromusculares (clonus, hiperreflexia, temblor) y cambios en el estado mental (ansiedad, confusión, agitación).

El diagnóstico es clínico, siendo útiles los criterios de Hunter. En este caso, el aumento de sertralina junto con la introducción de tramadol fue el desencadenante. La evolución favorable tras la retirada de los fármacos y el tratamiento de soporte confirma la sospecha.

Es importante diferenciarlo de otros cuadros como el síndrome neuroléptico maligno, con el que puede compartir síntomas, aunque suele presentar rigidez más marcada, bradicinesia e hipertermia mantenida, con un inicio más lento.

Conclusiones

- El síndrome serotoninérgico es una urgencia médica que requiere alta sospecha clínica.
- El uso combinado de psicofármacos en pacientes psiquiátricos debe ser monitorizado cuidadosamente.
- El diagnóstico precoz y la retirada inmediata del agente causante son clave para una evolución favorable.
- La formación del personal de urgencias en este tipo de cuadros es fundamental para evitar complicaciones.

Bibliografía

1. Boyer EW, Shannon M. The serotonin syndrome. N Engl J Med. 2005;352(11):1112–1120.

2. Ables AZ, Nagubilli R. Prevention, recognition, and management of serotonin syndrome. Am Fam Physician. 2010;81(9):1139–1142.

3. Dunkley EJ, Isbister GK, Sibbritt D, Dawson AH, Whyte IM. The Hunter Serotonin Toxicity Criteria: simple and accurate diagnostic decision rules for serotonin toxicity. QJM. 2003;96(9):635–642.

4. Sternbach H. The serotonin syndrome. Am J Psychiatry. 1991;148(6):705–713.

FIEBRE Y EOSINOFILIA: ESCITALOPRAM BAJO SOSPECHA

Lucas Brines, Carmen. Izquierdo Izquierdo, Marta. Iruela Martinez, Clara. Almeida Chalmeta, Patricia. De Los Santos Cohen, Daniel Shamet.

Las reacciones adversas a medicamentos constituyen un reto diagnóstico frecuente en la práctica clínica, especialmente cuando se presentan con manifestaciones atípicas o inespecíficas.

La eosinofilia inducida por fármacos, aunque poco común, puede acompañarse de cuadros clínicos graves como el síndrome DRESS (Drug Reaction with Eosinophilia and Systemic Symptoms), una entidad potencialmente mortal si no se identifica a tiempo. En este contexto el escitalopram, un inhibidor selectivo de la recaptación de serotonina ampliamente utilizado en el tratamiento de trastornos ansioso-depresivos, ha sido relacionado en la literatura con reacciones de hipersensibilidad, incluyendo eosinofilia significativa y alteración del perfil hepático.

Este caso clínico versa sobre una mujer con un trastorno afectivo, que comorbidamente presenta patologia broncopulmonar y que, tras el inicio de escitalopram, presenta un fiebre prolongada, pérdida de peso, eosinofilia periférica e hipertransaminasemia, sin foco infeccioso claro ni hallazgos sugestivos de enfermedad autoinmune o hematológica. El proceso diagnóstico incluyó extensas pruebas complementarias que no revelaron etiologia distinta a la farmacogena: tras la suspensión del escitalopram, se pudo observar una mejora clínica y analítica progresiva, sugiriendo una probable reacción adversa medicamentosa.

Caso clínico

Mujer de 51 años, sin alergias medicamentosas conocidas, acude al servicio de urgencias generales derivada desde su centro de salud por fiebre prolongada de 17 días de evolución.

Como hábitos tóxicos destacan tabaquismo activo (10 cigarrillos/día desde los 19 años).

Entre sus antecedentes personales se objetiva asma bronquial y reciente episodio (una semana antes) de herpes zóster en glúteo izquierdo. No otros antecedentes médicos de interés.

Vive en zona urbana con mascota doméstica, sin viajes recientes ni contactos de riesgo.

Como tratamiento habitual la paciente toma ventolin 100mcg/inhal 2 pulsaciones cada 12h y escitalopram 15mg (iniciado hace 7 meses) un comprimido al día

La paciente refiere un cuadro de un medio mes de evolución aproximadamente de fiebre que inicialmente comenzó tras la aparición de un herpes zóster en región glútea izquierda.

Una semana después, y tras la resolución del herpes zóster, la paciente presenta fiebre de hasta 39,8ºC de predominio vespertino que cede con paracetamol y dexketoprofeno (alterna cada 4 horas).

Exploración física sin hallazgos relevantes, salvo saturación basal de O2 en torno al 92-93 % sin oxígeno suplementario.

La paciente presenta hiporexia intensa con pérdida ponderal de 15 kg en los últimos dos meses, y disnea progresiva de dos años de evolución, actualmente con ortopnea y disnea paroxística nocturna.

La paciente es ingresada en el servicio de medicina interna para estudio.

La paciente se mantiene consciente, orientada, eupneica y afebril durante su estancia hospitalaria. Los análisis iniciales muestran eosinofilia periférica significativa y elevación progresiva de transaminasas. La PCR presenta elevación inicial con normalización posterior. El perfil lipídico muestra dislipemia. No se evidencian infecciones activas ni procesos autoinmunes (autoinmunidad y quantiferon negativos; hemocultivos, urocultivo y cultivo de esputo negativos).

En TC torácico se identifica enfisema mixto difuso con nódulos de predominio en lóbulos superiores, sugestivos inicialmente de histiocitosis pulmonar. No obstante, tras revisión por Neumología y correlación con espirometría (obstrucción grave, FEV1 40,68 % con atrapamiento aéreo), se concluye diagnóstico de EPOC severo. El patrón nodular se considera probablemente relacionado con enfisema en paciente fumadora, sin evidencia actual de histiocitosis.

Se decide modificar tratamiento broncodilatador a triple terapia inhalada.

El estudio hepático mediante ecografía con elastografía muestra hígado con esteatosis y lesiones hipoecoicas compatibles con hemangiomas atípicos.

Durante el ingreso, se descarta origen parasitario de la eosinofilia, y se valora posible relación con escitalopram iniciado hace 7 meses. Tras su suspensión, se observa mejoría progresiva de la eosinofilia y normalización de las transaminasas. Se cataloga como posible reacción adversa a escitalopram, siendo la paciente, tras el alta hospitalaria, derivada a USMA para valoración por parte de psiquiatría y ajuste del tratamiento.

Discusión

La paciente presenta un cuadro de eosinofilia periférica acompañado de fiebre prolongada y elevación de enzimas hepáticas, inicialmente sin claro foco infeccioso, neoplásico ni autoinmune. La presencia de herpes zóster reciente, pérdida de peso y sintomatología respiratoria crónica generaron sospecha de histiocitosis pulmonar, aunque esta fue finalmente descartada. El hallazgo de enfisema mixto y obstrucción grave llevó al diagnóstico de EPOC.

La eosinofilia se mantuvo estable a lo largo del ingreso pese a la ausencia de signos clínicos o microbiológicos de parasitosis o autoinmunidad. Tras revisión farmacológica, se sospechó de efecto adverso causado por escitalopram, descrito en la literatura como causa infrecuente de eosinofilia y, en casos graves, de síndrome DRESS. La mejoría clínica y analítica tras su suspensión refuerza esta hipótesis.

El caso ilustra la importancia de considerar reacciones farmacológicas en el diagnóstico diferencial de eosinofilia, especialmente cuando los estudios infecciosos, inmunológicos y tumorales resultan negativos. Asimismo, destaca el valor del abordaje multidisciplinar y la reevaluación clínica continua.

Conclusiones

La eosinofilia periférica representa un hallazgo analítico que requiere un abordaje diagnóstico amplio y sistemático, dado que puede ser la manifestación inicial de enfermedades infecciosas, autoinmunes, hematológicas o reacciones adversas a fármacos. En este caso, la paciente presentó un cuadro de fiebre prolongada, pérdida de peso, alteración del perfil hepático y eosinofilia significativa, en ausencia de foco infeccioso evidente y con estudios inmunológicos y parasitológicos negativos.

El diagnóstico diferencial incluyó desde enfermedades granulomatosas y pulmonares intersticiales hasta síndromes hipereosinofílicos. Inicialmente se sospechó histiocitosis pulmonar por los hallazgos tomográficos, pero finalmente se diagnosticó EPOC severo en el contexto de tabaquismo activo, con patrón enfisematoso mixto. Esta reevaluación clínica reiterada fue clave para redirigir el diagnóstico y tratamiento respiratorio.

El hallazgo de esteatosis hepática y fibrosis significativa (F2) se interpreta en relación con los factores de riesgo metabólicos, destacando la importancia de abordar de forma integral los factores de riesgo modificables como el tabaquismo, sobrepeso y dislipemia.

Tras la suspensión de escitalopram, se observó una mejoría progresiva tanto de la eosinofilia como de las transaminasas, lo cual refuerza la hipótesis de una reacción adversa medicamentosa. Aunque poco frecuente, escitalopram ha sido descrito como posible desencadenante de cuadros de hipersensibilidad, incluyendo el síndrome DRESS. Este caso subraya la necesidad de considerar efectos adversos farmacológicos ante la ausencia de otras causas evidentes, especialmente cuando se trata de pacientes con múltiples comorbilidades o medicación crónica.

En definitiva, este caso clínico pone de manifiesto la importancia de la anamnesis detallada, la vigilancia activa de la farmacoterapia y el abordaje multidisciplinar en la práctica clínica. El seguimiento estrecho tras el alta es fundamental para confirmar la evolución favorable y ajustar el tratamiento del trastorno afectivo, garantizando así un manejo seguro y eficaz a largo plazo.

Bibliografía

1. Ouni B, Mansour K, Lahouel M, Sassi M, Ben-Sayed N, Sriha B, et al. Fatal Escitalopram-Induced Leukocytoclastic Vasculitis Clinically Simulating Drug Reaction with Eosinophilia and Systemic Symptoms Syndrome: Digging Deeper into an Uncommon Presentation. Dermatitis. 2024 Sep-Oct;35(5):527-530. doi: 10.1089/derm.2023.0323. PMID: 38386589.

2. Fong SY, Wing YK. Escitalopram-induced delayed drug rash with deranged liver function: a possible case of drug reaction with eosinophilia and systemic reaction. Hong Kong Med J. 2018 Jun;24(3):311-312. doi: 10.12809/hkmj164857. PMID: 29926795.

3. MedlinePlus. Escitalopram: MedlinePlus medicinas [Internet]. [citado 8 de abril de 2025]. Disponible en: https://medlineplus.gov/spanish/druginfo/meds/a603005-es.html

4. ResearchGate. Haematological adverse effects caused by psychiatric drugs [Internet]. [citado 8 de abril de 2025]. Disponible en: https://www.researchgate.net/publication/24410422_Haematological_adverse_effects_caused_by_psychiatric_drugs

5. MSD Manuals. Eosinofilia - Hematología y oncología - Manual MSD [Internet]. [citado 8 de abril de 2025]. Disponible en: https://www.msdmanuals.com/es/professional/hematolog%C3%ADa-y-onco-log%C3%ADa/trastornos-de-los-eosin%C3%B3filos/eosinofilia

6. Medizzine. Reacciones adversas a escitalopram - Medizzine [Internet]. [citado 8 de abril de 2025]. Disponible en: https://www.medizzine.com/reacciones/E/escitalopram.php

RADIOLOGÍA

NECROSIS GRASA FOCAL VS. PERFORACIÓN INTESTINAL CONTENIDA: EL VALOR DE LA IMAGEN MULTIMODAL EN SU DIAGNÓSTICO PRECOZ

Tellols Dos, María. Manzanera Lázaro, Miguel. Roque Solá, Carmen. Huertas Aracil, Julián. Muñoz Campos, Lucía. Marin Espín, Marina.

La perforación intestinal causada por la ingestión de cuerpos extraños es una complicación infrecuente pero potencialmente grave en el tracto gastrointestinal. Aunque la mayoría de los cuerpos extraños ingeridos atraviesan el sistema digestivo sin incidentes, aproximadamente el 1% puede provocar perforaciones intestinales[1].

Los síntomas de una perforación intestinal por cuerpo extraño suelen ser inespecíficos y pueden incluir dolor abdominal agudo, fiebre, náuseas y vómitos. La localización del dolor puede variar según el sitio de la perforación, siendo el íleon terminal y la región ileocecal las áreas más comúnmente afectadas. Debido a la naturaleza inespecífica de los síntomas, el diagnóstico puede ser un desafío, especialmente si el paciente no recuerda haber ingerido un objeto extraño[1].

La tomografía computarizada (TC) abdominal es la herramienta diagnóstica de elección, ya que puede identificar directamente el cuerpo extraño y localizar el sitio de perforación con una precisión del 86%. Los hallazgos en la TC pueden incluir engrosamiento de la pared intestinal, aumento de la densidad de la grasa mesentérica y, en algunos casos, presencia de aire extraluminal. Sin embargo, la detección puede ser difícil si el objeto es radiolúcido, como es el caso de palillos de dientes o espinas de pescado, lo que puede requerir una evaluación más detallada o el uso de otras modalidades diagnósticas[2].

El pronóstico de una perforación intestinal por cuerpo extraño depende en gran medida de la rapidez en el diagnóstico y tratamiento. Retrasos en la identificación y manejo pueden llevar a complicaciones graves como peritonitis, abscesos intraabdominales y sepsis, aumentando significativamente la morbilidad y mortalidad. Estudios han reportado tasas de mortalidad de hasta el 19.6% en perforaciones del intestino grueso, subrayando la importancia de una intervención oportuna[3].

El enfoque terapéutico varía según la severidad de la perforación y el estado clínico del paciente. En casos seleccionados, especialmente cuando el diagnóstico es temprano y no hay signos de peritonitis generalizada, la extracción endoscópica del cuerpo extraño y el cierre de la perforación pueden ser factibles. Sin embargo, la mayoría de los casos requieren intervención quirúrgica, que puede realizarse mediante laparotomía o laparoscopia, para extraer el objeto, reparar la perforación y manejar cualquier complicación intraabdominal. La elección del abordaje depende de factores como la localización de la perforación, el tamaño y tipo del cuerpo extraño, y la presencia de contaminación peritoneal [4, 5].

En resumen, la perforación intestinal por cuerpos extraños es una entidad clínica rara pero seria que requiere un alto índice de sospecha, diagnóstico preciso y manejo oportuno para optimizar los resultados clínicos.

Caso clínico

Paciente de 79 años que acude remitido por médico de atención primaria por dolor abdominal y fiebre. Refiere dolor en flanco izquierdo de 3 días de evolución, continuo, no irradiado asociado a pico de fiebre termometrada máximo 38º en domicilio hoy por la mañana. No asocia cambios en deposiciones, ni clínica miccional, ni dolor torácico ni disnea, ni otros síntomas sobreañadidos.

Se solicita una analítica sanguínea y destaca una PCR de 88 mg/L. Tras administración de tratamiento médico en servicio de Urgencias y no presentar mejoría se decide realizar Tc abdominopélvico urgente con contraste intravenoso en el que se aprecia a nivel de flanco izquierdo una rarefacción de la grasa adyacente a un asa de intestino delgado, probable yeyuno, con un mínimo engrosamiento parietal de un segmento muy corto (aproximadamente 1 cm), con una hiperdensidad lineal en el lecho de la trabeculación grasa adyacente que plantea el diagnóstico diferencial entre necrosis focal de la grasa versus perforación contenida por cuerpo extraño *"Imagen 1"*.

Se decide completar estudio con ecografía dirigida con contraste, visualizando hiperecogenicidad de la grasa con imagen hipoecoica en su lecho central, e imagen lineal hiperecogénica que deja sombra acústica posterior y artefacta en cola de cometa en el estudio Doppler color. Tras la administración de contraste se identifica una captación homogénea de toda la grasa en vecindad, sin objetivar áreas de necrosis focal de la grasa. No se visualizan colecciones, liquido libre ni burbujas de aire extraluminales. Hallazgos en relación con perforación contenida de un asa de yeyuno por cuerpo extraño (probable hueso de pollo versus espina de pescado) *"Imagen 2"*.

Dada la estabilidad clínica y hemodinámica del paciente, se decide inicio de manejo conservador con antibióticos, ingreso en servicio de Cirugía General y control estrecho.

Con administración de analgesia intravenosa se produce mejoría sintomática importante. Permanece ingresado durante 3 días presentando mejoría clínica y analítica. Tolera y deambula sin incidencias por lo que se decide alta hospitalaria.

Discusión

La diferenciación entre necrosis grasa focal intraabdominal y una perforación yeyunal contenida por objeto extraño es esencial debido a las implicaciones terapéuticas distintas de cada condición. La tomografía computarizada (TC) abdominopélvica con contraste y la ecografía abdominal con contraste son herramientas clave en este diagnóstico diferencial [5].

Respecto a la **necrosis grasa focal** los hallazgos característicos en Tc abdominopélvica con contraste intravenoso son la visión de una lesión de atenuación grasa bien definida, con posible cápsula periférica y septos internos. Puede observarse engrosamiento inflamatorio de la grasa adyacente sin afectar la pared intestinal [6]. Su ubicación más frecuente es el epiplón mayor o apéndices epiploicos, no obstante pudiéndose encontrar en cualquier localización intraabdominal [6].

En cuanto a los hallazgos característicos en la ecografía con contraste son evidenciar una masa hiperecogénica no compresible con sombra acústica posterior, correspondiente a grasa inflamada o necrótica. El uso de contraste puede mostrar ausencia de realce significativo, indicando tejido necrótico[7].

Por otra parte, para considerar el diagnóstico de **perforación yeyunal por objeto extraño** los hallazgos característicos son la presencia de un cuerpo extraño lineal hiperdenso dentro del lumen yeyunal o atravesando la pared intestinal. Además, existen signos asociados que pueden incluir neumoperitoneo localizado, engrosamiento de la pared intestinal y cambios inflamatorios en la grasa mesentérica circundante [8]. Las complicaciones asociadas son abscesos localizados o la formación de fístulas si la perforación es contenida[8].

Respecto a los hallazgos característicos en la ecografía de abdomen con contraste son la identificación de un cuerpo extraño lineal hiperecogénico con sombra acústica posterior. Puede haber líquido libre adyacente o apreciarse una colección anecoica sugerente de absceso. El uso de contraste puede revelar realce periférico en caso de absceso o inflamación significativa [8].

En resumen, la TC abdominopélvica con contraste es la modalidad de elección para diferenciar entre necrosis grasa focal y perforación yeyunal por cuerpo extraño, debido a su capacidad para identificar cuerpos extraños radiopacos y evaluar complicaciones asociadas. La ecografía con contraste puede ser útil como complemento, especialmente en escenarios donde la TC no está disponible o está contraindicada.

Conclusiones

Este caso clínico ilustra de manera didáctica la importancia de mantener un alto índice de sospecha ante hallazgos atípicos en estudios de imagen, especialmente en pacientes con síntomas abdominales inespecíficos. La mimetización entre una necrosis grasa focal y una perforación yeyunal contenida por cuerpo extraño representa un desafío diagnóstico relevante, en el que el análisis detallado de las características radiológicas —como la morfología del hallazgo, su localización, relación con asas intestinales y la presencia de signos indirectos como aire extraluminal o cambios inflamatorios mesentéricos— puede ser determinante.

Para los médicos residentes, este caso refuerza el valor del razonamiento radiológico integrador, la necesidad de correlacionar clínica e imagen y la utilidad de emplear técnicas complementarias como la TC con contraste y la ecografía contrastada. Asimismo, pone de manifiesto la importancia de considerar diagnósticos menos frecuentes y de reconocer patrones radiológicos que, aunque sutiles, pueden cambiar radicalmente la conducta terapéutica del paciente.

Anexos

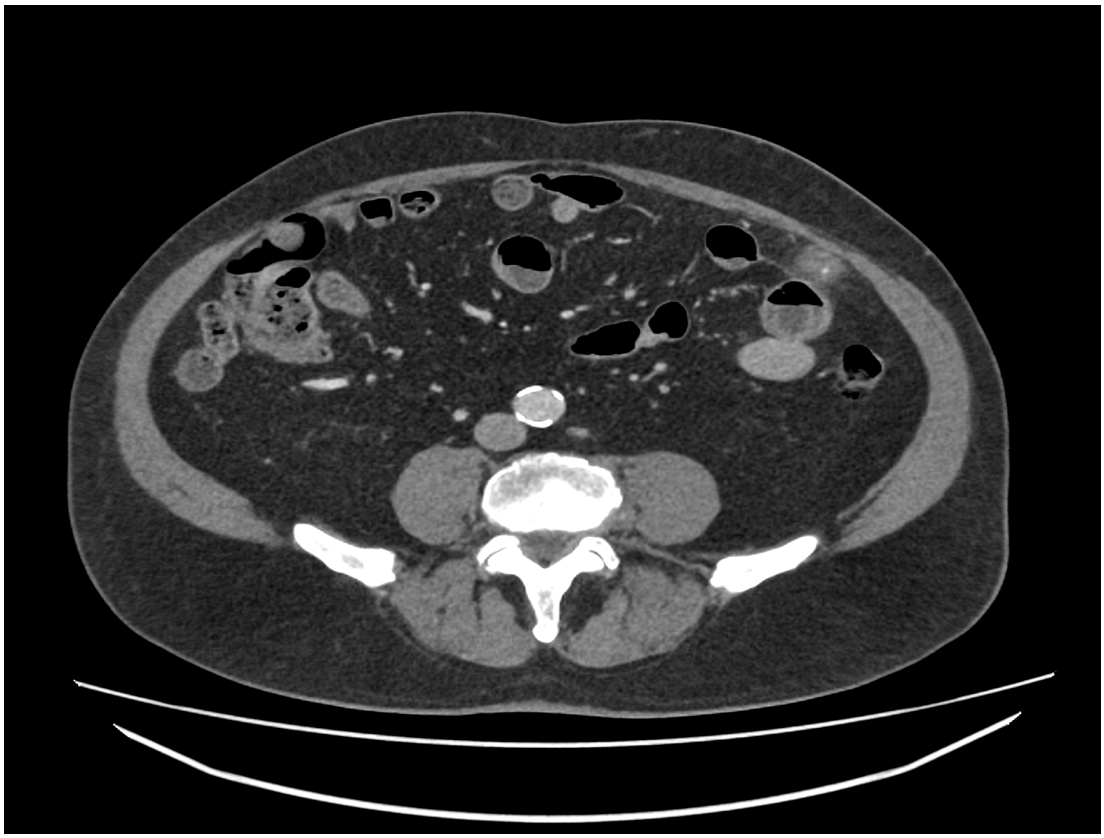

Imagen 1. *Corte axial Tc abdominopélvico con contraste intravenoso en ventana de partes blandas.*

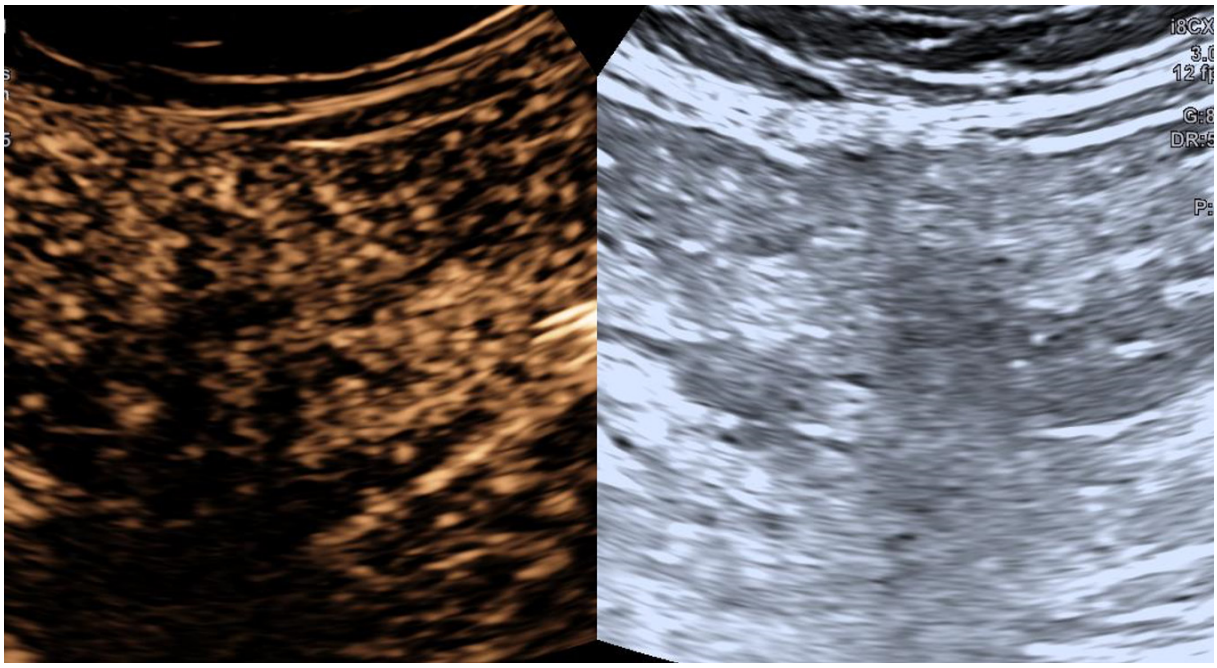

Imagen 2. *Doble pantalla ecografía con contraste en la izquierda con la imagen en 2D a la derecha.*

Bibliografía

1. Fernández del Castillo C, Jover R, Larrauri J, Martín Díaz M, Fernández A. Perforación intestinal por cuerpo extraño. Gastroenterol Hepatol. 1998;21(10):469–71. Disponible en: https://www.elsevier.es/es-revista-gastroenterologia-hepatologia-14-articulo-perforacion-intestinal-por-cuerpo-extrano-9823

2. Rodríguez-González A, Galindo-Pérez M, Díaz-Santana D. Perforación intestinal por cuerpo extraño: diagnóstico mediante TC. Rev Asoc Española Patol Dig. 2023;46(6):353–5. Disponible en: https://www.sapd.es/rapd/2023/46/6/03

3. Wei X, Wang H, Zhang Y, Zhu J, Wei X, Luo C, et al. Foreign body ingestion-induced gastrointestinal perforation: A multicenter observational study. J Transl Gastroenterol. 2023;4(3):e00076. Disponible en: https://www.xiahepublishing.com/m/2994-8754/JTG-2023-00076

4. Scholtz JE, Engelhorn T, Kauczor HU, Beer M. Toothpick ingestion with duodenal perforation: Radiologic diagnosis. Eurorad Case. 2012. Disponible en: https://www.eurorad.org/case/10138

5. Zhu Z, Wu H, Zhu L, Chen Q. Endoscopic management of intestinal perforation caused by foreign bodies: A case report and literature review. J Int Med Res. 2021;49(1):0300060520982828. Disponible en: https://journals.sagepub.com/doi/10.1177/0300060520982828

6. Coulier B. Contribution of MDCT in the diagnosis of intra-abdominal fat necrosis: a pictorial review. *Insights Imaging*. 2011;2(6):659–668. Disponible en: https://www.elsevier.es/es-revista-radiologia-119-articulo-necrosis-grasa-intraabdominal-S0033833811002578

7. González E, Hernández M, Rojas C, López A. Perforación intestinal por cuerpo extraño: presentación de un caso y revisión de la literatura. *Rev Asoc Española Patol Dig*. 2021;44(2):104–6. Disponible en: https://www.sapd.es/revista/2021/44/2/08

8. Liao Y, Li Z, Zhang L, Li Y, Yu J. Imaging findings of gastrointestinal perforation caused by ingested foreign bodies: A pictorial review. *Insights Imaging*. 2019;10(1):1–10. Disponible en: https://insightsimaging.springeropen.com/articles/10.1186/s13244-019-0712-0

LA IMPORTANCIA DE LA CISTERNOGRAFÍA ISOTÓPICA EN EL DIAGNÓSTICO DE FUGAS DE LÍQUIDO CEFALORRAQUÍDEO EN AUSENCIA DE ANTECEDENTES QUIRÚRGICOS

Catalá Espí, Marta. Plaza Aguado, Teresa Catalina. Rosas Lozano, Olga Gioconda. Martínez Caballero, Antonio

Las fugas del líquido cefalorraquídeo (LCR) se producen cuando se pierde la solución de continuidad de la capa más externa que recubre el sistema nervioso llamada duramadre. Esto puede ser debido a diferentes causas, entre las que se encuentran las traumáticas (punción lumbar, cirugía previa, lesión el cabeza o columna vertebral…); fístulas venosas-LCR; aumento de la presión cerebral; malformaciones del oído interno; o debido a causas menores (ejercicio, estornudos, esfuerzos defecatorios, tos…).

La clínica varía según si las pérdidas de LCR son espinales o craneales. En las fugas espinales, el síntoma más frecuente es la cefalea occipital que mejora cuando el paciente se acuesta; mientras que en las fugas craneales se observa salida de líquido transparente por la nariz o el oído y puede haber pérdida auditiva. Estas fugas pueden ocasionar complicaciones como podrían ser la meningitis, el neumoencéfalo, hematomas subdurales o sangrado en la superficie del cerebro[1].

Caso clínico

Presentamos el caso de un paciente varón de 54 años que, a principios de 2023 tuvo una infección respiratoria que asoció clínica de taponamiento de oído izquierdo. Tras el tratamiento prescrito siguió con clínica auditiva, por lo que su médico de atención primaria le solicitó una resonancia magnética (RM) de cráneo en la que se detectaron “cambios inflamatorios en celdas mastoideas izquierdas, siendo el resto del estudio sin hallazgos patológicos valorables”.

Ante estos resultados, derivaron al paciente a Otorrinolaringología, donde le realizaron una audiometría en la que se detectó una hipoacusia mixta en ambos oídos, de mayor entidad en oído izquierdo, por lo que recomendaron cirugía con drenaje transtimpánico en dicho oído. El paciente fue intervenido el 13/05/2024 y le realizaron una miringotomía más drenaje transtimpánico izquierdo.

Tras la intervención, el paciente presentó salida de líquido transparente por oído izquierdo de forma continua objetivado mediante otomicroscopia, por lo que sospecharon fístula de LCR, a pesar de no haberla observado en la RMN.

En junio de 2024 le retiraron el drenaje transtimpánico y le solicitaron una tomografía computerizada (TC) de peñascos por persistencia de salida de contenido seroso por el drenaje. El TC fue informado de “ocupación completa por material homogéneo de todo el oído medio izquierdo, todas las celdillas mastoideas y el antro timpánico, sin signos de erosión. No identifico una clara solución de continuidad. Oído derecho sin alteraciones reseñables.”

Ante dichos resultados decidieron colocarle de nuevo el drenaje transtimpánico y solicitar una cisternografía isotópica por sospecha de fuga de LCR.

Los días 25, 26 y 27 de febrero de 2025 acudió al servicio de Medicina Nuclear donde se realizó la cisternografía isotópica mediante una punción lumbar, en la que se administró intratecalmente 1 mCi de 111-Indio-pentaacetato de dietilentriamina (111-In-DTPA), radiofármaco que se mantiene de forma estable en el espacio subaracnoideo hasta 72 horas[3], y que nos proporciona información sobre la circulación del LCR[5].

Tras la inyección del radiofármaco, se realizaron imágenes planares en una gammacámara, desde la calota hasta la columna lumbar a las 4, 24 y 48 horas postinyección. Se complementaron con imágenes centradas en cabeza y cuello para las que se usó la tomografía computerizada por emisión de fotón único (SPECT) combinada con TC (SPECT-TC), a las 24 horas postinyección[4]. Además, al paciente se le colocaron unas torundas en ambas fosas nasales y conductos auditivos, que fueron valoradas mediante imagen gammagráfica en el segundo y tercer día postinyección, para detección de una posible fuga del radiofármaco a esos niveles.

En las imágenes obtenidas de este paciente pudimos observar que, a las 4 horas de la inyección del radiofármaco, la dinámica del ascenso del LCR radiomarcado era normal, sin que se observasen zonas de fuga alrededor del canal espinal.

A las 24 horas se visualizó que la distribución del fármaco había sido correcta y no se observaron fugas a nivel de la columna. Complementariamente se realizó SPECT-TC en zona craneal, en el que se observó una leve hipercaptación focal en el área del oído izquierdo, que fue sugestiva de fuga de LCR. Posteriormente, se realizó otra imagen de las torundas nasales y óticas en las que se apreció hipercaptación del radiotrazador en la torunda del oído izquierdo, confirmándose fuga de LCR en dicha localización. No se apreciaron focos de fuga en fosas nasales ni oído derecho.

Finalmente, en las imágenes planares a las 48 horas de la inyección del radiofármaco, se observó actividad normal completa en la convexidad de ambos hemisferios con actividad renal fisiológica por eliminación del radiotrazador; y persistencia de hipercaptación en la torunda del oído izquierdo.

Discusión

El líquido cefalorraquídeo (LCR) es un fluido claro que recubre toda la superficie del tejido nervioso del cerebro y de la médula espinal. Se genera en los plexos coroideos de los ventrículos laterales cerebrales y se reabsorbe en las vellosidades aracnoideas y los gránulos de Pacchioni[2,3]. En condiciones normales, se producen alrededor de 500 ml de LCR al día, y el volumen total varía entre 90 y 150 ml, lo que significa que se renueva aproximadamente 4 a 5 veces al día. La función principal del LCR es por un lado la protección del cerebro ante traumatismos y, por otro lado, la eliminación de deshechos del metabolismo celular, actuando como un sistema linfático[2].

En ocasiones el LCR puede extravasarse de su ubicación y producir diversos síntomas, por lo que es importante detectar estas fugas y tratarlas adecuadamente. Para diagnosticarlas se pueden utilizar varias pruebas como la RM, la cisternografía isotópica y la mielografía[1].

La cisternografía se utiliza desde hace 75 años y proporciona información sobre cómo circula el LCR en el espacio subaracnoideo. Su indicación principal es la sospecha de pérdidas de volumen de LCR, cuando las otras pruebas de imagen han sido normales o no concluyentes[3,4], con una sensibilidad para detectarlas de entre un 62 a un 76%.

La técnica para la realización de la cisternografía consiste en la realización de una punción lumbar en la que se administra en el espacio subaracnoideo 111-In-DTPA, que tiene como características el no ser liposoluble ni metabolizarse ni absorberse hasta que llega a las vellosidades aracnoideas, por lo que es capaz de dar información sobre la dinámica del LCR[5]. Este compuesto va alcanzando las diversas estructuras cerebrales según va pasando el tiempo, de forma que cuando ha pasado una hora de la administración, se pueden observar las cisternas basales cerebrales; a las 2 – 6 horas, los polos frontales y la cisura de Silvio; a las 12 horas, las convexidades cerebrales; y a las 24 horas, las vellosidades aracnoideas. Pasado este tiempo se elimina renalmente. En condiciones normales el 111-In-DTPA, no debe entrar en los ventrículos laterales del cerebro[6,7].

La detección de fugas en este estudio se observa como un acúmulo del radiotrazador en el área de la fuga, que va aumentando con el paso del tiempo[6]. Hay que tener en cuenta que en ocasiones podemos obtener imágenes de acúmulo del radiofármaco sin que estas sean patológicas, como en el caso de que al realizar la punción lumbar se haya acumulado el 111-In-DTPA en el punto de inyección o a nivel epidural. Es por ello que debemos ser cuidadosos con la realización de la técnica completa para evitar posibles falsos positivos.

Una vez detectada la fuga, se podrá planificar el tratamiento correcto para cada caso, ya que este puede ir desde el reposo en cama, hasta la intervención quirúrgica en la que se intentará reparar el defecto por donde se está produciendo la extravasación del LCR[1].

Conclusiones

El caso presentado pretende ilustrar la importancia de la realización de la cisternografía isotópica cuando se nos presenta un paciente con una clínica sugestiva de fuga de LCR y las pruebas que se le han realizado previamente no han sido concluyentes o no han detectado dicha fuga.

Es un estudio seguro para el paciente ya que la dosis de radiofármaco que se administra es mínima y, en caso de que sea positivo, indica la zona por la que está drenando el LCR, permitiendo así la planificación de un tratamiento correcto.



Figura 1. *Cisternografía isotópica a las 4h post inyección del radiofármaco. Se aprecia ascenso normal de LCR. No se observan zonas de hipercaptación paramedulares sugestivas de fuga de LCR. No se observa contaminación cutánea en área de punción lumbar.*



Figura 2. *Cisternografía isotópica a las 24 horas postinyección del radiofármaco. A nivel de columna dorsal no se observan focos de hipercaptación sugestivos de fuga, ni patrón de árbol navideño paraespinal dorsal ni otras áreas. A nivel de convexidad se objetiva distribución normal del radiotrazador.*



Figura 3. *Detección de radiación en las torundas nasales y óticas a las 24 horas postinyección del radiofármaco. Se aprecia hipercaptación de radiotrazador en la torunda del oído ipsilateral confirmando fuga de LCR en dicha localización. No se aprecian focos de fuga en fosas nasales ni oído derecho.*

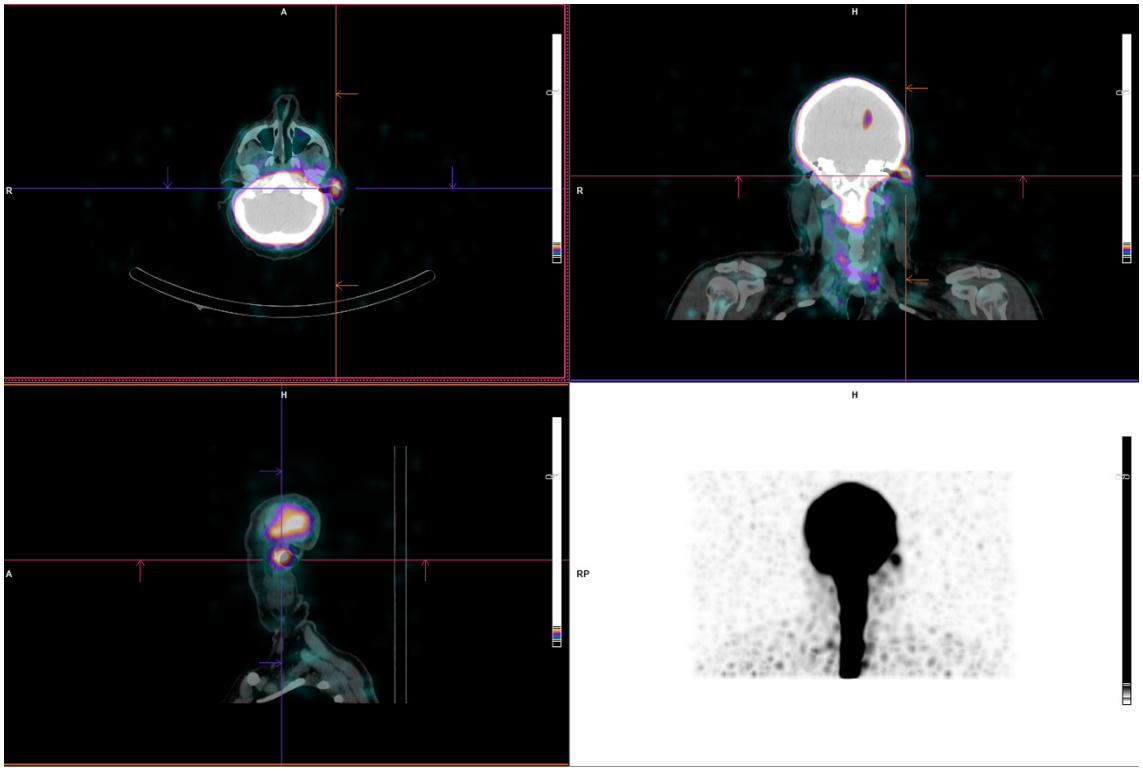

Figura 4. *Realización de cortes tomograficos SPECT/TC a las 24 horas postinyección del radiofármaco. Se observa leve hipercaptación focal en área de oído izquierdo sugestivo de fuga de LCR. A nivel de convexidad se objetiva distribución normal del radiotrazador.*

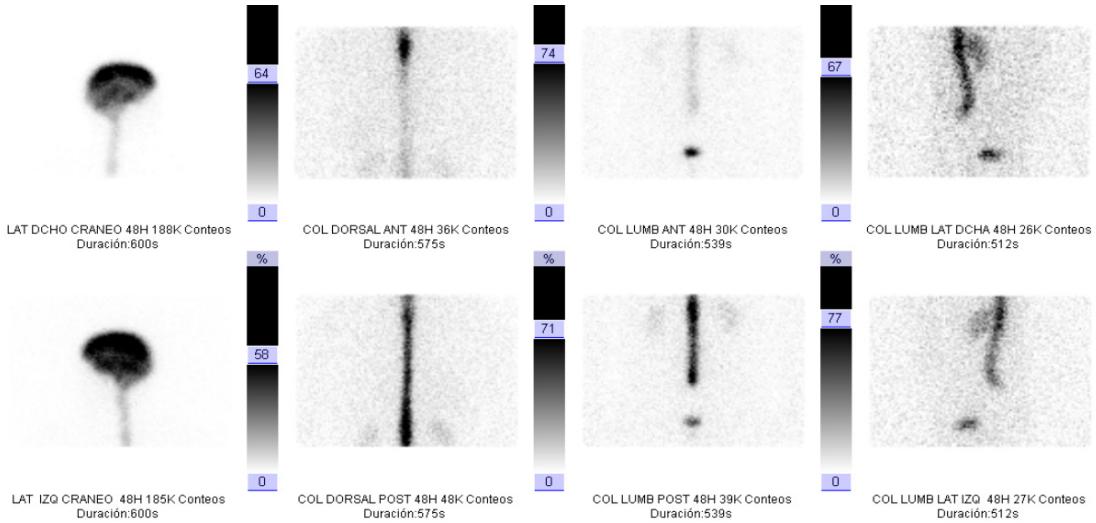

Figura 5. *Cisternografía isotópica a las 48 horas postinyección del radiofármaco. Se observa actividad normal completa en convexidad de ambos hemisferios. Se aprecia flujo de LCR en área frontal de cisura longitudinal medial y en las cisternas posteroinferiores. Se observa una leve actividad renal fisiológica por eliminación del radiotrazador.*



Figura 6. *Detección de radiación en las torundas nasales y óticas a las 24 horas postinyección del radiofármaco. Demuestra la hipercaptación en la torunda del oído izquierdo.*

Bibliografía

1. Pérdida de líquido cefalorraquídeo [Internet]. Mayoclinic.org. [cited 2025 Apr 13]. Available from: https://www.mayoclinic.org/es/diseases-conditions/csf-leak/diagnosis-treatment/drc-20522247

2. Ehu.eus. [cited 2025 Apr 13]. Available from: http://www.oc.lm.ehu.eus/Departamento/OfertaDocente/Teledocencia/Cruces/Cirugia1/NcC%20FISIOPATOLOGIA%20LCR%20E%20HIDROCEFALIA.pdf

3. Vicente G, Ma A, Martín-Comín J, Soriano Castrejón A. Tratado de Medicina Nuclear en la práctica clínica. Aulamedica. 2019;351–2.

4. Mihal D, Ruggieri P. Role of Imaging Studies in the Evaluation and Localization of Cerebrospinal Fluid Leaks. In: Cerebrospinal Fluid Rhinorrhea-E-Book: Comprehensive Guide to Evaluation and Management. 2023.

5. Thut P, Kreychman D, Obando A, Antonio J. 111In-DTPA Cisternography with SPECT/CT for the Evaluation of Normal Pressure Hydrocephalus.

6. Omalley JP, Ziessman HA. Nuclear medicine and molecular imaging : the requisites. Elsevier. 2021;1115–27.

7. Fogelman Ignac C, Susan EM, Gary C, Gopinath G. An Atlas of Clinical Nuclear Medicine. CRC Press; 2014.

REUMATOLOGÍA

OSTEOPOROSIS DE MUY ALTO RIESGO DE FRACTURA: LA IMPORTANCIA DEL TRATAMIENTO SECUENCIAL

Doménech-Serrano, Jose. Riesgo-Sanchís, Pablo. Ortiz Blasco, Marta. Casañ Murcia, María. Avilés Hernández, Antonio. Perea Martínez, Elisabet.

La osteoporosis es la enfermedad metabólica ósea más frecuente, y se puede clasificar en primaria (postmenopáusica y por envejecimiento) o secundaria (más frecuentemente causada por fármacos y trastornos endocrinos). Se caracteriza por una disminución de la densidad mineral ósea (DMO) y un deterioro en la microarquitectura del hueso, lo que conlleva un aumento en la fragilidad ósea y, en consecuencia, un mayor riesgo de fracturas. En su fisiopatología intervienen una serie de factores locales y sistémicos, que en conjunto producen un desequilibrio del remodelado óseo favoreciendo la resorción ósea. Su expresión clínica principal son las fracturas por fragilidad, siendo las más frecuentes las vertebrales, radio distal y fémur proximal. Estas fracturas no solo pueden generar un dolor intenso, sino que también aumentan el riesgo de mortalidad [1,2].

El diagnóstico se basa en la combinación de la evaluación de presencia de fracturas por fragilidad, el riesgo de fractura medido por la herramienta FRAX (Fracture Risk Assesment Tool) y la medición de la densidad mineral ósea por absorciometría dual de rayos X (DEXA). La densitometría ósea se realiza generalmente midiendo la densidad mineral de cuello femoral, cadera total y columna lumbar. El T-score compara la densidad mineral ósea con la población joven sana del mismo sexo (utilizado en mujeres postmenopáusicas y varones >50 años), y el Z-score compara con la población sana de la misma edad y sexo (utilizado en mujeres premenopáusicas y varones <50 años). Existen nuevas tecnologías como el Trabecular Bone Score (TBS), relacionadas con la microarquitectura ósea, que proporcionan información adicional. Por otra parte, las pruebas de laboratorio están orientadas principalmente a la búsqueda de causas secundarias y diagnóstico diferencial con otras enfermedades óseas, sin embargo también se dispone de marcadores de recambio óseo útiles para identificar pacientes de mayor riesgo y valorar de forma precoz la respuesta al tratamiento [1,2].

El tratamiento de la osteoporosis se basa en tres pilares esenciales: medidas generales dirigidas a disminuir los factores de riesgo; suplementos de calcio y vitamina D si son necesarios; y fármacos antiosteoporóticos. Los fármacos se clasifican según su mecanismo de acción en antirresortivos (bifosfonatos, denosumab y moduladores selectivos de los receptores de estrógenos), osteoformadores (teriparatida y abaloparatida), y de acción dual (romosozumab). Cada uno de estos fármacos tiene un perfil diferente de eficacia a nivel vertebral, no vertebral y de cadera. El tratamiento farmacológico está indicado de manera general ante la presencia de fracturas por fragilidad osteoporóticas, ante una densitometría osteoporótica (T-score <-2,5 desviaciones estándar) o bien por densitometría osteopénica (T-score entre -1 y -2,5) con otros factores de riesgo coexistentes. La selección del tratamiento farmacológico se basa en las características del paciente y la clasificación del riesgo [1,2].

El concepto de osteoporosis de alto riesgo incluye a aquellos pacientes con una mayor probabilidad de experimentar fracturas osteoporóticas. Estos incluyen una baja DMO, antecedentes de fracturas previas, factores genéticos, y comorbilidades como por ejemplo la enfermedad renal crónica o el uso de medicamentos que aceleran la pérdida de masa ósea. Este aumento del riesgo también puede verse influenciado

por factores no modificables como la edad avanzada, el sexo femenino o la raza. Los pacientes con osteoporosis de alto riesgo requieren una evaluación más exhaustiva y estrategias terapéuticas personalizadas, con el fin de reducir la probabilidad de fracturas y mejorar su calidad de vida. La identificación temprana y la intervención oportuna en estos pacientes son fundamentales para prevenir complicaciones severas y reducir el impacto económico y social de la enfermedad [1,2].

La importancia del abordaje de la osteoporosis radica también en el impacto significativo que tiene sobre la salud pública y la calidad de vida de los pacientes. Las fracturas osteoporóticas no causan dolor y discapacidad de forma exclusiva, sino que también aumentan considerablemente el riesgo de mortalidad, especialmente en personas de edad avanzada [1]. La osteoporosis de alto riesgo es particularmente preocupante, ya que estos pacientes son más susceptibles a fracturas, incluso con traumatismos menores o de forma espontánea, lo que conlleva complicaciones que pueden resultar en dependencia y una sobrecarga del sistema sanitario. La identificación temprana de aquellos pacientes con alto riesgo permite una intervención más efectiva y personalizada, lo que puede disminuir la incidencia de fracturas, reducir la necesidad de tratamientos hospitalarios prolongados y mejorar los resultados clínicos a largo plazo. Por lo tanto la osteoporosis, y especialmente los casos de alto riesgo, no solo representan un desafío clínico, sino también un desafío económico y social [1,2].

Caso clínico

Mujer de 66 años con historia de múltiples fracturas vertebrales, acude a consulta de Reumatología del Hospital General Universitario Doctor Balmis en el año 2013, tras ser derivada desde Traumatología ante el diagnóstico de osteoporosis de alto riesgo, para valoración y ajuste de tratamiento.

En su primera valoración en Reumatología (2013), se realiza una historia clínica completa y entrevista dirigida de osteoporosis. Entre sus antecedentes personales destacan: alergia a la codeína, dislipemia y dispepsia. Estaba intervenida de amigdalectomía, hemorroidectomía y fisura anal. No presentaba hábito tabáquico ni enólico. En cuanto a su historial obstétrico, tuvo dos gestaciones normoevolutivas. La paciente tuvo la menarquia a los 15 años y la menopausia a los 51 años. No tenía datos de desnutrición, con un peso de 61 kilogramos y una estatura de 1,51 metros, lo que sitúa su índice de masa corporal (IMC) en 26,75 kg/m². En relación con los antecedentes familiares, su madre sufrió múltiples fracturas de cadera. La paciente había tenido caídas accidentales frecuentes en el domicilio durante los últimos años, pero sin problemas visuales, auditivos, obstáculos en domicilio o medicación hipnótica/sedante. No ha recibido glucocorticoides ni tratamiento con estrógenos, y mantiene una dieta relativamente escasa en lácteos. La paciente no presentaba historia de litiasis renal, enfermedad gastrointestinal, hepática, tiroidea, enfermedades inflamatorias, neoplásicas o VIH como factores de riesgo. No portaba dentadura ni estaba pendiente de intervenciones dentales. Realiza ejercicio físico aeróbico de manera ocasional, y en la exploración física no se encontraron limitaciones para levantarse o deambular. En las analíticas realizadas, solo se observó un déficit de vitamina D con un hiperparatiroidismo secundario, sin otras alteraciones generales, ni en el metabolismo óseo, con marcadores de resorción ósea (fosfatasa alcalina ósea y β-CrossLaps (β-CTX)) en el rango de la normalidad.

En 2003, cuando la paciente tenía 57 años, sufrió una caída desde su propia altura con fracturas vertebrales múltiples (D6, D7, D9, D11) como consecuencia **(Figura 1)**. Este evento fue descrito como una fractura por fragilidad, lo que llevó a la realización de una densitometría ósea que también evidenció datos de osteoporosis según se recoge en informes de Atención Primaria y Traumatología (no se pudo tener acceso directo a las densitometrías previas a 2013). Desde el diagnóstico de osteoporosis, la paciente siempre ha estado recibiendo suplementos de calcio y vitamina D. En 2003, comenzó tratamiento

con teriparatida, administrada por vía subcutánea de forma diaria durante dos años. A partir de 2005 considerando la respuesta terapéutica, se suspendió la teriparatida.

A lo largo de los siguientes años, la paciente mantuvo una evolución clínica estable con un seguimiento aproximadamente anual sin presentar nuevas fracturas, aunque las densitometrías óseas de control según los informes, evidenciaron una disminución progresiva de la densidad mineral ósea, particularmente a nivel del cuello femoral. Entre 2009 y 2014, continuó el tratamiento antiosteoporótico con ibandronato oral de manera mensual, logrando un control de los parámetros metabólicos, aunque persistió la pérdida de masa ósea en las densitometrías. En 2014, tras 5 años de tratamiento con ibandronato, la paciente fue sometida a un periodo de vacaciones terapéuticas, durante el cual se suspendió temporalmente el tratamiento con ibandronato con el plan de evaluar posteriormente el riesgo de fractura a largo plazo. En 2015, tras un año sin tratamiento, la paciente mostró un empeoramiento de los resultados densitométricos, con un T-score en el cuello femoral de -2,4, en cadera total de -1,4, y en la columna lumbar de -1,6, lo que indicaba un deterioro progresivo de la DMO. En este contexto, se decidió reiniciar el tratamiento, que en esta ocasión fue con denosumab subcutáneo cada 6 meses, iniciado en el año 2016. Durante el inicio del tratamiento con denosumab, la paciente se mantuvo estable, sin nuevas fracturas, sin deterioro densitométrico, y los controles analíticos no mostraron alteraciones relevantes en los parámetros de metabolismo óseo.

No obstante, en 2023, a pesar del tratamiento continuo, la paciente sufrió un episodio de nuevas fracturas vertebrales múltiples (L1, L2, L3, L4) no descritas previamente, tras una caída casual desde su propia altura **(Figura 2)**, lo que evidenció que el riesgo de fractura seguía siendo muy alto. La densitometría mostró datos de empeoramiento de la densidad mineral ósea con T-score de -3,1 en cuello femoral, -0,6 en cadera total y +0,1 en columna lumbar **(Tabla 1).** A lo largo del seguimiento, en el año 2024, la paciente presentó complicaciones secundarias al tratamiento con denosumab. Se diagnosticó de osteonecrosis mandibular a nivel de implantes dentales derechos, una complicación poco frecuente pero grave, que fue manejada conjuntamente con Cirugía Maxilofacial (Hospital de San Juan de Alicante). El diagnóstico se corroboró mediante tomografía computarizada (TC), que evidenció signos de esclerosis difusa de la médula ósea a nivel mandibular derecho, asociada a un foco de secuestro óseo, compatible con osteonecrosis mandibular derecha **(Figura 3)**. La paciente recibió tratamiento para controlar el dolor, fue intervenida quirúrgicamente, y durante el seguimiento posterior mostró una significativa mejoría de la lesión mandibular.

En 2024, tras revisar la situación clínica y con la paciente sin antecedentes trombóticos, cardiovasculares, neoplásicos ni otras comorbilidades relevantes como hipertensión o dislipemia mal controladas, se optó por suspender denosumab y comenzar el tratamiento con romosozumab subcutáneo, administrado mensualmente durante un año. Este cambio terapéutico se basó en la necesidad de manejar el alto riesgo de fractura en una paciente con osteoporosis severa, habiendo completado previamente diversos tratamientos, y considerando la evolución clínica de empeoramiento progresivo, nuevas fracturas y los eventos adversos ocurridos en los últimos años, especialmente la osteonecrosis mandibular.

En la visita más reciente a consultas de Reumatología en junio de 2024, la paciente inició su primera dosis de romosozumab, mostrando buena tolerancia inicial al tratamiento. Además presenta un control adecuado del episodio de osteonecrosis mandibular, que se mantiene bajo vigilancia y seguimiento junto con el servicio de Cirugía Maxilofacial. No ha tenido nuevas fracturas ni caídas en los controles subsecuentes, lo que sugiere una mejora en la estabilidad ósea tras el inicio del tratamiento con romosozumab.

Discusión

La osteoporosis es la enfermedad metabólica ósea más común, y es más frecuente en mujeres postmenopáusicas. Una de cada tres mujeres y uno de cada cinco varones a partir de los 50 años, sufrirá alguna fractura a lo largo de su vida [1]. El caso que se presenta ilustra la complejidad en el manejo de la osteoporosis a largo plazo, donde la paciente experimentó un caso de difícil control a pesar de recibir tratamiento avanzado secuencial con diversidad de fármacos antiosteoporóticos.

La primera línea de tratamiento en la osteoporosis postmenopáusica son los bifosfonatos orales, mientras que en pacientes con mayor riesgo, comorbilidad o mala adherencia se prefiere bifosfonato intravenoso (zoledronato) o denosumab subcutáneo. Consideramos osteoporosis de muy alto riesgo ante la presencia de dos o más fracturas vertebrales; una fractura vertebral o de cadera con T-score <-3; o bien un T-score <-3,5. En estas situaciones de riesgo muy alto, se recomienda iniciar tratamiento con fármacos osteoformadores o de acción dual, como teriparatida, abaloparatida o romosozumab [1].

En el caso de la paciente, ante un diagnóstico de osteoporosis de muy alto riesgo y múltiples fracturas vertebrales, se decidió iniciar teriparatida, un análogo de la hormona paratiroidea que estimula la formación ósea, con una adecuada eficacia demostrada a nivel vertebral, pero no en cadera. Esta decisión fue una buena opción para el caso de la paciente, que respondió bien al tratamiento osteoformador; sin embargo, la suspensión del mismo tras dos años de uso, condujo a una disminución progresiva de la densidad mineral ósea.

Tras el tratamiento con fármacos osteoformadores (teriparatida durante 2 años, abaloparatida durante 1,5 años o romosozumab durante 1 año), se recomienda continuar el tratamiento con un fármaco antirresortivo (bifosfonatos o denosumab). En nuestra paciente, se optó por el tratamiento con ibandronato oral, que logró estabilizar los parámetros metabólicos pero no detuvo la pérdida de masa ósea, lo que destaca la limitación de los bisfosfonatos para revertir completamente esta pérdida en algunos pacientes. En el caso presentado, el tratamiento con ibandronato se retrasó varios años desde la suspensión de teriparatida, no siendo esto un manejo adecuado. Además, otro bifosfonato oral o intravenoso hubiera sido una mejor opción que ibandronato (sin eficacia demostrada en cadera). Tras 5 años de tratamiento se le planteó a la paciente un periodo de vacaciones terapéuticas, que tampoco parece ser la mejor decisión en un perfil de muy alto riesgo con fracturas vertebrales múltiples.

Después de las vacaciones terapéuticas de bifosfonatos, se debe reevaluar aproximadamente a los 18 meses. Si un paciente ha recibido durante más de 10 años bifosfonatos orales o más de 6 años zoledronato, se puede incluso valorar la suspensión del tratamiento farmacológico en algunos casos de menor riesgo. En el caso concreto de la paciente, la cual había recibido bifosfonatos orales durante 5 años y el perfil seguía siendo de muy alto riesgo de fractura, tras el discutido año de vacaciones terapéuticas, se decidió iniciar denosumab subcutáneo.

Denosumab, un anticuerpo monoclonal que inhibe RANKL, mostró estabilidad inicial, pero la recurrencia de fracturas vertebrales a pesar del tratamiento continuo, subraya la importancia de evaluar continuamente el riesgo de fractura y considerar alternativas terapéuticas. Es importante tener en cuenta que, si bien el denosumab reduce el riesgo, se han reportado casos de fracturas tras la suspensión del tratamiento [3]. Además, la aparición de osteonecrosis mandibular (ONM), una complicación poco frecuente pero grave asociada a bifosfonatos y denosumab [4], supone una situación adicional de complejidad al caso. Si bien la paciente respondió bien al tratamiento quirúrgico, este evento adverso aportó aún más motivos de especial importancia para la suspensión de denosumab. La prevención de osteonecrosis mandibular en pacientes tratados con denosumab o bifosfonatos debe estar basada en una evaluación odontológica

previa al inicio, minimización de procedimientos invasivos durante su administración (que en el caso de la paciente no se abordó de manera directa ni consultó previamente al procedimiento dental) y el mantenimiento de la higiene oral con revisiones periódicas.

Denosumab se recomienda prolongarlo hasta un máximo de 10 años debido a la duración de los estudios. Si denosumab se ha recibido durante menos de 2,5 años y existe un bajo riesgo de fractura, puede continuarse el tratamiento con alendronato oral o zoledronato intravenoso. Por otra parte, si denosumab se ha administrado durante más de 2,5 años o existe un alto riesgo de fractura, por lo general se recomienda prolongarlo hasta 10 años o tratar con zoledronato intravenoso [1]. En el caso presentado, la decisión de iniciar romosozumab, un anticuerpo monoclonal inhibidor de la esclerostina y que también actúa en la vía RANKL, se basó en su doble mecanismo de acción que combina la inhibición de la resorción ósea y la estimulación de la formación ósea. La opción de romosozumab tras denosumab no es la opción ideal, ya que se ha observado que resulta en menores incrementos en la DMO que con la secuencia inversa. Sin embargo, este enfoque terapéutico podría plantearse en pacientes con alto riesgo de fractura y que han experimentado eventos adversos con otros tratamientos como el caso de la paciente. Prolongar denosumab o volver a utilizar bifosfonatos en nuestro caso concreto no era una clara opción debido principalmente a la anterior falta de respuesta adecuada sobre la densidad mineral ósea y a los eventos adversos ocurridos durante el tratamiento, como la aparición de osteonecrosis mandibular. Con bifosfonato intravenoso o denosumab, el riesgo de ONM es mayor que con romosozumab, con el cual, el riesgo observado es muy bajo, por lo que supone otro motivo adicional por el que puede considerarse en estos casos [5,6].

Este caso clínico destaca la necesidad de individualizar el tratamiento de la osteoporosis, considerando la respuesta del paciente a las diferentes terapias, el riesgo de fractura, los eventos adversos y las opciones terapéuticas disponibles. El seguimiento continuo, el conocimiento del tratamiento secuencial y la evaluación del riesgo/beneficio de cada tratamiento son fundamentales para optimizar el manejo de la osteoporosis. La selección del tratamiento según el riesgo, así como el tratamiento secuencial en la osteoporosis, supone un reto y debe plantearse cuando se prevee un tratamiento a largo plazo **(Figuras 4 y 5)**. De manera general, aunque todavía existen en marcha diversos estudios acerca de diferentes tipos de pautas secuenciales, por el momento se ha observado una mejor respuesta en la densidad mineral ósea al tratar con un fármaco osteoformador que posteriormente sea seguido de fármacos antirresortivos [7]. Sin embargo, esto debe realizarse de manera individualizada como se ha procedido en el caso presentado, teniendo en cuenta las características del paciente, la respuesta al tratamiento, la seguridad y eventos adversos ocurridos.

Por otra parte, el caso de esta paciente también pone de manifiesto la trascendencia de la osteoporosis como un problema de salud pública más allá de la esfera individual. No solo se manifiesta como una disminución de la densidad mineral ósea, sino que conlleva un alto riesgo de fracturas por fragilidad que impactan significativamente en la calidad de vida y la supervivencia. Desde el punto de vista social, puede generar dependencia funcional, limitación de la movilidad y necesidad de cuidados a largo plazo. Esto repercute no solo en el paciente, sino también en su entorno familiar y en la sociedad, al aumentar la demanda de servicios sanitarios y sociales [8]. Además, es fundamental considerar el aumento del riesgo de mortalidad asociado a las fracturas osteoporóticas, especialmente en la población de edad avanzada y en las fracturas de cadera. Por lo tanto, la osteoporosis representa un desafío de salud pública con importantes consecuencias sociales, económicas y sanitarias. La prevención, el diagnóstico temprano y el tratamiento adecuado son fundamentales para reducir el riesgo de fracturas y mejorar la calidad de vida de los pacientes afectados [9].

Conclusiones

La osteoporosis se trata de una enfermedad que se encuentra en una situación de aumento progresivo durante los últimos años, probablemente también infradiagnosticada e infratratada, y que presenta diversos puntos críticos de manejo complejo.

El caso clínico destaca la naturaleza crónica y progresiva de la enfermedad, donde la respuesta inicial a un tratamiento no garantiza la protección a largo plazo frente a fracturas. Resalta la importancia de considerar los posibles eventos adversos de los tratamientos a corto y largo plazo, así como adaptar la estrategia terapéutica en consecuencia. Enfatiza la necesidad de individualizar el tratamiento, seleccionando la opción más adecuada para cada paciente según su riesgo de fractura, respuesta a tratamientos previos y tolerancia a los mismos. Finalmente, este caso apoya la consideración de terapias combinadas o secuenciales para optimizar la densidad mineral ósea y reducir el riesgo de fracturas en pacientes con osteoporosis severa.

La osteoporosis representa un importante desafío de salud pública con un amplio impacto a nivel social, económico y sanitario. Es crucial enfatizar en la detección temprana, la prevención y el manejo individualizado para mitigar la carga de esta enfermedad.

Anexos

	Cuello femoral	Cadera total	Columna lumbar
2013	*No disponible*	*No disponible*	-1,4
2015	-2,4	-1,4	-1,6
2017	-3,0	-2,1	-1,6
2021	-2,5	-0,8	-0,6
2023	-3,1	-0,6	+0,1

Tabla 1. *Evolución de la densitometría ósea de la paciente según T-SCORE (no se ha podido acceder a valores previos al año 2013). En amarillo: osteopenia densitométrica; en rojo: osteoporosis densitométrica.*

Figuras 1 y 2. *Izquierda: radiografía de columna dorsal en proyección lateral, con aplastamientos vertebrales a nivel D6, D7, D9 y D11. Derecha: radiografía de columna lumbar en proyección posteroanterior, con aplastamientos vertebrales a nivel L1, L2, L3, L4.*

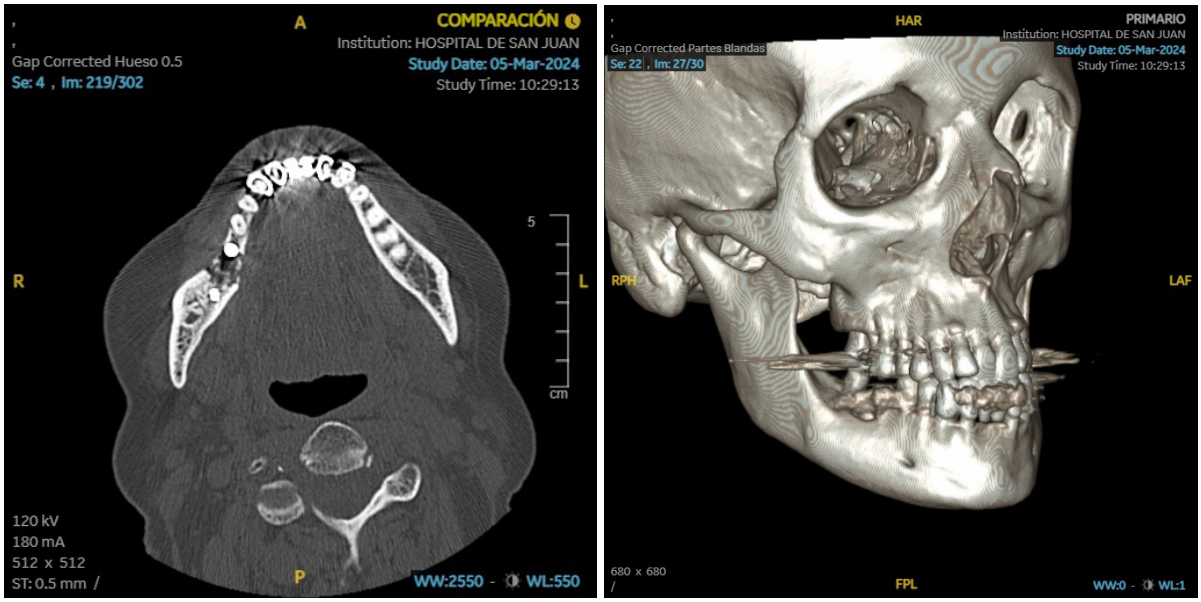

Figura 3. *Tomografía computarizada (TC) facial con reconstrucción 3D, con esclerosis difusa medular ósea afectando al ángulo y cuerpo posterior mandibulares derechos, y con un foco de secuestro óseo entre los tornillos de implantes dentales; compatible con osteonecrosis mandibular.*

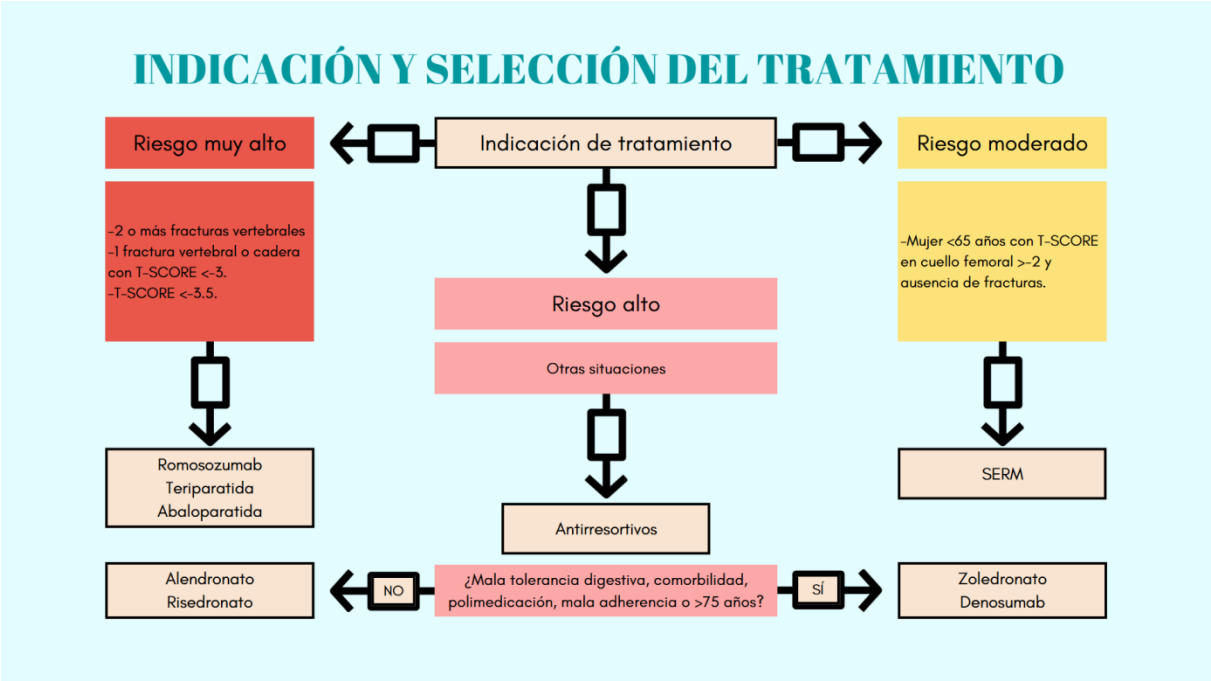

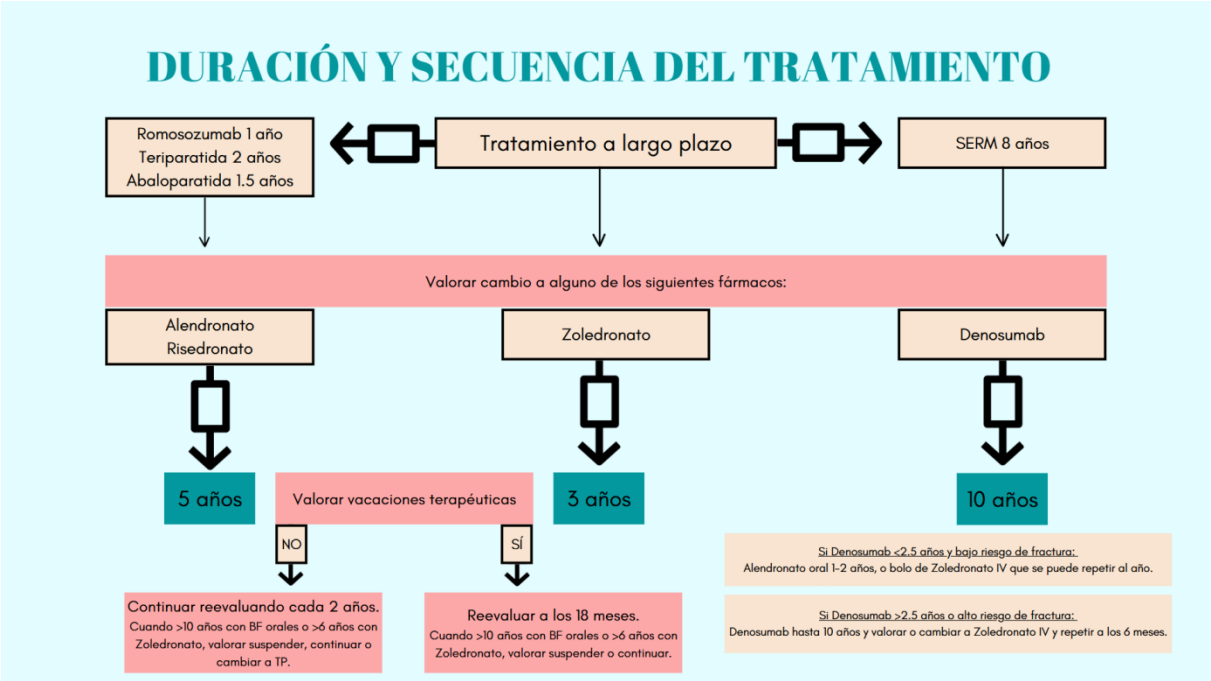

Figuras 4 y 5. *Esquemas sobre la selección de tratamiento según el riesgo (figura superior) y tratamiento secuencial (figura inferior) orientado al tratamiento de la osteoporosis de alto riesgo a largo plazo (adaptado a partir del Tratado de Enfermedades Reumáticas de la Sociedad Española de Reumatología y Recomendaciones de la SEIOMM).*

Bibliografía

1. Guañabens N. Osteoporosis. En: Balsa A, Díaz F, editores. Tratado de Enfermedades Reumáticas. 2ª ed. España: Editorial Médica Panamericana; 2022. p. 641-648.

2. Casado E. Osteoporosis secundarias. Diagnóstico y opciones terapéuticas. En: Balsa A, Díaz F, editores. Tratado de Enfermedades Reumáticas. 2ª ed. España: Editorial Médica Panamericana; 2022. p. 649-657.

3. Drejer LA, El-Masri BM, Ejersted C, Andreasen CM, Thomsen LK, Thomsen JS, et al. Trabecular bone deterioration in a postmenopausal female suffering multiple spontaneous vertebral fractures due to a delayed denosumab injection – A post-treatment re-initiation bone biopsy-based case study. Bone Reports. 2023 Dec;19:101703.

4. McGreevy C, Williams D. Safety of drugs used in the treatment of osteoporosis. Therapeutic Advances in Drug Safety. 2011 Aug;2(4):159-72.

5. Ebina K, Tsuboi H, Nagayama Y, Kashii M, Kaneshiro S, Miyama A, et al. Effects of prior osteoporosis treatment on 12-month treatment response of romosozumab in patients with postmenopausal osteoporosis. Joint Bone Spine. 2021 Oct;88(5):105219.

6. Kobayakawa T, Suzuki T, Nakano M, Saito M, Miyazaki A, Takahashi J, et al. Real-world effects and adverse events of romosozumab in Japanese osteoporotic patients: A prospective cohort study. Bone Reports. 2021 Jun;14:101068.

7. Cosman F, Kendler DL, Langdahl BL, Leder BZ, Lewiecki EM, Miyauchi A, et al. Romosozumab and antiresorptive treatment: the importance of treatment sequence. Osteoporos Int. 2022 Jun;33(6):1243–56.

8. Rashki KA, Rezapour A, Jahangiri R, Nikjoo S, Farabi H, Soleimanpour S, et al. Economic burden of osteoporosis in the world: A systematic review. Medical Journal of the Islamic Republic of Iran. 2020 Nov; 34:154.

9. Castañeda S, Moro-Álvarez MJ. Update of the osteoporosis guidelines of SEIOMM. Revista Clínica Española (English Edition). 2022 Aug;222(7):412–3.

DOCTOR/A ME DUELE LA ESPALDA Y SOY DEMASIADO JOVEN

Martínez García, Clara. Bautista Valera, Alejandro. Serralta Ferrer, Lucía. García Verdejo, Arturo. Pont Gutierrez, Carlos. Agudo Quilez, Marta.

El Linfoma Difuso de Células Grandes B, es del grupo de linfomas no Hodgkin y se llama así pues tiene su origen en células de línea B, siendo linfocitos de gran tamaño que invaden de forma difusa los ganglios linfáticos[1].

Clínicamente suelen cursar como tumoraciones en zonas ganglionares de reciente aparición, crecimiento rápido y corta evolución (siendo más frecuentemente a nivel cervical o abdominal). A veces estas masas no son palpables y suelen dar la cara cuando el paciente desarrolla clínica sistémica o síntomas B.

El diagnóstico de esta patología ante sospecha clínica del mismo es mediante punción aspiración con aguja de la tumoración. Si esta no es concluyente se deberá realizar biopsia. Tras ello es importante realizar un correcto estudio extensión. La clasificación de Ann Arbor nos ayudará a establecer el estadio *(tabla 1).*

La escala más frecuentemente usada para establecer el pronóstico en este tipo de patologías es el Índice Pronóstico Internacional (IPI) *(tabla 2).*

Las terapias disponibles se basan en el esquema clásico R-CHOP al que se le añadirán otras terapias según la respuesta del paciente (inmunoterapia, trasplante autólogo, terapia CART… etc.)

El manejo de estos pacientes siempre debe ser multidisciplinar y más aún con la presencia de metástasis ósea[2].

Caso clínico

Mujer de 26 años que inicia el cuadro clínico con coxalgia, más acentuada en lado derecho que empeoraba con los movimientos y con el esfuerzo físico. Un mes más tarde refiere inicio de lumbalgia aguda que imposibilita actividades básicas de la vida diaria, teniendo que dejar su actividad laboral. La paciente negaba caída, traumatismo o sobreesfuerzo que justificara la clínica.

Dos meses después, comienza con clínica de síndrome constitucional (síntomas B): fiebre vespertina, pérdida de peso y astenia. Es entonces cuando realiza una tercera visita al servicio de urgencias donde en la radiografía simple se objetiva acuñamiento de segunda vértebra lumbar. Ante estos hallazgos en la radiografía se contacta con nuestro servicio.

A la exploración física presentaba además una lesión dolorosa pétrea no móvil en hueso frontal y dolor a nivel del esternal sin asociar masa. Al mismo tiempo, en miembros inferiores la paciente refería parestesias en silla de montar que fluctuaban, aunque con buen control de esfínteres. Se objetivaron reflejos

osteotendinosos aquíleo y rotuliano izquierdos conservados, pero derechos abolidos, siendo la fuerza en miembros inferiores 5/5 en todos los niveles. Sin apreciarse otros signos o síntomas a nivel sistémico relevantes.

Ante los hallazgos en la radiografía (*Figura 1*) (fractura compresión de segunda vértebra lumbar con hematoma o componente de partes blandas epidural asociado) y la clínica asociada se decide solicitar una tomografía computarizada *(Figura 2)* de raquis dorso-lumbar para filiar correctamente la lesión ósea axial.

Una analítica de sangre fue también solicitada donde se identificó: insuficiencia renal, anemia, linfocitopenia, hiperuricemia, hiperfosfatemia, hipercalcemia[3] y proteína C reactiva de 21.94mg/dl.

Ante los hallazgos presentes en exploración física y pruebas complementarias se decide ingreso a cargo de medicina interna para determinar el origen del cuadro.

Durante su ingreso se solicita una resonancia magnética de columna dorsal donde se describe: extensa afectación tumoral mediastínica, retroperitoneal, renal bilateral, pélvica y ósea múltiple (vértebras C7, T2, T3, L1, L2 y L4, sacro y esternón). Fractura patológica de la vértebra L2, con masa de partes blandas, condicionando moderada estenosis de canal a este nivel.

Tras estudio inmunohistoquímico se sospecha síndrome linfoproliferativo por lo que se realiza el estudio de extensión pertinente: PET-TC, aspirado de médula ósea, LCR, RM cerebral y FISH.

Finalmente es diagnosticada de Linfoma Difuso de Células Grandes B, en Estadio IV[1], con masa Bulky mediastínica y afectación extraganglionar.

Ante estos hallazgos, por nuestra parte (cirugía ortopédica y traumatología) se decide tratamiento conservador mediante ortesis tipo corsé indicado en bipedestación y sedestación, pudiendo retirarlo al estar acostada. Continuó con seguimiento en consultas externas de traumatología con controles radiográficos periódicos. Debido al pronóstico y estadio de la enfermedad no establecimos ninguna intervención más agresiva.

Al año de seguimiento la paciente ha recibido ya sexto ciclo de quimioterapia con progresión de la enfermedad en último PET-TC que evidencia lesión nodular cerebral, sin afectación de LCR. La afectación a nivel de SNC le está provocando crisis comiciales por lo que es propuesta para terapia CART[4] como tercera línea de rescate. Por el contrario, no se evidencia infiltración a nivel de médula ósea.

En el momento de la redacción de este caso la paciente en seguimiento por parte de hematología tras inicio de terapia CART: día 106 de terapia CAR-T, muy buen estado general. Solo refiere cefalea diaria al despertar hemicraneal derecha, intermitente y buen control de convulsiones con la medicación actual. Ultimo PET-TC de marzo del 2025: sin evidencia de enfermedad macroscópica en el momento actual.

ESTADIOS ANN ARBOR

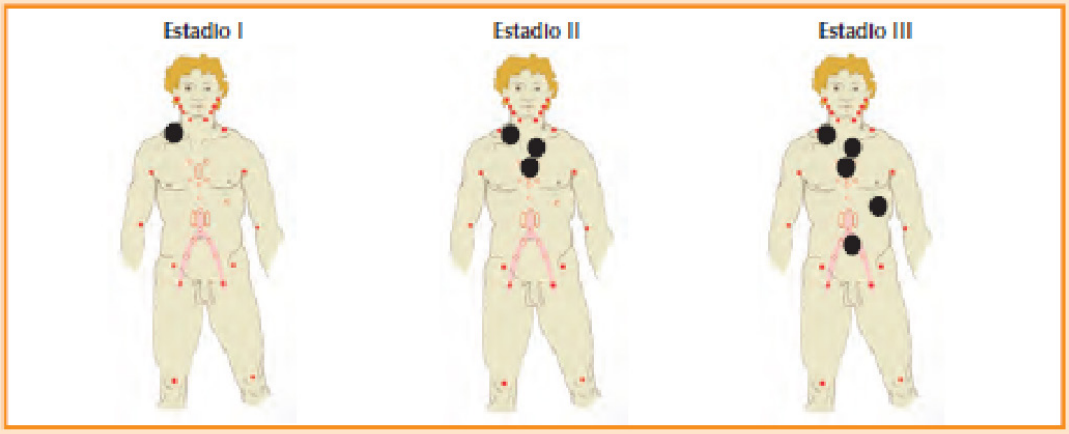

Clasificación clínica de los linfomas según la extensión

	Descripción de la extensión
Estadio I	Una sola región ganglionar o un único órgano extraganglionar
Estadio II	Dos o más regiones ganglionares o una extraganglionar, en el mismo lado del diafragma
Estadio III	Varias regiones ganglionares a ambos lados del diafragma, incluyendo o no una extraganglionar o el bazo
Estadio VI	Diseminación a uno o más órganos extraganglionares, con o sin afectación ganglionar. Una afectación extraganglionar mas otra ganglionar a distancia. La afectación de médula ósea implica un estadio IV
Síntomas B	Pérdida de peso (>10%) inexplicada, en <6 meses
	Fiebre (>38º) inexplicada y persistente en >2 semanas
	Sudoración nocturna exagerada

Tabla 1. *Estadios Ann Arbor. Fuente: AEAL*

Tabla 2. International Prognostic Index (IPI)

International Prognostic Index (IPI)		Estimado de sobrevida a 3 años (95% CI)
Factores de Riesgo	Edad >60 años	
	LDH sérica > normal	
	Estadio de Anna Arbor III–IV	
	Performance status ECOG 2–4	
	Sitios extranodales >1	
Factor Pronóstico Adverso	Bajo 0–1	91 (89–94)
	Bajo intermedio 2	81 (73–86)
	Alto intermedio 3 Alto 4–5	65 (58–73)
		59 (49–69)

Tabla 2. *Índice Pronóstico Internacional. Fuente: AEAL*

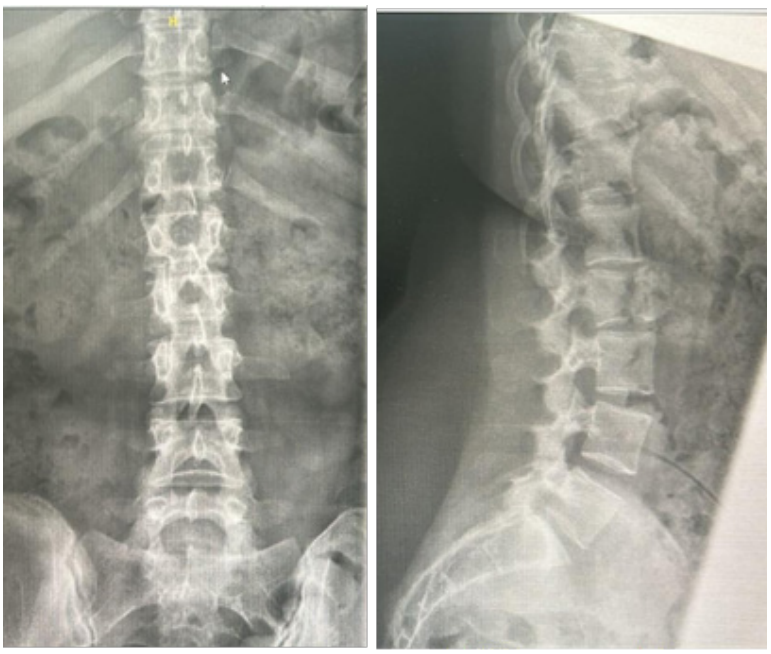

Figura 1. *Radiografía AP y Lateral.*

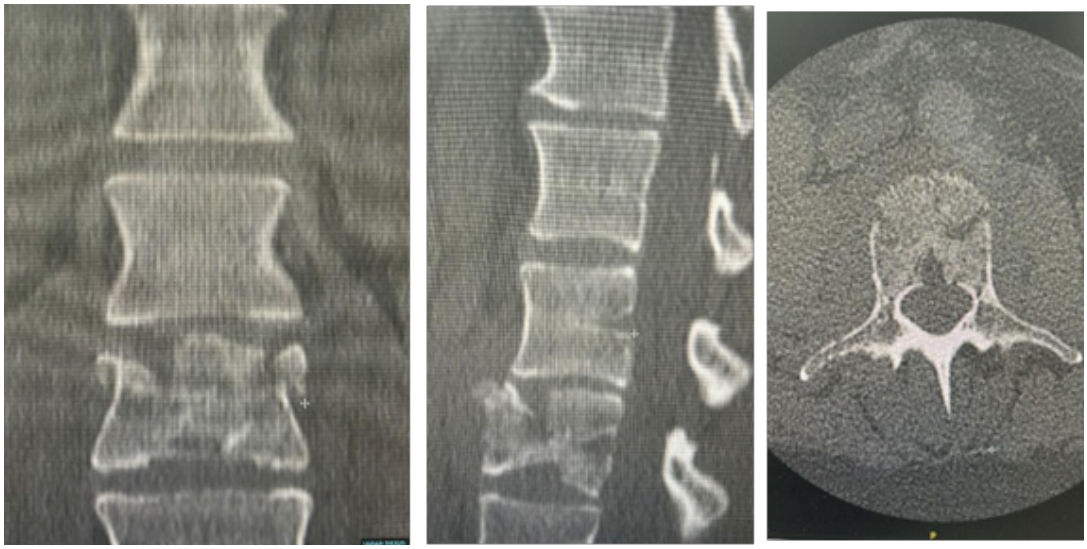

Figura 2. *Cortes tomografía computarizada.*

Bibliografía

1. De la Serna J. AEAL Explica: Linfoma B Difuso de Células Grandes. AEAL, editor. AEAL; 2011.

2. Tsukamoto S, Kido A, Tanaka Y, Facchini G, Peta G, Rossi G, Mavrogenis AF. Current Overview of Treatment for Metastatic Bone Disease. Curr Oncol. 2021 Aug 29;28(5):3347-3372. doi: 10.3390/curroncol28050290. PMID: 34590591; PMCID: PMC8482272.

3. López Morales P, Terol-Garaulet E, Méndez-Martínez M, Iniesta-Pino Alcázar I, Albarracín-Marín-Blazquez A. Hypercalcemia as Initial Manifestation of Primary Splenic Diffuse Large B-Cell Lymphoma. Cir Esp (Engl Ed). 2021 Mar;99(3):238-240. English, Spanish. doi: 10.1016/j.ciresp.2020.05.004. Epub 2020 Jun 3. PMID: 32505555.

4.. Catalá E, Iacoboni G, Barba P. Chimeric antigen receptor T-cell (CAR-T) therapy in patients with aggressive B-cell lymphomas. Current outlook after a decade of treatment. Med Clin (Barc). 2022 Apr 8;158(7):327-332. English, Spanish. doi: 10.1016/j.medcli.2021.10.005. Epub 2021 Dec 3. PMID: 34872767.

PATOLOGÍAS QUIRÚRGICAS

CIRUGÍA GENERAL

DUODENECTOMIA DE URGENCIAS EN PACIENTE CON FISTULA AORTOENTERICA

Adrián Paredes Segura, Ismael Gómez Giménez, Cándido Alcázar López, Celia Villodre Tudela, Mariano Franco Campello, José Manuel Ramia Ángel

La cirugía del duodeno continúa siendo un importante desafío técnico debido a su compleja anatomía y estar íntimamente relacionado con el páncreas. Históricamente ha presentado una alta morbimortalidad. En 1995, Chung et al[1] describieron la duodenectomía total con conservación del páncreas (DTPP) que permite solucionar ciertas situaciones complejas duodenales sin efectuar resección pancreática. Posteriormente se han descrito otras duodenectomías parciales con preservación pancreática y papilar dirigidas a lesiones localizadas en las porciones D3 y D4 duodenales. Esta opción técnica ha mostrado buenos resultados, especialmente en el tratamiento de neoplasias infrapapilares[2]. Son muy escasas, las duodenectomías totales o distales urgentes publicadas, pero puede ser muy útil en determinados contextos.

La fistula aortoentérica es una patología infrecuente pero grave, con alta tasa de mortalidad, que como clínica de presentación conlleva hemorragias digestivas, ya sea alta, manifestándose como hematemesis, melenas o hematoquecia si el paciente presenta un transito lento, que suele comenzar con una hemorragia leve o autolimitada que se considera como hemorragia centinela, pudiendo desencadenar una hemorragia masiva potencialmente mortal. También se puede asociar dolor epigástrico, síntomas inespecíficos como perdida de peso, astenia y mal estar general. En el caso de fistulas debidas a un proceso infeccioso se puede asociar fiebre.

Se debe sospechar ante un paciente con antecedentes de cirugía vascular previa, donde se han colocado prótesis, ya que la erosión de la prótesis con la pared intestinal por el continuo contacto del injerto con el duodeno, y la posterior infección, es la desencadenante de la fistula aortoentérica. Suele ser una patología valorada en Urgencias y para realizar el diagnostico se requiere un TC abdominal[3], incluyendo fases arteriales para evidenciar el sangrado, y como normalmente se presenta como una hemorragía digestiva, se suele realizar una endoscopia donde se aprecia una perforación duodenal, pudiendo incluso visualizar la prótesis vascular.

El tratamiento de dicha patología es quirúrgico, ya que se debe reemplazar el injerto y realizar una duodenectomía. Dentro de los posibles tratamientos la duodenectomía parcial con preservación del páncreas seria la indicada en casos de localización D3 y D4, son casos que requieren alto tiempo quirúrgico, con alta estancia hospitalaria elevada y una alta morbilidad asociada[4-5].

Caso clínico

Presentamos el caso de un paciente de 57 años, como antecedentes presenta hipertensión arterial, Diabetes Mellitus tipo 2, enfermedad renal crónica estadio 1A3 secundaria a nefropatía diabético-hipertensiva, cirrosis hepática enólica. Como hábitos tóxicos destaca bebedor de 2 litros de cerveza diarios y vodka, exfumador desde hace 10 años de un paquete diario. Presentó ingresos en febrero de 2024 por episodios de hiponatremia. Como antecedente quirúrgico destaca un by-pass aorto-bifemoral bilateral mediante stents en 2018, realizado en Inglaterra.

Acude al servicio de urgencias de su hospital remitido desde nefrología por presentar mal estado general y hallazgos analíticos de pancitopenia (Hb 7.4, 22.000 plaquetas y leucopenia: 3.200 neutrófilos). En el momento presenta dolor abdominal generalizado, estreñimiento y deposiciones de color verdoso. El paciente muestra un peso de 50Kg, estando por debajo de su IMC normal.

En el ingreso se realiza diagnóstico de Leishmaniosis visceral mediante técnica de PCR en sangre, por lo que inicia tratamiento antibiótico. Se realiza gastroscopia donde no se visualiza ninguna alteración que pudiese explicar la sintomatología. En la colonoscopia dos días después sí que se observan restos compatibles con melenas, pero sin llegar a visualizar lesiones que pudiesen ser causantes del sangrado.

Ante la falta de localización del punto de sangrado se realiza AngioTC, que demuestra neumoperitoneo junto con líquido libre perihepático, periesplénico, entre asas y pelvis. También se observa edema periportal y mesentérico. La prótesis se mantenía permeable y sin fugas.

El paciente continúa amenizándose sin encontrar el punto sangrante, alcanzando incluso hemoglobina de 3.8, por ello, se repite un TC con contraste donde además de la persistencia del edema abdominal generalizado, se observa la aparición de pseudoaneurisma en el anclaje proximal de la prótesis aórtica, pero sin evidencia de sangrado activo. Se completa el estudio el mismo día con AngioTC donde no encuentra diferencias con el TAC ni presencia de fístula aorto-entérica.

A pesar de las evidencias de las pruebas de imagen, debido a la anemización del paciente y los restos melénicos detectados en la colonoscopia, se seguía sospechando que la etiología fuese una fístula aorto-entérica sobre prótesis aortobifemoral, por lo que es derivado a nuestro hospital para ingresar a cargo de cirugía vascular. Ante la estabilidad hemodinámica del paciente se realiza tratamiento endovascular con 2 endoprótesis aórticas mediante la técnica de "kissing ballon", dada la persistencia de fuga en la arteriografía se completa con un "kissing stent" que logra cerrar la fuga. A pesar de la intervención no queda asegurado la exclusión completa de la fuga, pero sí una disminución del débito.

Al día siguiente se realiza AngioTC de control donde se muestra presencia de contraste en segunda porción duodenal que se podría relacionar con un sangrado arterial activo, pero sin visualizarse el jet (*figura 1*). Además, se hace evidente la microperforación contenida en la tercera porción duodenal.

Ante los hallazgos se realiza endoscopia que confirma la perforación de gran tamaño en tercera porción duodenal desde la cual se visualiza la prótesis aórtica que la contiene. Se repite AngioTC donde ya no se ve extravasación de contraste en duodeno. También se inicia tratamiento antibiótico con Anfotericina B, Piperacilina, Tazobactam y Linezolid debido a la infección de la prótesis aórtica.

Se decide realizar intervención conjunta entre cirugía vascular y general para solucionar la perforación y fístula.

La cirugía consistió en la resección de la parte del duodeno perforado con realización de anastomosis laterolateral con asa yeyunal y liberación de la prótesis aortobifemoral con retirada de la prótesis de dacrón y cierre de la arteriotomía aórtica con un by-pass axilo-bifemoral y ligadura de AFS derecha por ruptura intraoperatoria (*figura 2 y 3*). Los días posteriores de la cirugía presenta mejoría progresiva alcanzando retirada de la sedación, inicio de deambulación y tolerancia oral, sin embargo, la anemización continúa a causa de un hematoma axilar y torácico postquirúrgico. El 20/06 el hemocultivo de la prótesis confirma E. Faecium, que probablemente provocó el pseudoaneurisma. Las prótesis de reparación se colocaron durante la bacteriemia por lo que se pautó Daptomicina-Ampicilina. Es reintervenido por el resangrado

del by-pass axilobifemoral a nivel derecho donde se mostró un jet arterial directo en confluencia con la prótesis axilar al que se le realizó puntos de hemostasia. Tras esto, presentó buena evolución, por lo que acabó siendo dado de alta con control para finalizar el tratamiento por Leishmaniasis.

Anexos

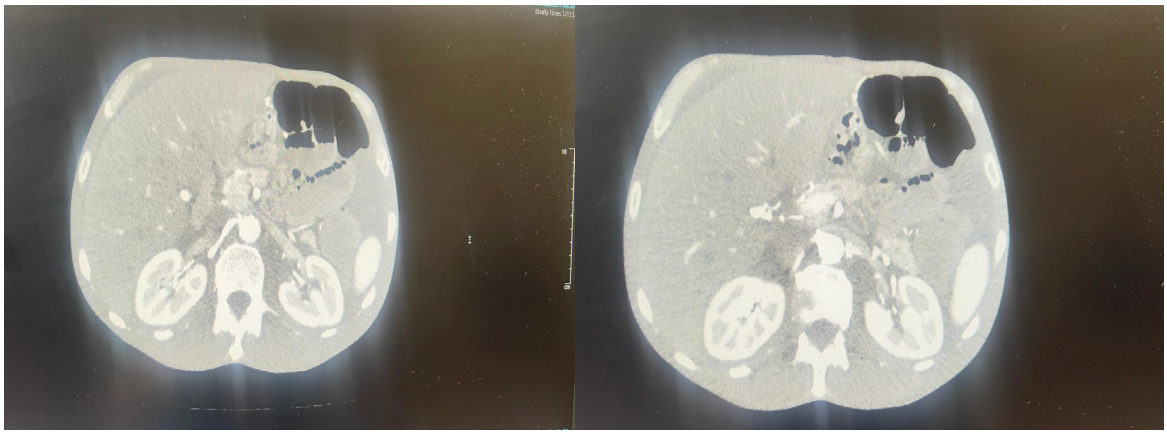

Figura 1: Imagen TAC abdominal con contraste donde se aprecia salida del contraste desde aorta abdominal a duodeno

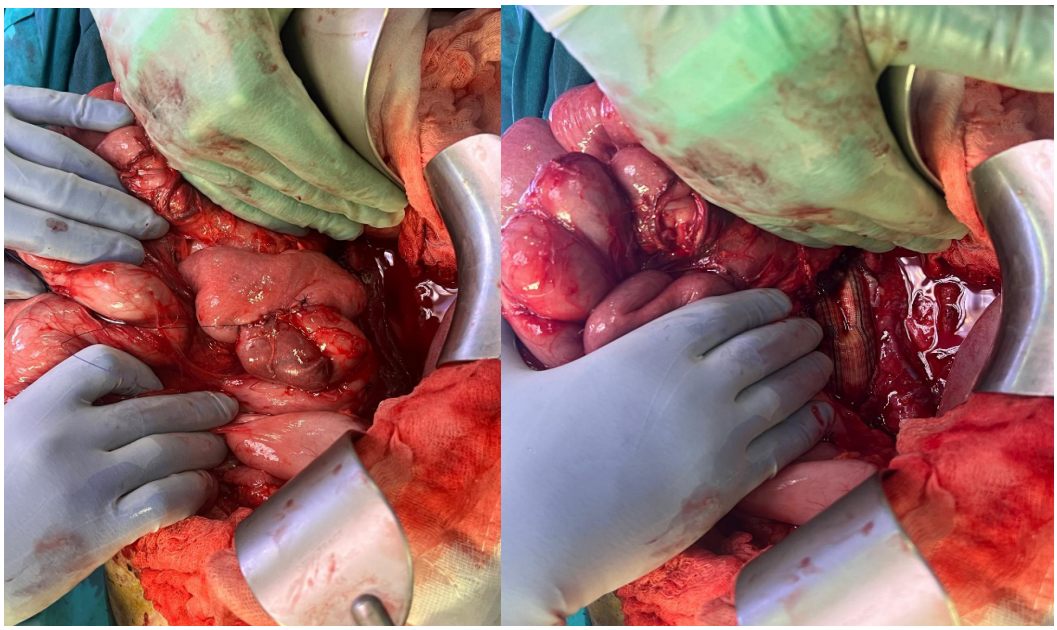

A B

Figura 2: Durante la intervención visualizamos en la imagen A la sutura realizada. En la imagen B la prótesis.

Figura 3: Pieza quirúrgica resecada durante la intervención, observando segmento de duodeno y aorta abdominal.

Bibliografía

1. Chung RS, Church JM, vanStolk R. Pancreas-sparing duodenectomy: indications, surgical technique, and results. Surgery 1995;117:254–9.

2. López-Domínguez J, Busquets J, Secanella L, Peláez N, Serrano T, Fabregat J. Duodenal adenocarcinoma: Surgical results of 27 patients treated at a single center. Cir Esp (Engl Ed). 2019 Nov;97(9):523-530. English, Spanish. doi: 10.1016/j.ciresp.2019.06.014. Epub 2019 Sep 26. PMID: 31563268.

3. Okada K, Uemura K, Takasaki T, Kondo N, Sumiyoshi T, Katayama K, Seo S, Otsuka H, Shibata Y, Takahashi S. Mesenteric approach in pancreas-preserving partial duodenectomy for aortic graft-duodenal fistula: a case report. Clin J Gastroenterol. 2022 Oct;15(5):920-923. doi: 10.1007/s12328-022-01665-x. Epub 2022 Jul 25. PMID: 35879497.

4. Cantalejo-Díaz M, Ramia-Ángel JM, Palomares-Cano A, Serradilla-Martín M. Pancreas-Preserving Total Duodenectomy: A Systematic Review. Dig Surg. 2021;38(3):186-197. doi: 10.1159/000515718. Epub 2021 May 17. PMID: 34000717.

5. Gemio del Rey IA, García Gil JM, Latorre Fragua RA, de la Plaza Llamas R, Ramia JM, Díaz Candelas DA. Three cases of distal urgent duodenectomies. *Chirurgia*. 2024 Dec;37(6):442-7.

FASCITIS NECROTIZANTE POR *AEROMONAS SPP* Y *PARABACTEROIDES SPP* TRAS HEMICOLECTOMÍA DERECHA LAPAROSCÓPICA, A PROPÓSITO DE UN CASO

Hernández Ferriz, Ana Belén. Hernández Roca, Belén. Seguí Orejuela, Jordi. Hernández i Santiago, Assumpta. Sanchís López, Antonio Francisco.

Introducción

La fascitis necrotizante es una infección que afecta a la piel y a los tejidos blandos, que se caracteriza por una extensa necrosis de la piel, tejido celular subcutáneo y la fascia superficial y profunda. En la mayoría de las ocasiones se asocia a una importante toxicidad sistémica. La mortalidad oscila entre el 20 y el 50%, siendo hasta del 80-100% en algunas series[1,2]. Como factores de mal pronóstico se encuentran la edad avanzada, presencia de enfermedades previas, así como el retraso en el diagnóstico y tratamiento del cuadro.

Caso clínico

Presentamos el caso de un varón de 76 años, diabético no insulinodependiente y dislipémico, sin otros antecedentes médicos de interés, que ingresa en el servicio de Cirugía General y del Aparato Digestivo para realización de hemicolectomía derecha laparoscópica programada. El paciente fue diagnosticado de un adenocarcinoma de colon ascendente tras estudio diagnóstico en el contexto de rectorragia. Se realiza la hemicolectomía derecha laparoscópica con anastomosis extracorpórea termino-lateral mecánica circular, sin complicaciones intraoperatorias.

A las 48 horas, el paciente presenta clínica de dolor abdominal intenso, sin mejoría pese a analgesia intravenosa pautada, así como obnubilación, hipotensión sin mejoría pese a fluidoterapia y oliguria. A la exploración presenta dolor abdominal a la palpación en hipocondrio derecho, sin signos inflamatorios cutáneos asociados.

Analíticamente presenta los siguientes valores a destacar:

Bioquímica: Urea 87.4 mg/dL, creatinina 2.18 mg/dL, sodio 127 mEq/L, potasio 4.12 mEq/L, bilirrubina total 1.58 mg/dL, PCR 332 mg/L, PCT 13.90 ng/mL.

Hemograma: Hb 11.7 g/dL, Hto 34.8%, leucocitos 1900/uL, neutrófilos 1500/uL, linfocitos 100/uL, monocitos 200/uL.

Coagulación: Índice de Quick 67%, INR 1.29, TTPA 28.4 segundos, TT 19.8 segundos.

Dado el empeoramiento clínico y analítico, se solicita tomografía computarizada con contraste intravenoso con hallazgo de banda de gas extraluminal en espacio subdiafragmático derecho, flanco derecho y a nivel de pared abdominal, no visualizando signos de complicación a nivel de la anastomosis.

Tras ello, se decide intervención quirúrgica emergente. Durante la intervención se objetivan signos de fascitis del músculo recto del abdomen derecho, con inicio en la incisión subcostal, por lo que se decide realizar desbridamiento quirúrgico agresivo con toma de biopsias musculares, así como muestras para cultivo microbiológico. Se decide revisar la anastomosis, no hallando signos de dehiscencia anastomótica, pero visualizando signos de isquemia de íleon terminal, por lo que se decide realizar resección de la anastomosis y confección de ileostomía terminal. En los cultivos microbiológicos hay crecimiento de *Aeromonas spp.* y *Parabacteroides spp.,* por lo que se solicita valoración al servicio de Medicina Preventiva quienes descartaron infección secundaria a contaminación del material quirúrgico.

El paciente ingresa en servicio de reanimación, precisando tratamiento con antibioterapia ajustada según el resultado del antibiograma, animas vasoactivas y fluidoterapia. Se realizan curas diarias, con colocación al cuarto día de dispositivo de terapia de presión negativa. A pesar de las medidas terapéuticas el paciente evoluciona de forma desfavorable, por lo que de acuerdo con los familiares se decide sedación paliativa, con exitus del paciente.

Discusión

La fascitis necrotizante es una infección agresiva con una alta mortalidad, que oscila entre el 20 y el 50%, llegando hasta el 80-100% según algunas series. Se trata de una entidad que afecta a piel y a tejidos blandos, siendo la presencia de afectación fascial la diferencia con cuadros como la celulitis necrotizante o la mionecrosis, donde no encontramos alteración de la fascia. Entre los microorganismos más relacionados con esta patología se encuentran el *Staphylococcus spp*. *Streptococcus spp*. (*Streptococcus pyogenes*), *Bacteroides* y *E. Coli*, siendo poco frecuentes las infecciones producidas por *Aeromonas spp.* y *Parabacteroides spp.*, como en el caso presentado.

Respecto a los principales factores de riesgo, encontramos la diabetes mellitus, el consumo habitual de alcohol, la inmunosupresión, así como el tratamiento con glucocorticoides, la obesidad, enfermedades reumáticas y tumorales y las edades extremas. Además, hay factores locales como la presencia de heridas cutáneo-mucosas, traumatismos locales, cirugía local, las punciones venosas y la arteriopatía periférica. Además, se ha relacionado con el consumo de antiinflamatorios no esteroideos (AINES), que podría explicarse por el enmascaramiento de los síntomas inflamatorios asociados a esta entidad en el momento inicial (tabla 1)[1].

La fascitis necrotizante es una emergencia quirúrgica, que refiere instauración de tratamiento de forma precoz y agresiva. Inicialmente se recomienda inicio de tratamiento antibiótico empírico de amplio espectro, recomendando iniciar tratamiento con Piperacilina-Tazobactam o bien con carbapenémicos, dado que las infecciones suelen ser polimicrobianas[1,3]. Por otra parte, se debe iniciar tratamiento de soporte fisiológico con fluidoterapia IV, soporte hemodinámico y monitorización en Unidad de Cuidados Intensivos. Además, se debe realizar un desbridamiento quirúrgico de forma precoz[1,3,4.] eliminando el tejido necrótico para intentar controlar el foco infeccioso, siendo necesario en la mayoría de las ocasiones realizar intervenciones múltiples para lograr un control adecuado[1,3,4].

La fascitis necrotizante en el contexto de una complicación postquirúrgica tras cirugía colónica laparoscópica es infrecuente, habiendo pocos casos publicados en la literatura[2]. Su desarrollo se ha relacionado con complicaciones en la anastomosis, progresando la infección producida por la dehiscencia de la anastomosis hacia los tejidos blandos de la pared abdominal[5]. Además, tras la revisión de la literatura creemos que podría estar en relación con la exteriorización del intestino para la realización de la anastomosis extracorpórea, por lo que creemos conveniente la utilización de sistemas de protección de puerto para disminuir el riesgo de infección del sitio quirúrgico, aunque el uso de estos sistemas no elimina

la posibilidad de infección del sitio quirúrgico (dado que en nuestro caso este sistema fue utilizado). Se debe tener una alta sospecha clínica para instaurar el tratamiento de forma precoz y disminuir así la mortalidad de los pacientes que desarrollan esta complicación.

Conclusiones

La fascitis necrotizante es una complicación infrecuente tras la cirugía laparoscópica de colon, pero que asocia una gran mortalidad si no se trata de forma precoz y agresiva. Es necesaria una alta sospecha clínica para no retrasar el inicio del tratamiento.

Anexos

Factores generales	Factores locales
Diabetes mellitus	Heridas cutáneo-mucosas
Alcoholismo	Traumatismo local
Inmunosupresión	Cirugía local
Obesidad	Venopunción
Glucocorticoides	Arteriopatía periférica
Antiinflamatorios no esteroideos	
Neoplasias	
Edades extremas	

Tabla 1. *Principales factores de riesgo de desarrollo de la fascitis necrotizante*

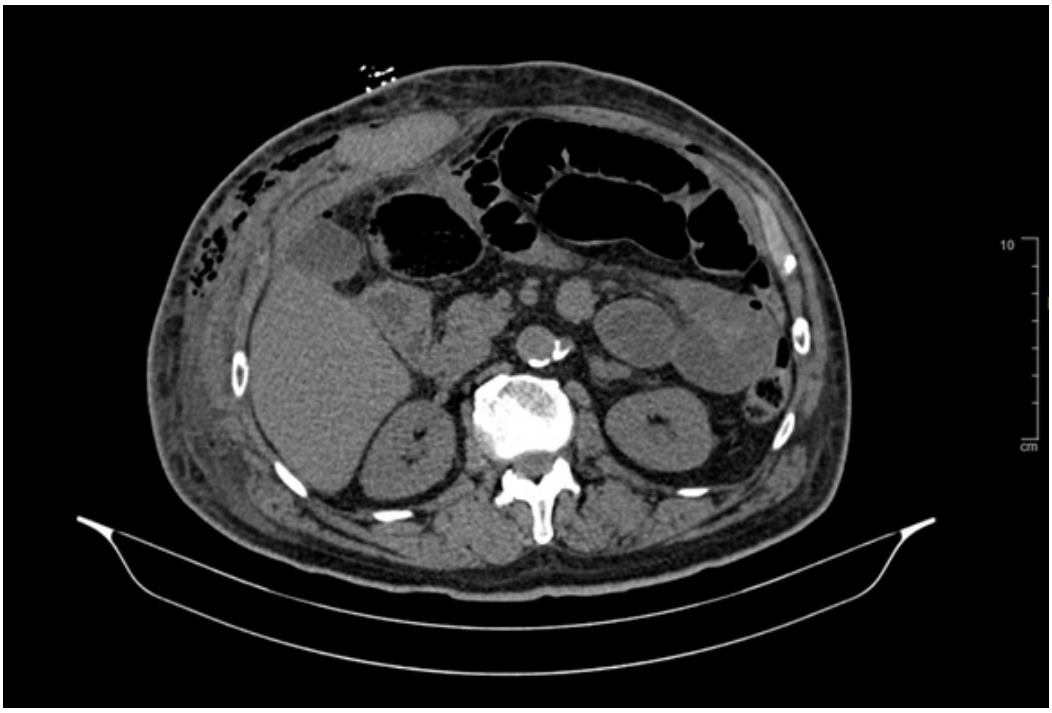

Figura 1. *TC abdomino-pélvico con contraste, donde se objetiva presencia de aire en tejidos blandos en la pared abdominal derecha.*

Bibliografía

1. Parra P., Pérez S., Patiño M.E., Castañeda S., García J.A. Actualización en fascitis necrotizante. Semin Fund Esp Reumatol. 2012;13(2):41–48.

2. Artiles-Armas M., Nogués-Ramia E.M., Roque-Castellano C., Burgarolas A.M., Callejón-Cara L., Jiménez Díaz A., Acosta-Mérida A., Marchena-Gómez J. Fascitis Necrotizante, una complicación infrecuente y severa tras cirugía laparoscópica. Cir Esp. 2014;92(Espec Congr):827

3. Bisgaard EK, Bulger EM. Current Diagnosis and Management of Necrotizing Soft Tissue Infections: What You Need to Know. The Journal of Trauma and Acute Care Surgery. 2024;97(5):678-686.

4. Anaya DA, Dellinger EP. Necrotizing Soft-Tissue Infection: Diagnosis and Management. Clinical Infectious Diseases: An Official Publication of the Infectious Diseases Society of America. 2007;44(5):705-10.

5. Domínguez V., León M., Ortega M., Pastor C. Fascitis necrotizante como complicación secundaria a dehiscencia anastomótica tardía tras resección anterior de recto. Cir Cir. 2021; 89(S2):80-83.

MASA ABDOMINAL DE GRAN TAMAÑO, ¿QUÉ HAY DETRÁS?

Martí Enrique, Violeta. López Cruz, Joaquín. Murcia Ramón, Nerea. Trilles Barberá, Mireia. Benaches Picó, Zaida. Sánchez Carbonell, María.

La hidronefrosis se define como una dilatación del sistema colector renal. La obstrucción de la unión pieloureteral (UPU) se define como la alteración del flujo de orina desde la pelvis hacia el uréter proximal, con la dilatación posterior del sistema colector y la posibilidad de daño renal. Es la causa patológica más frecuente de hidronefrosis neonatal.[1]

Existen causas extrínsecas e intrínsecas de la obstrucción de la UPU, la causa más frecuente es la intrínseca: estenosis de la UPU[2]. La obstrucción de la UPU tiene una incidencia global de 1:1.500 y una proporción de hombres a mujeres de 2:1 en recién nacidos. Las lesiones se encuentran con más frecuencia en el lado izquierdo que en el lado derecho[3].

Normalmente suele cursar de forma asintomática, se suele detectar por ecografías prenatales o por hallazgo incidental en pruebas de imagen que se realizan por otras causas. Los casos sintomáticos son menos frecuentes, pero se deben sospechar ante cuadros de dolor abdominal, litiasis urinaria, hematuria o infecciones urinarias de repetición, masa abdominal[4].

En cuanto a la evolución y el tratamiento, los pacientes con dilataciones leves y cuyo manejo es expectante, el pronóstico es bueno. En los casos que existe necesidad de intervención, el tratamiento quirúrgico tiene una tasa de éxito mayor al 90%.

Caso clínico

Se presenta el caso de un niño de 8 años procedente de Perú. Reside en España desde hace varias semanas y acude a consulta para actualizar cartilla de salud. Como antecedentes personales, refiere hidronefrosis izquierda detectada a los 2 años de vida como hallazgo incidental en ecografía abdominal realizada tras caída en bicicleta. En ocasiones ha presentado hematuria macroscópica autolimitada. No ha sido intervenido en su país de origen. En un primer momento, programaron cita quirúrgica en Perú que tuvo que ser cancelada por la pandemia de COVID-19. En el momento de la consulta, refieren alguna molestia abdominal puntual sin otra clínica asociada. Niegan hematuria en los últimos años. No recibe tratamiento de base.

A la exploración física destaca masa abdominal a nivel de hemiabdomen izquierdo que se palpa desde reborde costal hasta la parte alta de cresta iliaca izquierda, resto de exploración física por aparatos dentro de la normalidad. Ante dichos hallazgos y dados los antecedentes del paciente se completa con estudio analítico que revela función renal normal. Se realiza ecografía abdominal como prueba de imagen de primera línea en la que se visualiza masa gigante quística sin lograr determinar la etiología de la lesión. Se completa con resonancia magnética abdomino-pélvica (Figura 1) en la que se objetiva una dilatación

pielocalicial severa con atrofia del parénquima renal secundaria a estenosis de la UPU. Se realiza gammagrafía renal (Figura 2) en la que se evidencia ausencia completa de actividad de la fosa renal izquierda con riñón derecho con distribución heterogénea sin claras lesiones corticales. Ante dichos hallazgos: dilatación pielocalicial severa con atrofia del parénquima renal secundario a estenosis de la UPU, se deriva al paciente a consultas externas de cirugía pediátrica. Se realiza nefroureterectomía izquierda por retroperitoneoscopia sin incidencias. Se realiza seguimiento en consultas externas de nefrología y cirugía infantil, presentando evolución favorable.

Discusión

El caso clínico presenta una hidronefrosis secundaria a una estenosis de la UPU, que no se detectó de forma prenatal en su país de origen. Como se ha comentado anteriormente, en muchas ocasiones esta patología cursa de forma asintomática o se puede presentar como una masa abdominal palpable causada por un riñón obstruido agrandado. Otras presentaciones menos frecuentes serían la infección del tracto urinario o hematuria macroscópica. La enfermedad renal crónica es una presentación inusual y ocurre en lactantes con un solo riñón obstruido o con compromiso bilateral. El tratamiento de la hidronefrosis secundaria a estenosis de la UPU depende de la gravedad de la obstrucción, la función renal y la sintomatología del paciente. Se divide en dos enfoques principales: manejo conservador y tratamiento quirúrgico[5]. El manejo conservador con seguimiento activo se prefiere en casos leves, asintomáticos y con buena función renal. Si existe un aumento progresivo de la dilatación renal, con disfunción renal asociada o clínica recurrente se opta por la cirugía. La tendencia es utilizar técnicas lo menos invasivas posibles como la pieloplastia de Anderson-Hynes que es el patrón oro6 del tratamiento, consiste en resección de la zona estenosada y reanastomosis pieloureteral con remodelación de la unión con muy buenas tasas de éxito. Sin embargo, en ocasiones en casos de anulación funcional del riñón afecto, se debe de valorar la nefrectomía, opción por la que se ha optado en el paciente presentado, ya que la función del riñón izquierdo era nula. Estas cirugías más radicales se reservan como última opción terapéutica para casos más extremos como el que hemos expuesto.

Conclusiones

El diagnóstico precoz de la patología obstructiva urinaria en los recién nacidos, es cada vez más frecuente, debido a la precisión de la ecografía antenatal. Aquellos casos no detectados de forma neonatal, debemos de sospecharlos en aquellos niños que palpemos una masa abdominal oligosintomática o que presenten infecciones de repetición, hematuria, etc. El diagnóstico precoz permite realizar un seguimiento evolutivo estrecho si se trata de estenosis con repercusión escasa. En los casos que se precise cirugía, cada vez se tiende a realizar técnicas menos invasivas con muy buenos resultados. En los casos en que existe una detección o abordaje tardío, en que la función renal está abolida, se debe de optar por opciones quirúrgicas más radicales como la nefrectomía. Es importante sospechar y diagnosticar esta patología para iniciar tratamiento/seguimiento de forma precoz y evitar llegar a estadios avanzados de la enfermedad que precisan tratamientos más agresivos.

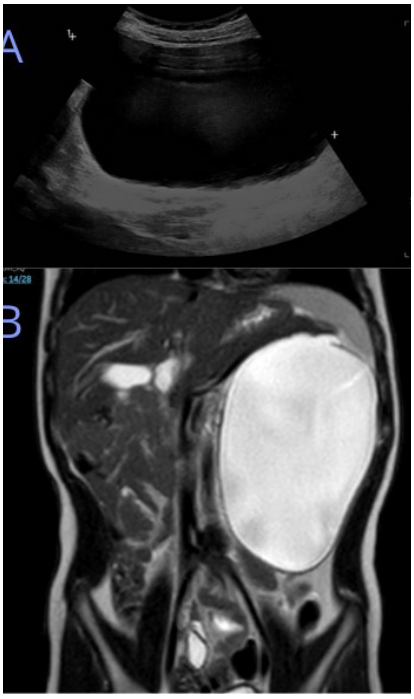

Figura 1 (A y B). *Figura A: ecografía abdominal con masa de contenido anecoico. Figura B: RMN nefrourológica en la que se objetiva lecho renal izquierdo sin definir, se advierte una imagen de gran tamaño con intensidad de señal de líquido de unos 102 x 108 x 162 mm que no asocia componente sólido en su interior ni focos que restrinjan la difusión. Existe un desplazamiento craneal de bazo y cuerpo-cola de páncreas y un desplazamiento medias de las asas de intestino delgado y colon descendente. No se objetiva dilatación de uréter izquierdo. El riñón derecho presenta un tamaño, morfología e intensidad de señal normal. En síntesis, se objetiva una dilatación pielocalicial severa con atrofia del parénquima renal secundaria a estenosis de la UPU.*

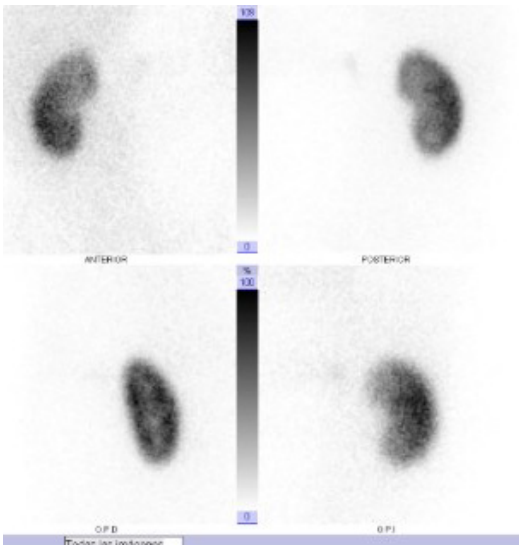

Figura 2. *En la gammagrafía renal con TC99m-DMSA se objetiva ausencia completa de actividad de la fosa renal izquierda con riñón derecho con distribución heterogénea sin claras lesiones corticales.*

Bibliografía

1. Lebowitz, R.L., et al. Neonatal hydronephrosis: 146 cases. Radiol Clin North Am, 1977. 15: 49.

2. Michael C, Anomalias y cirugia del ureter en niños. En: Kavoussi L, Partin A, Novick A, Peters C, directores, Campbell-Walsh Urologia. 10ma ed. Mexico DF. Editorial Medica Panamericana; 2015. p. 3233-3255.

3. Duong HP, Piepsz A, Collier F, et al. Predicting the clinical outcome of antenatally detected unilateral pelviureteric junction stenosis. Urology 2013; 82:691.

4. Zamora González N, Colino Martínez L. Dolor abdominal y vómitos de repetición en niña de 7 años. Rev Pediatr Aten Primaria. 2023;(32): e227-e228.

5. Guacho, J. S., & Avendaño Torres, M. F. (2023). Tratamiento de estenosis ureteropelvica e hidronefrosis. Una revisión bibliográfica. Anatomía Digital, 6(1.1), 38-48. https://doi.org/10.33262/anatomiadigital.v6i1.1.2472

6. Romero Otero J., Gómez Fraile A., Blanco Carballo O., Aransay Bramtot A., López Vázquez F., Lovaco Castellano F. Tratamiento endourológico de la estenosis pieloureteral en la edad pediátrica: nuestra experiencia. Actas Urol Esp [Internet]. 2007 febrero [citado 2025 Mar 08]; 31 (2): 146-152. Disponible en: http://scielo.isciii.es/scielo.php?script=sci_arttext&pid=S0210-48062007000200011&lng=es.

PIEDRAS EN EL CAMINO. COMPLICACIÓN INESPERADA TRAS UNA COLECISTECTOMÍA LAPAROSCÓPICA

Martínez Aráez, Alba. Embarek, Brahim Gali. Bagnaschino Pose, María Sol. Arranz Pérez, Ainhoa. Montiel Miralles, Enrique.

La enfermedad biliar afecta hasta al 20% de la población europea. La colecistectomía laparoscópica está indicada en pacientes con cálculos biliares sintomáticos, colecistitis aguda o barro biliar y es una de las cirugías abdominales más frecuentes

La colecistectomía es uno de los procedimientos quirúrgicos más realizados a nivel mundial y actualmente su realización está en aumento. La enfermedad biliar afecta hasta al 20% de la población europea y las indicaciones para la extirpación de la vesícula son múltiples, aunque el principal motivo es el tratamiento de las colelitiasis complicadas. Actualmente, la técnica más utilizada es la laparoscópica hasta en un 90% de los procedimientos. Si bien es una técnica menos cruenta y permite una más rápida recuperación del paciente, no está exenta de complicaciones.

En cuanto a la colecistectomía abierta, actualmente no es de elección, no obstante, algunas colecistectomías laparoscópicas terminan en abierta. Principalmente la causa de conversión suele ser la presencia de adherencias por fenómenos inflamatorios vesiculares, aunque también por variantes anatómicas, lesiones de la vía biliar, y rotura de vesícula con salida de cálculos a cavidad abdominal ("dropped gallstones").

Caso clínico

Presentamos el caso de un hombre de 71 años, diabético, no fumador, con antecedentes médicos de cólico nefrítico en 2023 y cólico biliar complicado en 2022 tratado con colecistectomía laparoscópica.

En febrero de 2024, el paciente consulta en nuestro hospital por historia de tos crónica con esputo purulento, disnea, malestar general y fiebre termometrada en domicilio el día de la consulta. Revisando la historia, el paciente había reconsultado por dolor lumbar en 2023, presentando también en ese momento tos purulenta.

Se le realiza una radiografía de tórax PA y lateral (Figura 1) (Figura 2), donde se observa una posible lesión pleurítica, por lo que ante sospecha de lesión neoplásica vs neumonía con colección subpleural se decide realizar tomografía computarizada (TC) de tórax con contraste intravenoso. En la TC se identifica una lesión pleural en pulmón derecho a nivel de la cisura mayor compatible radiológicamente con una colección pleural.

No obstante, en los últimos cortes abdominales, el radiólogo informa de una lesión similar en la pared abdominal derecha, en región subhepática de 7 cm de diámetro, con importantes cambios inflamatorios adyacentes y en su interior imágenes densas compatibles con cálculos biliares. (Figura 3)

Se revisa el parte quirúrgico de la colecistectomía laparoscópica de 2022, donde informaban de una exéresis de vesícula de lecho hepático muy dificultosa por estar íntimamente adherida, con apertura de la misma con vertido de cálculos a espacio de Morrison, con sangrado moderado en sábana sobre lecho hepático que se consigue controlar. Los cálculos caídos se extraen junto con la vesícula. La vesícula fue informada por anatomía patológica como colecistitis aguda gangrenosa.

Ante estos hallazgos, se sospecha un absceso por litiasis olvidadas como complicación de la colecistectomía, con extensión a pleura (Figura 4) y se contactó con cirugía general, programando drenaje quirúrgico mediante laparoscopia.

Durante el drenaje informan de múltiples adherencias en hipocondrio derecho, accediendo hasta la colección de 7 cm que contiene pus y dos litiasis de 1 cm junto con barro biliar. Se extraen los cálculos y se aspira el líquido libre, dejando drenajes.

El paciente evoluciona favorablemente tras la intervención, informando la TC previo al alta de mejoría radiológica con resolución completa de la colección subpleural y prácticamente completa de la subfrénica derecha. Ante esto se le dio de alta al paciente con recomendaciones y revisión en consulta de Cirugía General a los 15 días.

Discusión

La perforación de la vesícula biliar es relativamente común en la colecistectomía y, según diversos estudios, oscila entre el 10% y el 40% de los procedimientos. El derrame de cálculos biliares es menos común, y la frecuencia real de cálculos no extraídos es difícil de determinar. Algunas series de casos indican un rango del 6% al 30%. La incidencia aumenta si la cirugía se realiza por colecistitis aguda. Otros factores de riesgo incluyen el sexo masculino, la edad avanzada, la obesidad y la presencia de adherencias postoperatorias. Se ha reportado que las complicaciones derivadas de estos cálculos derramados ocurren en el 0,08% al 0,3% de los pacientes, y la mayoría de estos cálculos perdidos permanecen asintomáticos.

Por otro lado, es casi imposible determinar el número exacto de cálculos biliares derramados. Puede ser imposible asegurar que todos los cálculos biliares derramados en el abdomen sean realmente recuperados.

Sin embargo, incluso si los cálculos biliares caídos no causan daño postoperatorio real por complicaciones, a menudo no se identifican correctamente mediante imágenes y pueden confundirse con lesiones peritoneales, lo que genera una preocupación innecesaria. No obstante, un pequeño porcentaje de cálculos biliares caídos causa complicaciones reales de importancia clínica inmediata o tardía (incluso meses después de la cirugía), como abscesos y fístulas.

Las estrategias para la identificación de cálculos encubiertos incluyen el uso de TC sin contraste, que facilita la diferenciación de la calcificación sutil de los cálculos biliares del realce del absceso. Las modalidades de imagen alternativas también pueden aumentar la sensibilidad para la detección de cálculos biliares caídos ocultos. La ecografía puede ser más sensible para cálculos caídos de baja densidad de calcio incrustados en tejido inflamatorio realzado y puede mostrar cálculos invisibles en la TC. Sin embargo, los abscesos más profundos no pueden examinarse debido a la penetración limitada del haz. A veces se realiza una RMN y puede mostrar cálculos de colesterol calcificados y radiolúcidos. Sin embargo, la resolución limitada impide la detección de cálculos pequeños, y existe una dificultad considerable para

diferenciar la calcificación del gas en cavidades de abscesos heterogéneos. A pesar de estas limitaciones, los cálculos biliares caídos suelen detectarse con al menos una modalidad de imagen

Otras complicaciones relativamente frecuentes de los cálculos biliares caídos son la formación de fístulas y trayectos sinusales en diversos sitios anatómicos. Los cálculos biliares caídos tienen el potencial de producir una gama de complicaciones inusuales debido a su amplia movilidad. Los ejemplos incluyen la migración al tracto urinario; la entrada al tracto reproductivo femenino a través del fondo de saco de Douglas, causando colelitiasis ovárica y dolor pélvico crónico; erosión en el intestino grueso, imitando el cáncer de colon; obstrucción intestinal secundaria a adherencias; actinomicosis pélvica; y casos aislados de cálculos biliares en sacos herniarios y cálculos biliares que causan ictericia obstructiva extraluminal

En cuanto al tratamiento, la formación de un absceso intraabdominal debido a cálculos biliares derramados puede requerir tratamiento quirúrgico para evacuar completamente el absceso y eliminar todos los cálculos biliares, lo que podría asociarse con una alta morbilidad y mortalidad, especialmente en pacientes de edad avanzada.

Conclusiones

El caso presentado y la revisión bibliográfica enfatizan la importancia de informar con precisión las complicaciones intraoperatorias tanto al paciente como en el informe quirúrgico para conocimiento del resto de profesionales, para poder considerar las complicaciones tardías tras la colecistectomía cuando se presentan síntomas de dolor abdominal/lumbar derecho.

Aun así, el diagnóstico de cálculos biliares caídos que causan abscesos puede ser extremadamente difícil. La presentación suele ser remota desde el momento del procedimiento, con un intervalo medio de aproximadamente 5 meses, pero se han reportado latencias de hasta 20 años. Los pacientes pueden estar afebriles y presentar resultados normales de marcadores inflamatorios.

La interpretación radiológica errónea es, además, frecuente. Debido a su presentación insospechada y distante en el tiempo y el espacio, los abscesos de la pared abdominal pueden interpretarse como sarcomas de tejidos blandos, implantes peritoneales, entre otros. Sin embargo, la principal dificultad radica en identificar los cálculos biliares encubiertos como fuente de infección. Tanto los cálculos biliares radiopacos como los radiolúcidos pueden pasar desapercibidos en las imágenes estándar.

En resumen, la mayoría de los cálculos biliares perdidos permanecen asintomáticos, pero pueden causar complicaciones que pueden volverse sintomáticas años después de la cirugía. En pacientes con absceso o fístula abdominal inexplicable y antecedentes de colecistectomía en los últimos 10 años, siempre se debe considerar la posibilidad de cálculos biliares perdidos.

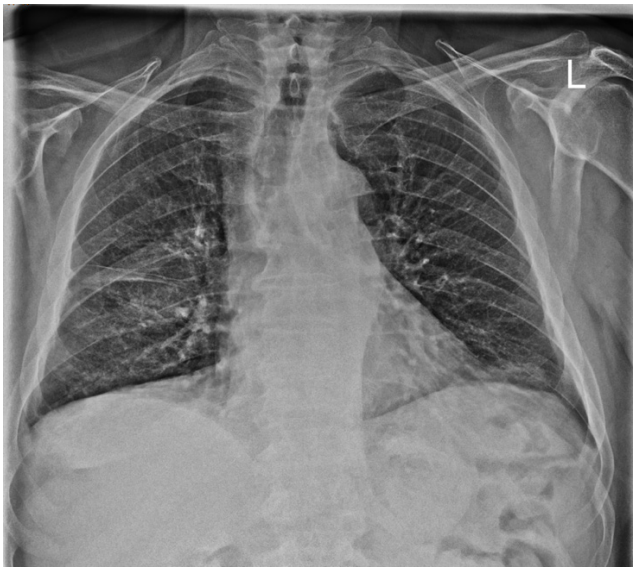

Figura 1. *Radiografía de Tórax PA*

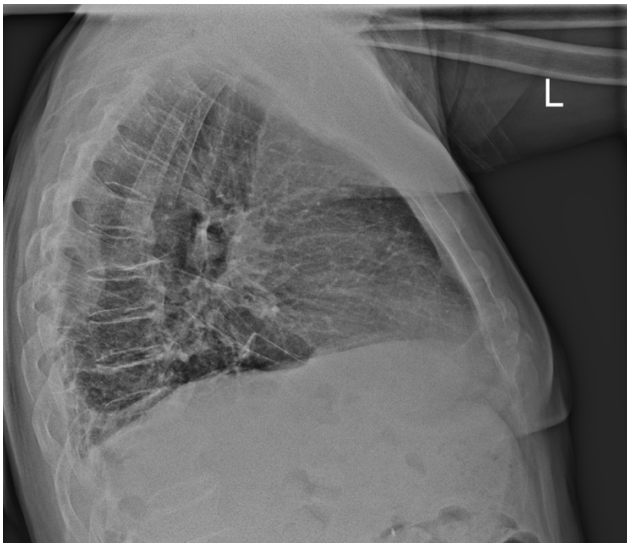

Figura 2. *Radiografía de Tórax lateral*

Figura 3. *Corte axial de TC de tórax, mostrando la colección subhepática con imágenes hiperdensas sugestivas de cálculos biliares. En el mismo corte podemos observar los clips metálicos de la colecistectomía.*

Figura 4. *Corte coronal de TC de tórax incluyendo la colección subpleural y subfrénica derecha.*

Bibliografía

1. Molina Fàbrega R, La Parra Casado C, Revert Espí R, Pallardó Calatayud Y, Alapont Olavarrieta V. Estudio por imagen de las complicaciones postcolecistectomía:: Descripción de las técnicas quirúrgicas, diagnóstico, manejo, y potenciales errores diagnósticos. seram [Internet]. 22 de noviembre de 2018 [citado 14 de abril de 2025];. Disponible en: **https://piper.espacio-seram.com/index.php/seram/article/view/1267**

2. Danhel L, Fritz A, Havranek L, Kratzer T, Punkenhofer P, Punzengruber A, Rezaie D, Tatalovic S, Wurm M, Függer R, Biebl M y Kirchweger P (2024) Pérdida de cálculos biliares durante la colecistectomía laparoscópica: una complicación frecuente pero subestimada: reporte de caso y revisión de la literatura. Front. Surg. 11:1375502. doi: 10.3389/fsurg.2024.1375502

3. McDonald, M. P., Munson, J. L., Sanders, L., Tsao, J., & Buyske, J. (1997). Consequences of lost gallstone. Surgical endoscopy, 11(7), 774–777.

4. Memon, M. A., Deeik, R. K., Maffi, T. R., & Fitzgibbons, R. J., Jr (1999). The outcome of unretrieved gallstones in the peritoneal cavity during laparoscopic cholecystectomy. A prospective analysis. Surgical endoscopy, 13(9), 848–857.

5. Sathesh-Kumar T, Saklani AP, Vinayagam R, Blackett RL. Spilled gall stones during laparoscopic cholecystectomy: a review of the literature. Postgrad Med J 2004; 80:77–79

6. Nayak, L., Menias, C. O., & Gayer, G. (2013). Dropped gallstones: spectrum of imaging findings, complications and diagnostic pitfalls. The British journal of radiology, 86(1028), 20120588.

7. Zehetner, J., Shamiyeh, A., & Wayand, W. (2007). Lost gallstones in laparoscopic cholecystectomy: all possible complications. American journal of surgery, 193(1), 73–78.

OCLUSIÓN INTESTINAL SECUNDARIA A HEMATOMA RETROPERITONEAL ESPONTÁNEO ASOCIADO A INGESTA COPIOSA

Rojas Rodríguez, Abdón. Núñez Almonte, Guinamarys del Carmen, Serrano Fernández, Cristóbal.

La oclusión intestinal secundaria se distingue de la primaría por originarse de una patología adquirida, siendo raro su vínculo con un hematoma retroperitoneal espontáneo (HRE), una hemorragia poco común sin causa traumática evidente[1.2.3.5].

El HRE tiene una incidencia menor al 0.6% en ingresos por abdomen agudo y una mortalidad de hasta el 20% por diagnóstico tardío. Factores de riesgo incluyen trastornos de coagulación, anticoagulantes, aneurismas, inflamación, tumores, vasculitis[1.] y COVID-19[.2]. Un 10-15% son idiopáticos, posiblemente por rotura de pequeñas arterias.

La oclusión intestinal secundaria por HRE se debe a la compresión del hematoma, La rareza de esta presentación es notable, con una revisión de Medline (1961-2022) que documenta únicamente 21 casos en 18 estudios[.4]. En esta escasa literatura, los síntomas más comunes asociados a esta complicación fueron vómito (76%), dolor abdominal (64%) y náuseas (24%).

El diagnóstico se basa en la TC abdominal con contraste (>90% sensibilidad) [1.2.3.4.6]. El tratamiento es conservador en pacientes hemodinámicamente estables, pero en inestables varía entre embolización, cirugía, según la evolución[5].

Caso clínico

Varón de 60 años, procedente de Venezuela y turista en España desde hace 5 días, sin antecedentes de interés salvo asma infantil y patrón alimentario condicionado por limitación de acceso a recursos nutricionales adecuados. No recibe tratamiento habitual. Acude por cuadro progresivo de distensión abdominal y vómitos de retención tras iniciar ingesta copiosa al llegar a España.

El cuadro clínico inicial motivó una primera consulta en Atención Primaría, donde se recomendó valoración hospitalaria urgente. Amparado por un seguro de asistencia en viajes, el paciente acudió a un centro sanitario privado, donde los estudios iniciales evidenciaron distensión gastroduodenal significativa, intolerancia oral completa y deterioro de la función renal. Ante la próxima expiración de la cobertura aseguradora y la complejidad del cuadro, se coordinó su traslado al sistema sanitario público para continuar el abordaje diagnóstico-terapéutico.

A la exploración física de urgencias, destaca fiebre 38°C, FC 85 lpm, TA 125/85 mmHg. FR 16 rpm, $SatO_2$ 97%. Presenta regular estado general, desnutrición calórico-proteica (IMC 18,9 kg/m²), palidez y sequedad de piel y mucosas, sin estigmas de coagulopatías y/o alcoholismo crónico. Auscultación cardiopulmonar sin hallazgos significativos. Abdomen blando, distendido, doloroso a la palpación en

hemiabdomen superior, sin signos de peritonismo, con ruidos hidroaéreos disminuidos y sin masas ni organomegalias palpables.

Los análisis de laboratorio iniciales revelaron leucocitosis (22,51 x 10^3/µl) con neutrofilia (86,6%), deterioro de la función renal (creatinina 1,48 mg/dl), alcalosis metabólica (pH 7,493, HCO3 33,5 mEq/l) e hipopotasemia (3,5 mEq/l). Los niveles de amilasa dentro del rango normal (105 UI/l). Las pruebas de imagen evidenciaron:

- TC abdominal (Ingreso): Se identificó una imagen ovoide densa de 40 mm adyacente a la segunda y tercera porción duodenal, compatible con hematoma o colección hemática, que provoca estenosis duodenal. Se observó dilatación del estómago y la primera porción duodenal. No se evidenció líquido libre ni neumoperitoneo.

- RM colangiográfica: Confirmó un hematoma entre el páncreas y la tercera porción duodenal (44 x 38 x 52 mm), asociado a engrosamiento parietal de la segunda porción duodenal y dilatación de la vía biliar intra y extrahepática (colédoco de 12 mm). No se detectó coledocolitiasis.

- AngioTC: Se identificó un foco de sangrado arterial inactivo de 8,5 x 6 mm entre el proceso uncinado del páncreas y la tercera porción duodenal, dependiente de una rama de la arteria gastroduodenal. El hematoma retroperitoneal se mantuvo estable en sus dimensiones.

- TC control (D17): Se observó una disminución significativa del tamaño del hematoma (30 x 25 x 32 mm) con menor compresión sobre el duodeno. La dilatación de la vía biliar se había resuelto.

Tras una visión multidisciplinar, se instauró tratamiento conservador con sonda nasogástrica, nutrición parenteral central y monitorización estrecha. El servicio de Cirugía General descartó la necesidad de evacuación quirúrgica del hematoma, Radiología Intervencionista evaluó la embolización arterial selectiva, que finalmente no se realizó debido a la estabilidad del paciente. Nefrología realizó el seguimiento del fracaso renal agudo hasta su resolución. Medicina Digestiva valoró la estenosis duodenal extrínseca y la afectación de la vía biliar, recomendando manejo conservador con seguimiento cercano. Hematología descartó una coagulopatía subyacente como factor predisponente del sangrado. El equipo de Nutrición estableció un protocolo personalizado de soporte parenteral, Medicina Física y Rehabilitación implementó precozmente medidas para prevenir el deterioro funcional durante el reposo, Trabajo Social gestionó recursos sociosanitarios dada la vulnerabilidad del paciente y la Unidad de Cuidados Intensivos mantuvo una estrecha vigilancia, con disponibilidad inmediata ante cualquier descompensación.

Durante la evolución, el paciente desarrolló candidemia por Candida glabrata asociada a nutrición parenteral, tratada con caspofungina durante 15 días tras valoración por Enfermedades Infecciosas y consulta con el programa de optimización de uso de antibióticos institucional.

Tras 17 días de manejo conservador, presentó mejoría clínica, progresiva y significativa con disminución del hematoma en controles radiológicos y reinicio exitoso de tolerancia oral. Los parámetros analíticos mostraron normalización de la función renal, persistiendo anemia moderada (Hb 9,6 g/dl) e hipoalbuminemia leve (3,3 g/dl).

Fue dado de alta hospitalaria al mes con alimentación oral completa y tránsito intestinal normalizado, programándose seguimiento por Medicina Interna, al cual no acudió debido a que ya había retornado a

su país.. Este caso destaca la eficacia del abordaje conservador multidisciplinar en el HRE hemodinámicamente estable, con vigilancia activa de las complicaciones asociadas.

Discusión

El hematoma retroperitoneal espontáneo (HRE) es una entidad médica infrecuente, que requiere de sospecha del clínico para su reconocimiento como posible diagnóstico diferencial ante cuadros inespecíficos de dolor abdominal súbito y deterioro del estado general, si el hematoma condiciona obstrucción duodenal secundaria representa un desafío diagnóstico aun mayor por su clínica inespecífica[1.,2,3,4].

El método diagnóstico de elección es la tomografía computarizada de abdomen con contraste endovenoso para aportar datos a favor o en contra del HRE como diagnóstico presuntivo, siendo necesario luego de su evidencia discutir de forma interdisciplinaria el abordaje intervencionista a seguir de acuerdo a la estabilidad hemodinámica que presente el paciente.

El tratamiento de la HRE dependerá fundamentalmente de la situación hemodinámica del paciente y la etiología del sangrado. La terapia incluye la identificación temprana de pacientes con riesgo de shock hipovolémico, la suspensión temporal de anticoagulantes, la transfusión de hemoderivados y la reposición de volumen, así como los procedimientos invasivos tales como la embolización angiográfica, el drenaje percutáneo o la cirugía[6].

El manejo conservador adoptado se apoya en la literatura, con tasas de éxito buenas en pacientes estables[1.,2,3,4]. La intervención quirúrgica o endovascular no aporta beneficios sin deterioro hemodinámico o crecimiento del hematoma, evitando complicaciones postoperatorias.

La candidemia por catéter resalta la importancia de la vigilancia en tratamientos prolongados con nutrición parenteral, ya que el entorno sanitario se ha convertido en un precursor importante de la infección fúngica, comprometiendo la morbi-mortalidad[7].

Conclusiones

1. El hematoma retroperitoneal espontáneo debe considerarse en el diagnóstico diferencial de pacientes con síntomas obstructivos gastrointestinales altos, incluso en ausencia de factores de riesgo tradicionales.

2. Los cambios bruscos en patrones alimentarios después de períodos de restricción nutricional podrían constituir un factor predisponente para sangrados retroperitoneales espontáneos, mereciendo mayor investigación clínica.

3. El abordaje multidisciplinar y conservador en pacientes hemodinámicamente estables con HRE representa la primera línea terapéutica, reservando las intervenciones invasivas para casos seleccionados con complicaciones o inestabilidad.

4. La nutrición parenteral prolongada, aunque fundamental en el manejo de estos pacientes, requiere protocolos estrictos de prevención de infecciones asociadas a catéteres.

5. El seguimiento radiológico seriado permite objetivar la resolución progresiva del hematoma y adaptar la estrategia terapéutica de forma individualizada

Bibliografía

1. Mondie C, Maguire NJ, Rentea RM. Retroperitoneal Hematoma. [Updated 2024 Jun 7]. In: StatPearls [Internet]. Treasure Island (FL): StatPearls Publishing; 2025 Jan-. Available from: https://www.ncbi.nlm.nih.gov/books/NBK558928/

2. Hashemi H, Moradi H, Hashemi M, Naderi Z, Jafarpisheh S. Retroperitoneal hematoma in patients with COVID-19 infection during anticoagulant therapy: A case series and literature review. J Int Med Res. 2022 Sep;50(9):1-8. doi: 10.1177/03000605221119662. PMID: 36076361; PMCID: PMC9465591.

3. Merali N, Singh G, Ghorpade A, Shirol S, Singh S, Veeramootoo R. Idiopathic retroperitoneal haematoma causing duodenal obstruction: a case report and review of the literature. Ann R Coll Surg Engl. 2020 Oct;102(8):e209-e212. doi: 10.1308/rcsann.2020.0117. PMID: 32538127; PMCID: PMC7538751.

4. Makazu M, Koizumi K, Masuda S, Jinushi R, Shionoya K, Tsukiyama T. Spontaneous retroperitoneal hematoma with duodenal obstruction with diagnostic use of endoscopic ultrasound: A case series and literature review. Clin J Gastroenterol. 2023 Jun;16(3):377-386. doi: 10.1007/s12328-023-01780-3. PMID: 36959407; PMCID: PMC10199836.

5. Lukies M, Gipson J, Tan SY, Clements W. Spontaneous Retroperitoneal Haemorrhage: Efficacy of Conservative Management and Embolisation. Cardiovasc Intervent Radiol. 2023 Apr;46(4):488-495. doi: 10.1007/s00270-023-03359-4. PMID: 36720738; PMCID: PMC9888734.

6. Rossi M, Vacirca A, Cabrera F, Gutiérrez Magaldi I. Hemorragia retroperitoneal espontánea: presentación de tres casos clínicos. Rev Methodo. 2024;9(3):48-53. doi: 10.22529/me.2024.9(3)08.

7. Muzaheed, Alshehri BA, Rabaan AA, El-Masry OS, Acharya S, Alzahrani FM, Al Mutair A, Alhumaid S, Al-Tawfiq JA, Muhammad J, Khan A, Dhama K, Al-Omari A. A 20-year retrospective clinical analysis of Candida infections in tertiary centre: Single-center experience. J Infect Public Health. 2022 Jan;15(1):69-74. doi: 10.1016/j.jiph.2021.11.014. PMID: 34815182.

PRESENTACIÓN DE CASO CLÍNICO: HERNIA DIAFRAGMÁTICA TRAUMÁTICA SECUNDARIA A TRAUMATISMO TORÁCICO CONTUSO

Trujillo Aliaga, Néstor Iván. Alonso Cano, Francisca.

Introduccion

La hernia diafragmática traumática (HDT) es una condición clínica rara pero con una potencial morbimortalidad significativa. Generalmente secundaria a traumatismos toracoabdominales penetrantes o contusos de alta energía, su diagnóstico puede ser complejo, especialmente en presentaciones atípicas o tardías. La tomografía computarizada (TC) es el método de diagnóstico de elección debido a su alta sensibilidad y[1] Un estudio basado en el TraumaRegister DGU® encontró que el trauma contuso es la causa más común de HDT, y que las fracturas de costillas son un indicador de diagnóstico importante. [3] En niños, la HDT es rara ya menudo se asocia con traumatismos de alta energía, como colisiones. [4] La imagenología, especialmente la TC, juega un papel crucial en la evaluación rápida y detallada de estas[5] La reparación quirúrgica es el tratamiento de elección, y puede realizarse mediante abordajes laparotómicos o mínimamente invasivos, dependiendo de la experiencia del cirujano y la estabilidad. [2] [6]

Caso clínico

Mujer de 79 años, de nacionalidad extranjera y sin antecedentes médicos relevantes conocidos, es trasladada al servicio de urgencias por soporte vital básico (SVB) tras sufrir una caída accidental por escaleras, con el agravante de la caída de otra persona sobre su hemitórax izquierdo. A su llegada al lugar del incidente, la paciente refería disnea intensa y dolor en el costado izquierdo. El SVB constató una saturación de oxígeno del 84%, frecuencia cardíaca de 122 latidos por minuto y frecuencia respiratoria de 32 respiraciones por minuto, iniciando oxigenoterapia con mascarilla Venturi a 10 L/min, con una mejoría de la saturación hasta el 97%.

A su llegada al servicio de urgencias (22:00h), la paciente presentaba: tensión arterial 145/95 mmHg, frecuencia cardíaca 122 lpm, saturación de oxígeno 94% con Venturi y frecuencia respiratoria de 25 rpm. La exploración física reveló un estado general regular-malo, con marcada dificultad respiratoria en sedestación. No se evidenció volet costal, deformidad ni cambios de coloración en el hemitórax izquierdo. La auscultación pulmonar reveló un silencio respiratorio en la base y campos medios del pulmón izquierdo, compatible con derrame pleural o neumotórax. No se palpó enfisema subcutáneo ni se observaron hematomas o deformidades groseras de la pared torácica. No presentaba cianosis distal.

La gasometría arterial urgente mostró un pH de 7.29, SatO2 de 88%, pCO2 de 48.6 mmHg y pO2 de 58.9 mmHg, indicando una insuficiencia respiratoria aguda hipercápnica con hipoxemia. La radiografía de tórax inicial (Figura 1) fue sugestiva de un posible neumohemotórax postraumático o la presencia de contenido gástrico en el hemitórax izquierdo, sin disponer de estudios de imagen previos para comparación.

Ante la sospecha clínica y los hallazgos radiológicos, se realizó una tomografía axial computarizada (TAC) torácica urgente, que informó de una hernia diafragmática con contenido abdominal (predominantemente cámara gástrica) en el hemitórax izquierdo, sugiriendo una etiología postraumática dada la ausencia de estudios previos. Se observó colapso del parénquima pulmonar, principalmente en el lóbulo superior izquierdo, asociado a imágenes bronquiales dilatadas. En el hemitórax derecho se identificaron áreas de hipoventilación, probablemente secundarias a la mecánica respiratoria alterada. El examen de las estructuras óseas no reveló fracturas costales izquierdas, aunque la valoración de los últimos arcos costales fue limitada por artefactos de movimiento (apnea insuficiente). (figura 2)

Dada la inestabilidad clínica y los hallazgos del TAC, se solicitó valoración conjunta por los servicios de Medicina Intensiva y Cirugía General, decidiéndose el ingreso urgente de la paciente en la Unidad de Cuidados Intensivos (UCI).

Evolución en UCI: Al ingreso en la UCI (26/03/2025), se confirmó el diagnóstico de rotura traumática de diafragma izquierdo con herniación gástrica y esplénica. Se realizó una laparoscopia exploradora, que tras los hallazgos intraoperatorios (rotura diafragmática de aproximadamente 10 cm con herniación de fundus gástrico y bazo al hemitórax izquierdo), se convirtió a laparotomía subcostal izquierda. Se redujeron el estómago y el bazo a la cavidad abdominal, se identificaron y suturaron los bordes del diafragma con seda 0 (sutura continua y puntos simples), y se comprobó la ausencia de fuga aérea. Se colocó un tubo de tórax izquierdo de 24 mm bajo visión directa y un drenaje Penrose entre el bazo y el diafragma. El cierre de la pared abdominal se realizó por planos. (figura 3)

En el postoperatorio inmediato, la paciente requirió sedoanalgesia. Evolucionó favorablemente, lográndose la extubación sin incidencias. El tubo de tórax izquierdo drenó escaso líquido serohemático y se mantuvo correctamente posicionado. Hemodinámicamente se mantuvo estable sin necesidad de fármacos vasoactivos, aunque presentó tendencia a la hipertensión arterial, iniciándose tratamiento antihipertensivo oral. No hubo alteraciones significativas en la analítica sanguínea, aunque inicialmente presentó elevación de leucocitos sin fiebre, por lo que no se inició antibioterapia empírica. Se inició tolerancia oral a líquidos con buena progresión.

Tras una evolución favorable y estabilidad clínica, hemodinámica y respiratoria, se decidió el alta a planta de Cirugía General para continuar su recuperación.

Evolución en Cirugía General: En el segundo día postoperatorio (2º DPO), la paciente se encontraba afebril y estable. El drenaje Penrose drenó escaso líquido serohemático y el tubo de tórax drenó 100 cc de líquido serohemático limpio, sin oscilaciones ni fugas. Presentaba buen estado general y dolor leve asociado al tubo de tórax. El abdomen era blando y la herida quirúrgica presentaba buen aspecto. Toleraba dieta blanda.

Se decidió retirar el drenaje Penrose y la sonda vesical, clampeando el tubo de tórax para evaluar su retirada. Una radiografía de tórax de control mostró una adecuada expansión pulmonar con escaso derrame pleural residual, lo que permitió la retirada del tubo de tórax al día siguiente. Se dio el alta hospitalaria con seguimiento ambulatorio. Seguimiento: La paciente continuó su seguimiento en el centro de salud del autor, mostrando una excelente evolución clínica y una adecuada cicatrización de la herida quirúrgica. Debido a su favorable recuperación, retrasó su viaje de regreso durante un mes para completar el seguimiento en España, continuando posteriormente con controles en su país de origen.

Discusión

Este caso clínico ilustra varios puntos clave de interés formativo para médicos residentes y personal sanitario: Mecanismo de Lesión y Sospecha Clínica: A pesar de que la descripción inicial del traumatismo podría no haber sugerido una lesión intraabdominal o diafragmática grave, la persistencia de la dificultad respiratoria y el hallazgo de silencio auscultatorio unilateral debieron alertar sobre la posibilidad de una complicación toracoabdominal. Es crucial mantener una alta sospecha clínica de HDT en pacientes con traumatismo torácico, incluso aquellos aparentemente de baja energía, especialmente si presentan síntomas respiratorios desproporcionados al examen físico inicial.

Rol de la Imagenología: La radiografía de tórax inicial, aunque no concluyente, levantó la sospecha de una anomalía en el hemitórax izquierdo. La TAC toracoabdominal con contraste se erigió como la herramienta diagnóstica de elección, permitiendo identificar la hernia diafragmática y su contenido, así como evaluar las estructuras adyacentes. Este caso subraya la importancia de solicitar pruebas de imagen avanzadas ante la sospecha clínica de lesiones internas tras un traumatismo.

Diagnóstico Diferencial: En urgencias, el diagnóstico diferencial inicial incluyó neumotórax y derrame pleural postraumático. La presencia de contenido abdominal en el hemitórax izquierdo en la radiografía debió orientar rápidamente hacia una posible hernia diafragmática. Es fundamental considerar esta entidad en el diagnóstico diferencial de pacientes con traumatismo torácico y síntomas respiratorios.

Manejo Multidisciplinar: El abordaje exitoso de esta paciente requirió la colaboración estrecha entre los servicios de urgencias, radiodiagnóstico, cirugía general y medicina intensiva. La decisión de ingreso en UCI para estabilización y monitorización postoperatoria, así como la intervención quirúrgica oportuna, fueron cruciales para el resultado favorable.

Abordaje Quirúrgico: La laparoscopia exploradora como inicio del abordaje permitió una evaluación inicial de la cavidad abdominal y la confirmación de la hernia. La conversión a laparotomía permitió una reparación diafragmática adecuada y la colocación de drenajes estratégicos. La elección de la técnica quirúrgica dependió de los hallazgos intraoperatorios y la experiencia del cirujano.

Cuidados Postoperatorios en UCI y Planta: El manejo postoperatorio en la UCI se centró en la estabilización hemodinámica y respiratoria, el control del dolor y la prevención de complicaciones. El seguimiento en planta de cirugía general se enfocó en la recuperación de la función respiratoria, la tolerancia oral y el control de la herida quirúrgica, culminando en el alta hospitalaria.

Aprendizaje para Residentes: Este caso ofrece a los médicos residentes en formación una oportunidad para comprender la presentación clínica, el proceso diagnóstico (con énfasis en la interpretación de imágenes), el manejo inicial en urgencias, la indicación y el tipo de intervención quirúrgica, y los cuidados postoperatorios de una patología infrecuente como la HDT. Además, resalta la importancia de la comunicación interdisciplinar y el seguimiento a largo plazo del paciente.

Conclusiones

La hernia diafragmática traumática secundaria a traumatismo torácico contuso, aunque infrecuente, es una condición grave que requiere un alto índice de sospecha clínica y un abordaje diagnóstico y terapéutico rápido y coordinado. Este caso subraya la importancia de considerar esta entidad en pacientes con traumatismo torácico y síntomas respiratorios, incluso en ausencia de fracturas costales evidentes.

La TAC toracoabdominal es una herramienta diagnóstica fundamental. El manejo multidisciplinar, que incluye la estabilización inicial, la intervención quirúrgica oportuna y los cuidados postoperatorios adecuados, es esencial para lograr un resultado favorable. Este caso clínico proporciona un valioso aprendizaje para médicos residentes y personal sanitario, reforzando la necesidad de una evaluación exhaustiva y un manejo individualizado en el contexto del paciente traumatizado.

Anexos

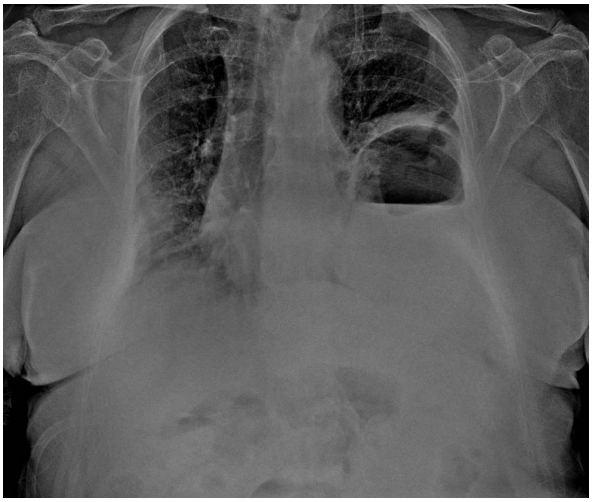

Figura 1. *primera radiografia en urgencias*

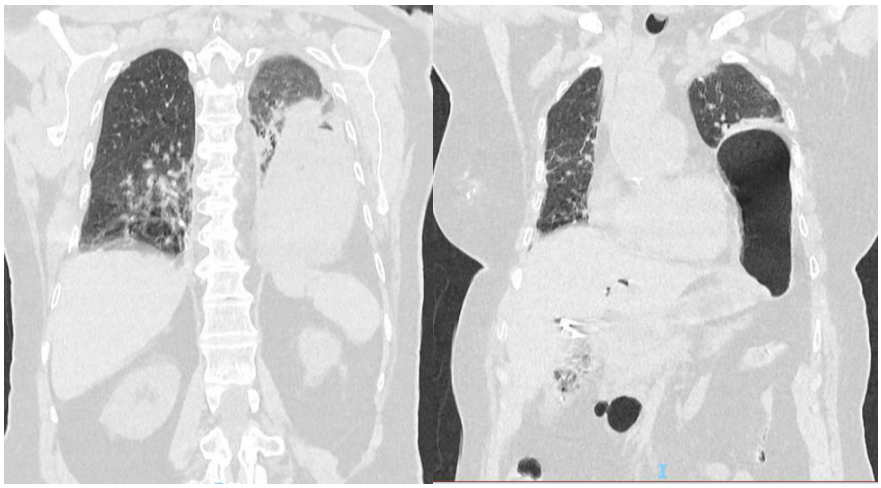

Figura 2. *Tomografia computarizada en urgencias*

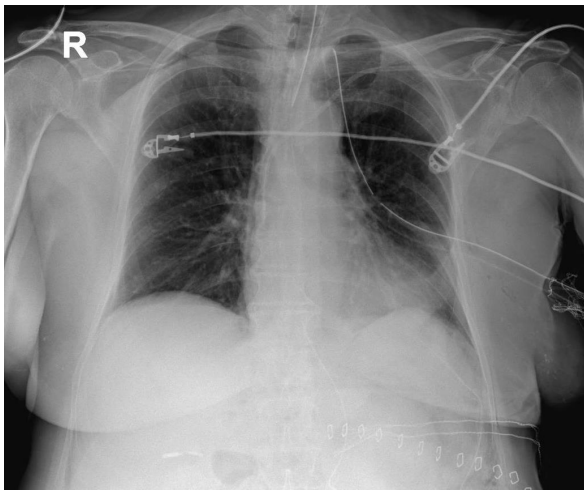

Figura 3. *Radiografia postquirurgica de control*

Bibliografía

1. [Gu P, Lu Y, Li X, Lin X. Hernia diafragmática traumática aguda y crónica: 10 años de

2. [Perrone G, Giuffrida M, Annicchiarico A, et al. Hernia diafragmática complicada en cirugía de emergencia: revisión sistemática de los

3. [Weber C, Willms A, Bieler D, et al. Rotura diafragmática traumática: epidemiología, lesiones asociadas y resultados: un análisis basado en el TraumaRegister DGU®. Archivos de Langenbeck de

4. [Theodorou CM, Jackson JE, Beres AL, Leshikar DE. Hernia diafragmática traumática cerrada en niños: una revisión sistemática.

5. [Keyes S, Spouge RJ, Kennedy P, et al. Abordaje de las anomalías diafragmáticas agudas traumáticas y no traumáticas. Radiografía. 2024;44(6):e230110.](https://doi.org/10.1148/rg.230110)

6. [Reitano E, Cioffi SPB, Airoldi C, et al. Tendencias actuales en el diagnóstico y el tratamiento de las lesiones diafragmáticas traumáticas: una revisión sistemática y un metaanálisis de precisión diagnóstica de lesiones contundentes

LEIOMIOMATOSIS PERITONEAL DIFUSA, REPORTE DE UN CASO EN VARÓN

Rodríguez Blanco, Ana Lucía. Rojas Bonet, Noel. Candela Gomis, Asunción. Moreno Alcaraz, Nerea. Kaf Bouamama, El Mehdi. Compañ Rosique, Antonio

La leiomiomatosis peritoneal diseminada (LPD), es una enfermedad benigna y extremadamente infrecuente caracterizada por el crecimiento de múltiples nódulos o leiomiomas, compuestos por células de músculo liso que se distribuyen por la cavidad[1-4]. Afecta comúnmente a mujeres en edad reproductiva y de forma característica cursa de forma asintomática, siendo muchas veces, un hallazgo incidental en pruebas de imagen4-6. En casos más evolucionados puede dar molestias o dolor abdominal por efecto masa.

La importancia de esta enfermedad radica en simular patologías agresivas como la carcinomatosis peritoneal, y menos frecuentemente la leiomiosarcomatosis, el mesotelioma, etc; siendo necesario un diagnóstico histológico para su caracterización.

Dada su rareza, no hay guías establecidas para el tratamiento de esta entidad, debiendo individualizarse en función de la edad, el estado hormonal y reproductivo y la sintomatología del paciente.

Caso clínico

Paciente varón de 48 años que acude a Urgencias por dolor abdominal en HCD y síndrome constitucional (pérdida de 15 kg de peso en 3 meses). Antecedentes de cólicos biliares de repetición.

AS: Leucocitos 14,7 10e9/L. N 66,1 %. L% 22,2 %. PCR 0,39 mg/dL.

ECOGRAFÍA ABDOMINAL Y PELVIS: Vesícula biliar de tamaño conservado y paredes no engrosadas. No litiasis de tamaño significativo, presencia de barro en fundus. Vía biliar intra y extrahepática de calibre normal.

TC ABDOMEN Y PELVIS: Afilamiento de la vena gástrica izquierda que parece rodeada por un **tejido de densidad de partes blandas** a nivel del **ligamento gastrohepático**, sin observar plano de separación con la curvatura menor gástrica ni con el borde superior de la cola del páncreas. Mínima reticulación de la **grasa subfrénica izquierda y del omento mayor y menor.** Hallazgos sospechosos de carcinomatosis peritoneal, a descartar origen gástrico por su distribución. Pared gástrica sin alteraciones valorables mediante esta técnica. No adenopatías abdominales ni pélvicas de tamaño significativo. *Figura 1*

PET-TC: En abdomen, **área de hipercaptación asimétrica en tercio proximal de fundus gástrico**, inespecífico. No se observan adenopatías hipermetabólicas mesentéricas o retroperitoneales. Pelvis y regiones inguinales sin lesiones hipermetabólicas significativas. *Figura 2*

RM ABDOMINAL: Se observa una **tenue restricción de la difusión a nivel de la curvatura menor** así como un **realce lineal tardío de la serosa gástrica en curvaturas menor y mayor, fundus y del esófago abdominal**, sin poder descartar infiltración de las capas profundas por neoplasia con marcado componente fibroso/esclerosante (linitis). **Realce tardío progresivo que oblitera el pequeño espacio del omento menor,** comparando las diferentes fases del contraste. Se observa una caída de señal difusa a nivel de la grasa omental en flanco derecho en la secuencia T1FO, **que se corresponde con área tenuemente hiperintensa en T2FS** y con discreta **captación difusa** de contraste **en fase tardía a los 15 minutos,** coincidiendo con las alteraciones omentales descritas en TC, que podría estar en relación con carcinomatosis (**siembra difusa de implantes milimétricos**). *Figura 3*

Paciente acude a los pocos días de nuevo a Urgencias por dolor agudo en HCD y fiebre. AS con leucocitosis y desviación izquierda y PCR 1.3 siendo diagnosticado de colecistitis aguda no complicada mediante Ecografía. En el momento de la valoración por cirugía, solo presenta molestias a la exploración en HCD con Murphy negativo. El paciente refiere que por motivos personales desea el alta a domicilio. Dado el buen estado general, sus comorbilidades y que tiene ingreso programado en 3 días (para realización de Ecoendoscopia), se decide alta a domicilio con tratamiento antibiótico.

ECOENDOSCOPIA: No se observan alteraciones en la pared gástrica. No se observan lesiones hepáticas.No se observan adenopatías, ascitis ni nódulos peritoneales accesibles. Páncreas sin alteraciones. Wirsung de calibre normal.

COMITÉ DE TUMORES DIGESTIVOS (CTDI): Se decide laparoscopia exploradora/laparotomía exploradora y toma de biopsias. Se explica la intervención al paciente, que firma el consentimiento.

INFORME QUIRÚRGICO: Laparoscopia exploradora con revisión de toda la cavidad abdominal, inicialmente con un aspecto completamente normal, **sin poder confirmar carcinomatosis peritoneal.** No se evidencia a la palpación induraciones a nivel gástrico. Se decide reconversión a laparotomía media, visualizando **dos adenopatías en el meso** del intestino delgado que se resecan para biopsia. Existencia de una **zona fibrótica sospechosa en epiplon** que se reseca. Biopsia gástrica en cuña

ANATOMÍA PATOLÓGICA:

- Ganglios linfáticos reactivos

- Biopsia segmentaria de epiplon mayor de 20 x 6 x 1 cm: **llamativa proliferación fusocelular de células mesenquimales submesoteliales de fenotipo miofibroblástico** (*pancitoqueratina AE1/AE3, calponina, SMA y vimentina positivas*) con algunos elementos inflamatorios dispersos asociados (linfocitos predominantes y eosinófilos ocasionales) que adquieren en la profundidad de dicha área un **fenotipo leiomiocítico** (*SMA, actina muscular específica (HHF35), calponina, desmina y vimentina positivas*). De forma dispersa advertimos pequeños nódulos dispersos en el seno del omento con este mismo fenotipo simulando de forma microscópica una **leiomiomatosis peritoneal diseminada.**

Tras la intervención el paciente permanece completamente asintomático, realizándo controles periódicos por parte de Medicina Digestiva. Último TC sin signos de patología abdominal significativa.

Discusión

Los leiomiomas son los tumores benignos más frecuentes en mujeres, sin embargo, la LPD es una entidad rara de etiopatogenia oscura, que se describió por primera vez en 1952 por Wilson y Peale. Desde entonces se han descrito **menos de 150 casos, con solo 2 casos en hombres**[1,3,6-9].

El principal mecanismo patogénico se cree que es una metaplasia de células madre mesenquimales (células pluripotenciales subperitoneales del epitelio de Müller) sometidas a diversos mecanismos tumorogénicos: **hormonal, genético (inestabilidad del cromosoma X, ...), infeccioso-inflamatorio y/o iatrogénica,** entre otros[3-6].

La hipótesis hormonal, se basa en el hallazgo de receptores hormonales en las células mioepiteliales de la LPD, las cuales se cree que han sufrido una metaplasia al estar sometidas a altos niveles de estrógenos y progesterona (embarazo, tumores secretores de estrógenos, toma de anticonceptivos orales de forma prolongada, terapia de reemplazo hormonal, …). Siendo un proceso similar el que ocurriría en las hipótesis genéticas e inflamatorio-infecciosas. Por su parte, la teoría iatrogénica, argumenta que la LPD resulta de la diseminación iatrogénica del leiomioma uterino tras una morcelación durante la miomectomía. Sin embargo, el hecho de que se haya descrito en mujeres posmenopáusicas y varones sugiere que existen otros factores que deben contribuir a su desarrollo.[4-7]

Los hallazgos en ecografía y TC son poco específicos; aparecen como nódulos mili o centimétricos, bien definidos que realzan tras la administración de contraste. Ante estos hallazgos en el contexto de ausencia de tumor primario conocido, de metástasis en órganos sólidos, así como el escaso líquido libre intraperitoneal debe hacernos valorar esta posibilidad.[1-2]

En este caso concreto, lo más probable dado las características del paciente y la presentación, es que se trate de un caso atenuado y localizado de esta entidad como resultado de un proceso inflamatorio-reparativo previo (colecistitis aguda) condicionando adherencia y proliferación de células mesenquimales submesoteliales de capacidad multipotencial que han dado origen por un probable mecanismo metaplásico a estos nódulos leiomiomatosis peritoneal diseminada-like que han simulado radiológicamente carcinomatosis peritoneal.

Mayoritariamente presenta un curso benigno, pero se ha descrito progresión hacia malignidad en un 2-5%.7-9 Por lo tanto, es vital una evaluación exhaustiva de las características de la lesión para establecer un diagnóstico diferencial entre las formas benignas y malignas y entre la LPD y otras patologías. Entre los principales diagnósticos diferenciales destaca: mesotelioma peritoneal maligno, sarcomas (incluidos los leiomiosarcomas) que presentan características más agresivas, como alta celularidad, mitosis atípicas y necros; tumores del estroma gastrointestinal (GIST), se diferencian por perfiles inmunohistoquímicos (p. ej., CD117 positivo) y una morfología celular distinta.

En cuanto al tratamiento, no existe consenso, siguiendo un manejo individualizado en función de las características del paciente y el tumor. Habitualmente requiere de un enfoque multifacético y multidisciplinar, (intervención quirúrgica diagnóstico-terapéutica,seguimientos regulares para evitar progresión maligna, la educación del paciente, …) [6-7]

Conclusiones

- La LPD es una entidad rara que aparece más frecuentemente en mujeres en edad reproductiva como un hallazgo incidental en pruebas de imagen.

- Debemos conocer esta patología para poder realizar un adecuado diagnóstico diferencial con otras entidades como la carcinomatosis peritoneal, pues presenta un manejo y pronóstico completamente diferente.

Anexos

Figura 1. *TC ABDOMINO-PÉLVICO. Mínima reticulación de la grasa subfrénica izquierda y del omento mayor y menor. Hallazgos sospechosos de carcinomatosis peritoneal.*

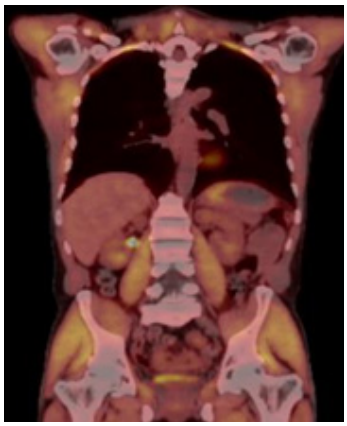

Figura 2. *PET-TC. Hipercaptación asimétrica en tercio proximal de fundus gástrico, inespecífica.*

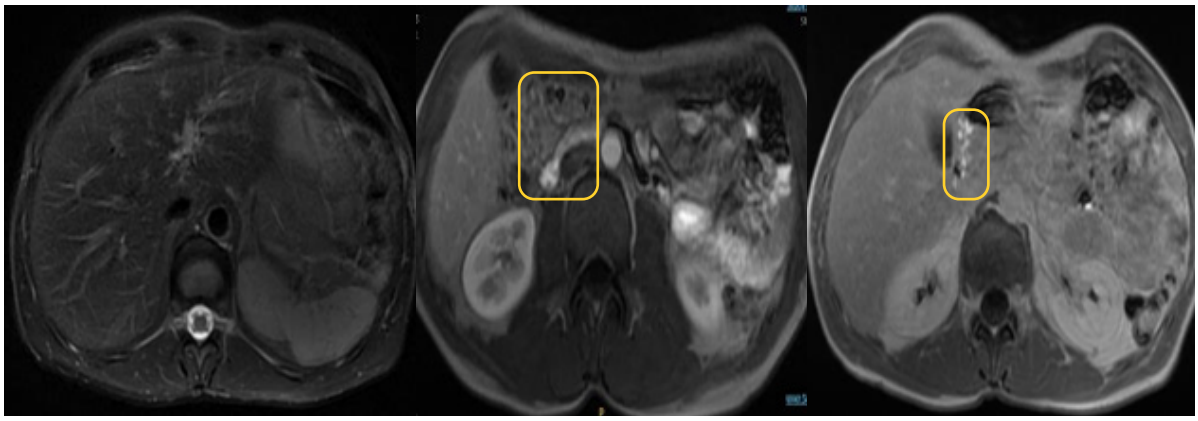

Figura 3. *RM ABDOMINAL. Primera y segunda imagen (izquierda), secuencia T2SF. Tercera imagen (derecha), secuencia fase tardía 15 minutos. Área tenuemente hiperintensa en T2FS y con discreta captación difusa en fase tardía a nivel omental.*

Bibliografía

1. Benítez, C. H.; Van Der Linde R. V. & Parra, L. R. Leiomiomatosis peritoneal diseminada. Int. J. Morphol., 32(2):666-670, 2014.

2. Fernández Rey CL, Pereda Rodríguez J, Oliva Fonte C, Pérez Tapia L, Lobo García M, González Llorente J. Leiomatosis peritoneal diseminada: hallazgos por imagen [Presentación electrónica educativa]. 33 Congreso Nacional SERAM; 2018 nov 22. Disponible en: https://www.piper.espacio-seram.com/index.php/seram/article/view/1491

3. Castro-Boix S, Dopazo-Taboada C, Nadal-Guinard A, Boqué-Genovard R, Zanón-Navarro V, Armengol-Carrasco M. Leiomiomatosis peritoneal diseminada. Cir Esp. 2007;82(2):125–7. doi:10.1016/S0009-739X(07)71680-9

4. Rodríguez García P, Castañer Ramón-Llín J, Romera Barba E, Sánchez Pérez A, Vázquez Rojas JL. Leiomiomatosis peritoneal diseminada, un reto diagnóstico. Gastroenterol Hepatol. 2019;42(9):554–5. doi:10.1016/j.gastrohep.2019.01.005

5. Bucuri, C. E., Ciortea, R., Malutan, A. M., Oprea, V., Toma, M., Roman, M. P., Ormindean, C. M., Nati, I., Suciu, V., Simon-Dudea, M., & Mihu, D. (2024). Disseminated Peritoneal Leiomyomatosis—A Challenging Diagnosis-Mimicking Malignancy Scoping Review of the Last 14 Years. Biomedicines, 12(8), 1749. https://doi.org/10.3390/biomedicines12081749

6. Yang, J.W.; Hua, Y.; Xu, H.; He, L.; Huo, H.Z.; Zhu, C.F. Treatment of leiomyomatosis peritoneal dissemination with goserelin acetate: A case report and review of the literature. World J. Clin. Cases 2021, 9, 5217–5221.

7. Vizcaíno Torres M, Gómez-Correa JB, Ferrer Sancho B. Leiomiomatosis uterina con diseminación peritoneal: una forma de presentación inusual. Prog Obstet Ginecol. 2011;54(12):630-633

8. Lausen I, Jensen OJ, Andersen E, Lindahl F. Disseminated peritoneal leiomyomatosis with malignant change, in a male. Virchows Arch A Pathol Anat Histopathol. 1990;417(2):173-5. doi: 10.1007/BF02190536. PMID: 2114697.

9. Yamaguchi T, Imamura Y, Yamamoto T, Fukuda M. Leiomyomatosis peritonealis disseminata with malignant change in a man. Pathol Int. 2003 Mar;53(3):179-85. doi: 10.1046/j.1440-1827.2003.01452.x. PMID: 12608900.

CIRUGÍA TORÁCICA

NEUMONECTOMÍA DERECHA INTRAPERICÁRDICA POR SARCOMA DE ARTERIA PULMONAR

Vaillo Figuerola, Xavier. Sánchez Martínez, Ana María. García Valentín, Antonio José. Gálvez Muñoz, Carlos

El sarcoma de arteria pulmonar (SAP) es una neoplasia extremadamente infrecuente y agresiva, originada en la íntima o el endotelio de la arteria pulmonar principal o sus ramas. Desde su primera descripción en 1923, se han reportado escasos casos en la literatura, lo que dificulta su caracterización clínica, diagnóstica y terapéutica. La incidencia es baja, y suele presentarse entre la quinta y sexta década de la vida, sin clara predilección por sexo[1].

Clínicamente, su sintomatología es inespecífica y suele confundirse con patologías más prevalentes como el tromboembolismo pulmonar crónico (TEP), presentando disnea, dolor torácico, tos, hemoptisis o signos de hipertensión pulmonar[2]. Esta similitud provoca retrasos diagnósticos, afectando de forma directa al pronóstico del paciente, el cual es sombrío en ausencia de tratamiento quirúrgico, con una mediana de supervivencia inferior a dos años[3].

En el diagnóstico, la angio-TC torácica puede mostrar defectos de repleción intraluminal, pero sin resolución con anticoagulación. La PET-TC permite valorar la captación metabólica, habitualmente elevada, mientras que la RM torácica puede ayudar a definir la extensión y el compromiso vascular o mediastínico. El diagnóstico definitivo se basa en el estudio histológico tras resección o biopsia, siendo los sarcomas intímales los más frecuentes. La ausencia de metástasis a distancia en el momento del diagnóstico es crucial para plantear una resección quirúrgica con intención curativa[4].

El tratamiento de elección es la resección quirúrgica completa con márgenes libres, lo que confiere la mejor supervivencia posible. La neumonectomía o la resección de arteria pulmonar con reconstrucción protésica son abordajes habituales. El papel de la quimioterapia o radioterapia adyuvante permanece controversial y no existe consenso[5].

Este caso representa un reto diagnóstico por su similitud radiológica y clínica con un TEP, y destaca la importancia de un abordaje quirúrgico amplio mediante esterno-toracotomía que permite un acceso adecuado a las estructuras intrapericárdicas.

Caso clínico

Mujer de 63 años, exfumadora (30 años/paquete), cocinera de profesión, vida activa, sin comorbilidades relevantes. Acudió por disnea progresiva y dolor torácico derecho, sin fiebre, hemoptisis ni pérdida de peso. Fue valorada inicialmente en urgencias, donde se realizó angio-TC torácica evidenciando un defecto de repleción en la arteria pulmonar interlobar derecha, interpretado como TEP. Se inició tratamiento con heparina de bajo peso molecular (HBPM).

Tras 15 días de anticoagulación adecuada, persistía la disnea y el dolor. El doppler venoso fue negativo para trombosis venosa profunda. Se solicitó una nueva angio-TC, donde se objetivó progresión proximal de la imagen hacia el lóbulo superior derecho, con morfología sugerente de masa tumoral. La sospecha de sarcoma de arteria pulmonar se estableció en base a la progresión radiológica pese al tratamiento anticoagulante.

La PET-TC reveló captación hipermetabólica (SUVmax 9.94) en la arteria pulmonar derecha sin metástasis a distancia. La RM torácica confirmó una masa de 5.9 x 3.2 x 3.4 cm, con extensión a grasa mediastínica, sin invasión de estructuras vecinas. El SPECT-TC de perfusión mostró ausencia de perfusión del pulmón derecho, compatible con oclusión total de la arteria pulmonar.

Las pruebas de función respiratoria demostraron valores conservados (FVC 96%, FEV1 99%, DLCO 64%), y la ecocardiografía no mostró hipertensión pulmonar ni disfunción ventricular. Se valoró favorable para cirugía.

Procedimiento quirúrgico

Se realizó un abordaje mediante esterno-toracotomía anterior derecha en 4º espacio intercostal (Hemiclamshell), permitiendo un acceso amplio a las estructuras mediastínicas y vasculares. Dada la localización y extensión del tumor, se contempló la posibilidad de requerir circulación extracorpórea (CEC) durante el procedimiento.

Inicialmente, se procedió a la disección de la vena innominada izquierda, seguida de la apertura anterior del pericardio. Se obtuvo control circunferencial intrapericárdico de la vena cava superior (VCS), rodeándola con un vessel-loop, y de la aorta ascendente mediante cinta de seda. Posteriormente, se confeccionaron bolsas de tabaco en la aorta ascendente y en la aurícula derecha, para canulación de emergencia en caso de ser necesario iniciar CEC.

Mediante tracción controlada de la VCS hacia la derecha y de la aorta ascendente hacia la izquierda, se accedió al plano retroaórtico, disecando la arteria pulmonar derecha en su porción intrapericárdica. Se identificó el límite proximal de la tumoración a 1.5 cm de la arteria pulmonar principal, procediéndose a una liberación amplia retroaórtica y control circunferencial del vaso. La arteria pulmonar derecha fue seccionada utilizando una endograpadora vascular.

A continuación, se procedió a la disección, control y sección de la vena pulmonar superior en su porción intrapericárdica. Seguidamente, se liberaron adherencias densas del lóbulo inferior derecho (LID) al diafragma, mediastino anterior y posterior, así como a la pared torácica. Se expuso, disecó y seccionó la vena pulmonar inferior en su trayecto extrapericárdico.

Una vez comunicadas las disecciones intrapericárdica y extrapericárdica, se completó la disección del bronquio principal derecho, el cual fue seccionado en su porción proximal mediante endograpadora. Se llevó a cabo una linfadenectomía sistemática incluyendo territorios ganglionares mediastínicos 2R, 4R, 7, 9, 10 y estaciones periféricas, incluyéndose dichos territorios en la pieza de neumonectomía derecha.

Tras la exéresis pulmonar, se verificó adecuada hemostasia del lecho quirúrgico y correcta estanqueidad del mulón bronquial. Para prevenir herniación cardíaca o posibles laceraciones, se colocó un parche de pericardio bovino sobre la apertura pericárdica anterior, asegurado con puntos de sutura de cierre.

El estudio anatomopatológico intraoperatorio confirmó márgenes libres de enfermedad tanto a nivel arterial como bronquial. La paciente presentó una evolución postoperatoria favorable, con estabilidad hemodinámica, sin complicaciones respiratorias ni sistémicas. El drenaje torácico fue retirado a las 48 horas y recibió el alta hospitalaria al quinto día postoperatorio.

Discusión

El sarcoma de arteria pulmonar (SAP) representa un desafío diagnóstico y terapéutico significativo. A pesar de su rareza, su presentación clínica y radiológica similar al tromboembolismo pulmonar crónico lo convierte en una importante causa de diagnóstico erróneo o retrasado[1]. En el caso presentado, la ausencia de mejoría clínica pese a una anticoagulación adecuada, junto con la progresión de la imagen endoluminal en los estudios de control, permitieron establecer un diagnóstico diferencial precoz.

Las técnicas de imagen desempeñaron un papel central. El PET-TC permitió demostrar captación hipermetabólica, ayudando a diferenciar la masa tumoral de un trombo organizado[2]. La RM torácica fue útil para delimitar la extensión local del tumor, especialmente en relación con estructuras mediastínicas[3]. La ausencia de perfusión en el SPECT-TC permitió suponer una oclusión crónica de la arteria pulmonar derecha, lo que justificaba una neumonectomía desde el punto de vista funcional.

Desde el abordaje quirúrgico, el enfoque mediante esterno-toracotomía tipo Hemiclamshell posibilitó un acceso adecuado al hilio pulmonar derecho y estructuras intrapericárdicas, especialmente en presencia de una masa que comprometía la arteria pulmonar proximal. Esta técnica proporciona visibilidad y control vascular, a la vez que permite maniobras de resección en un campo anatómicamente complejo[4]. El control preventivo de la circulación extracorpórea es una estrategia prudente en estos casos, aunque no fue necesaria.

La resección completa con márgenes libres es el único tratamiento potencialmente curativo. La linfadenectomía sistemática, si bien no siempre presenta afectación ganglionar en estos tumores, aporta valor diagnóstico y puede influir en el manejo oncológico posterior[5].

Conclusiones

Este caso clínico ilustra la importancia de mantener una elevada sospecha diagnóstica ante lesiones pulmonares persistentes que no responden al tratamiento convencional, como la anticoagulación. La progresión radiológica, junto con las características en PET-TC y RM, orientaron al diagnóstico de SAP.

El abordaje quirúrgico mediante Hemiclamshell permitió una resección segura y completa, lo cual es fundamental en el pronóstico de estos tumores. La cirugía continúa siendo el pilar terapéutico, siendo esencial un enfoque multidisciplinar para una adecuada planificación preoperatoria.

El interés didáctico de este caso radica en su rareza, la necesidad de un enfoque clínico-radiológico riguroso, y en la exposición detallada de una técnica quirúrgica avanzada como la neumonectomía intrapericárdica, que puede ser útil ante patologías vasculares torácicas complejas.

Anexos

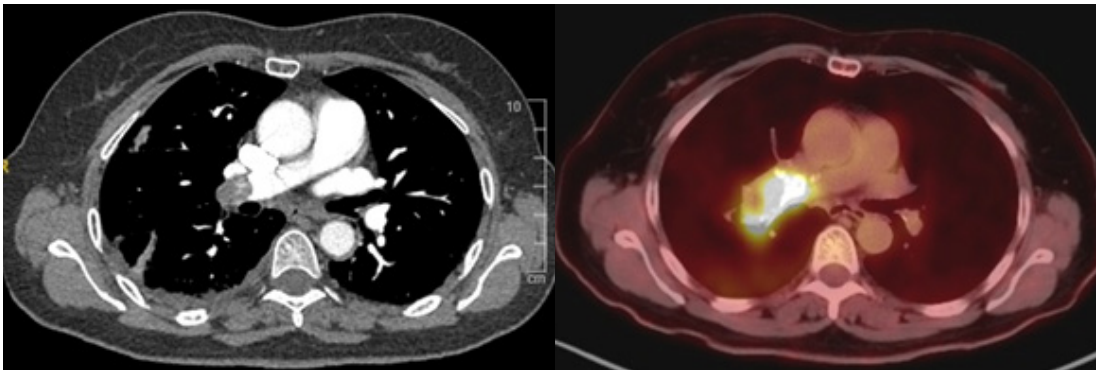

Figura 1. *Angio-TC torácica inicial: imagen axial con defecto de repleción en arteria pulmonar interlobar derecha. (Diagnóstico inicial erróneo de TEP). PET-TC torácico: imagen de captación hipermetabólica (SUVmax 9.94) en arteria pulmonar derecha, sugestiva de lesión tumoral.*

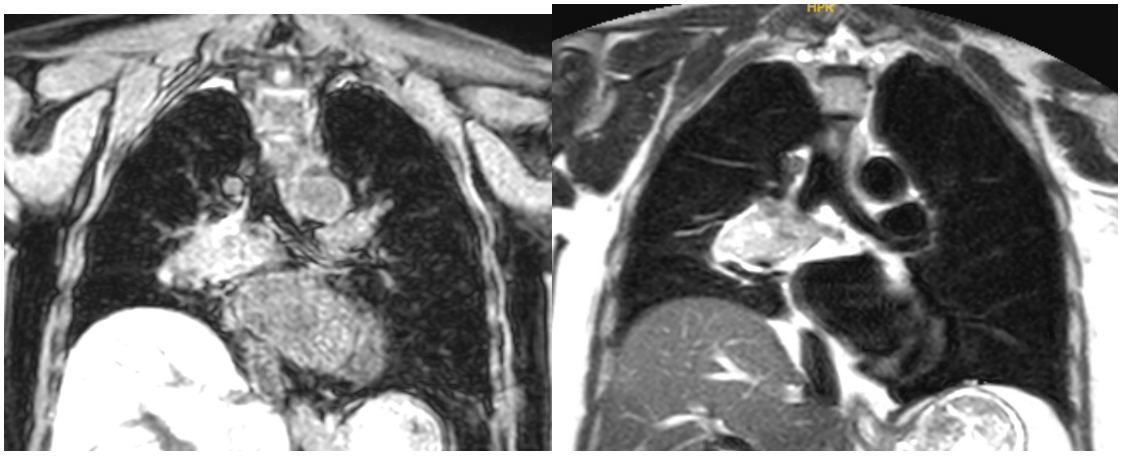

Figura 2. *RM torácica: cortes coronales con masa en arteria pulmonar derecha con infiltración de grasa mediastínica.*

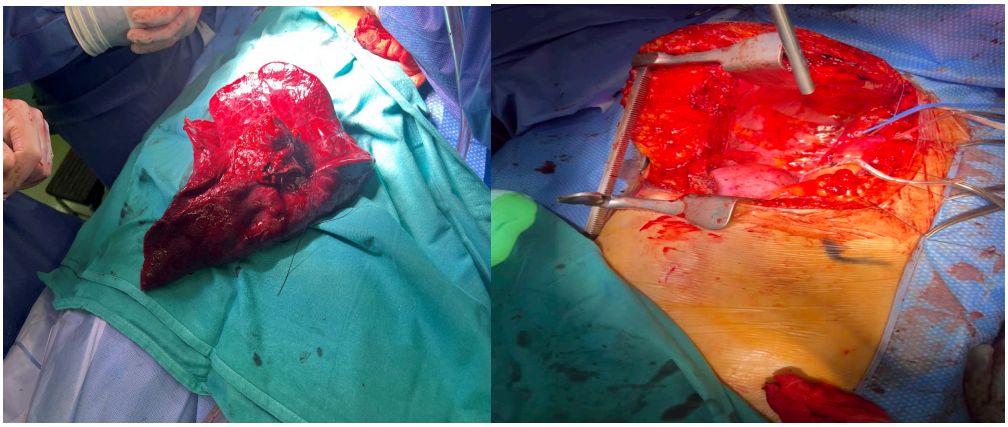

Figura 3*. Imagen del abordaje quirúrgico en Hemiclamshell y de la pieza de neumonectomía con la masa visible en la arteria pulmonar.*

Bibliografía

1. Parish JM, Rosenow EC 3rd, Swensen SJ, Crotty TB. Pulmonary artery sarcoma. Clinical features. Chest. 1996;110(6):1480–8. Disponible en: https://pubmed.ncbi.nlm.nih.gov/8989065/

2. Mussot S, Ghigna MR, Mercier O, Fabre D, Fadel E, Le Cesne A, et al. Surgical treatment of primary sarcoma of the pulmonary artery: a study of 31 cases. J Thorac Cardiovasc Surg. 2013;145(1):25–9. Disponible en: https://pubmed.ncbi.nlm.nih.gov/24075471/

3. Blackmon SH, Rice DC, Correa AM, Mehran R, Putnam JB Jr, Smythe WR, et al. Management of primary pulmonary artery sarcomas. Ann Thorac Surg. 2009;87(3):977–84. Disponible en: https://pubmed.ncbi.nlm.nih.gov/19231497/

4. Wong HH, Gounaris I, McCormack A, Berman M, Davidson D, Horan G, et al. Presentation and management of pulmonary artery sarcoma. Clin Sarcoma Res. 2015;5:3. Disponible en: https://pubmed.ncbi.nlm.nih.gov/25628857/

5. Ito K, Kubota K, Morooka M, Minamimoto R, Miyata Y, Yamashita H, et al. Diagnostic usefulness of 18F-FDG PET and PET/CT for vascular tumors and tumor-like lesions. Eur J Nucl Med Mol Imaging. 2009;36(5):800–9. Disponible en: https://pubmed.ncbi.nlm.nih.gov/19680740/

6. Wong HH, Gounaris I, McCormack A, Berman M, Davidson D, Horan G, et al. Clinical and imaging features of pulmonary artery sarcoma. Clin Radiol. 2017;72(9):798.e1–798.e7. Disponible en: https://pubmed.ncbi.nlm.nih.gov/29115002/

7. Bandyopadhyay D, Panchabhai TS, Bajaj NS, Patil PD, Bunte MC. Primary pulmonary artery sarcoma: a close associate of pulmonary embolism—20-year observational analysis. J Thorac Dis. 2016;8(9):2592–601. Disponible en: https://pubmed.ncbi.nlm.nih.gov/27747013/

8. Vasquez AF, Das CJ, Shanbhogue AKP, Prasad A, Fischman AM, Bhosale PR. Imaging spectrum of primary pulmonary artery sarcoma: The “Great Masquerader”. Clin Imaging. 2020;64:26–32. Disponible en: https://pubmed.ncbi.nlm.nih.gov/31870654/

9. D’Armini AM, Morsolini M, Mattiucci G, Grazioli V, Klersy C, Viganò M, et al. Pulmonary endarterectomy for sarcoma of the pulmonary artery. Ann Thorac Surg. 2011;92(1):300–2. Disponible en: https://pubmed.ncbi.nlm.nih.gov/21718847/

10. Khalil MF, Boujaoude Z, El-Zammar OA. Pulmonary artery intimal sarcoma: a review. Curr Respir Med Rev. 2013;9(4):236–44. Disponible en: https://www.ingentaconnect.com/content/ben/crmr/2013/00000009/00000004/art00006

11. Altinok T, Topcu S, Tastepe I, Ulasan GN, Cetin G. Surgical treatment of pulmonary artery sarcoma. Eur J Cardiothorac Surg. 2001;19(3):589–93. Disponible en: https://pubmed.ncbi.nlm.nih.gov/11251202/

12. Grazioli V, Vistarini N, Morsolini M, Mattiucci G, D'Armini AM. Surgical treatment of primary pulmonary artery sarcoma: A European experience. J Thorac Cardiovasc Surg. 2021;161(3):967–976.e2. Disponible en: https://pubmed.ncbi.nlm.nih.gov/30535656/

13. Salvi S, Rebonato A, Bianchi G, Marinelli G, Maccioni F, Manfredi R, et al. MRI patterns in pulmonary artery sarcoma. Eur Radiol. 2003;13(8):1920–5. Disponible en: https://pubmed.ncbi.nlm.nih.gov/12739059/

14. Decroocq F, Chaouat A, Cottin V, Reynaud-Gaubert M, Fadel E, Mercier O, et al. Diagnostic delay of pulmonary artery sarcoma. Rev Mal Respir. 2015;32(1):82–6. Disponible en: https://pubmed.ncbi.nlm.nih.gov/25499027/

15. Neuville A, Collin F, Bruneval P, Parrens M, Thivolet F, Gomez-Brouchet A, et al. Intimal sarcoma is the most frequent primary cardiac sarcoma: clinicopathologic and molecular retrospective analysis of 100 primary cardiac sarcomas. Am J Surg Pathol. 2014;38(4):461–9. Disponible en: https://pubmed.ncbi.nlm.nih.gov/24625414/

GINECOLOGÍA Y OBSTETRICIA

MASTITIS GRANULOMATOSA: LA GRAN IMITADORA DE LA PATOLOGÍA MAMARIA

Belda Márquez, Rocío; Jaques Pérez, Lara; Martínez García, Carla; Traversi, Nicolás Agustín; Begerano Fayos, María; Davó Quiñonero, Vicente Pedro.

La mastitis granulomatosa idiopática (MGI) es una rara enfermedad inflamatoria crónica de la mama caracteriza por una inflamación granulomatosa lóbulocéntrica estéril no caseificante, cuya etiopatogenia permanece incierta. La hipótesis más aceptada postula que una lesión en el epitelio ductal mamario permite la migración de secreciones luminales al estroma lobulillar, lo que desencadena una respuesta inflamatoria local con activación de macrófagos y linfocitos, resultando en una respuesta granulomatosa localizada. Entre los factores desencadenantes documentados se incluyen el embarazo, la lactancia y la hiperprolactinemia. El diagnóstico se basa en la combinación de hallazgos clínicos, radiológicos y patológicos. (1)

Clínicamente, la MGI se manifiesta con una variedad de presentaciones no específicas, que habitualmente imitan la apariencia de malignidad. Suelen verse afectadas mujeres premenopáusicas, con una media de edad de 34 años, antecedentes de gestación o lactancia y síntomas de hiperprolactinemia como amenorrea, anovulación, disminución de la libido y galactorrea. Se suele presentar como una masa mamaria dolorosa, unilateral, de 1-20cm, que puede asociar eritema, piel de naranja, aumento asimétrico de la mama y adenopatías axilares, con escasa afectación del pezón. Puede asociar colecciones y abscesos. Presenta una evolución natural recurrente o prolongada hasta el agotamiento de la lesión. (1)

El **estudio inicial** debe hacerse con ecografía en pacientes menores de 35 años y en mayores se completará el estudio ecográfico con una mamografía, pudiendo completar el estudio con resonancia magnética (RM). Los hallazgos mamográficos son muy variados y no específicos, siendo el más frecuente la presencia de una asimetría focal sin calcificaciones asociadas. Ecográficamente suele identificarse una masa hipoecoica, de bordes irregulares o mal definidos, con extensión tubular, con refuerzo acústico y/o sobra posterior, presentando flujo Doppler tanto la lesión como el tejido circundante. Finalmente, la RM muestra una masa con captación en anillo con intenso realce de fondo asociado, generalmente de distribución segmentaria, presentando restricción de la difusión. Puede verse afectación adenopática, fístulas cutáneas, colecciones, etc. Independientemente de la prueba de imagen utilizada, lo esencial es establecer el número y ubicación de las lesiones, monitorizar la respuesta al tratamiento y detectar recurrencias. (2)

Los principales **diagnósticos diferenciales** incluyen otras afecciones inflamatorias benignas de la mama y el cáncer inflamatorio de mama (CIM). Ambos pueden presentar eritema, induración, dolor y edema en la mama, sin embargo, el CIM suele asociarse a signos más agresivos como retracción cutánea, engrosamiento difuso de la piel, afectación del pezón y adenopatías axilares palpables. Además, el CIM afecta predominantemente a mujeres de mayor edad (media de 55,4 años ± 11,3 de deviación estándar), con una evolución rápida y progresiva en un plazo de 6 meses. Radiológicamente las diferentes pruebas pueden sugerir malignidad, en ocasiones siendo extremadamente difícil diferenciar ambas patologías. Dado que el resultado final es histológico, siendo la MGI una inflamación granulomatosa lóbulocéntrica

estéril y el CIM una lesión tumoral con afectación de los vasos linfáticos dérmicos, la necesidad de obtener una muestra de tejido suele ser esencial. Para ello, la biopsia con aguja gruesa (BAG) es el método de referencia con una precisión del 94% - 100%. En casos dudosos, la biopsia asistida por vacío (BAV) puede proporcionar mayor material para el análisis histológico. Otras opciones, como la punción aspiración con aguja fina (PAAF) y la biopsia escisional, se usan poco debido al escaso material que obtiene y el alto riesgo de complicaciones, respectivamente. (3)

El **tratamiento** no está completamente estandarizado y suele ser individualizado según la severidad y la evolución. El de primera línea incluye corticoides sistémicos en dosis decreciente y en casos refractarios o recurrentes fármacos inmunosupresores. Dado que la MGI no tiene un origen infeccioso, los antibióticos solo están indicados en caso de sobreinfección secundaria. La cirugía está reservada para lesiones persistentes, grandes abscesos o enfermedad refractaria. Se han explorado alternativas terapéuticas como colchicina e inhibidores de la prolactina, aunque con evidencia limitada. Su naturaleza autolimitada hace que el manejo expectante también sea una opción válida. (1)

En conclusión, la MGI es una entidad inflamatoria crónica de la mama que plantea un reto diagnóstico y terapéutico debido a su similitud con el carcinoma inflamatorio y otras enfermedades mamarias benignas. A continuación, os presentamos un caso clínico representativo a modo de ejemplo, ya que, al ser un diagnóstico de exclusión, es fundamental la sospecha clínica para poder diagnosticarlo.

Caso clínico

Mujer de 35 años, sin antecedentes de interés, que acude a su clínica privada por autopalpación de bulto en la mamá izquierda (MI) cinco días atrás. Le realizan una ecografía y RM fast mamaria, sin realizar el informe escrito, comunicándole verbalmente alto riesgo de malignidad (BIRADS 5), compatible con carcinoma multifocal multicéntrico con adenopatías axilares. En busca de una segunda opinión, acude a su médico de familia con las imágenes de las pruebas y el informe oral, sin poseer informe escrito. En la exploración, se observan mamas simétricas, sin retracción cutánea, alteraciones en el pezón ni telorrea. A la palpación, aprecia dos lesiones móviles en el cuadrante superior externo (CSE) de la MI, de unos 1.5 cm y 3 cm. Ante estos hallazgos, deriva urgentemente a la paciente a la unidad especializada en patología mamaria del servicio de radiodiagnóstico.

Dos días más tarde, se realiza una mamografía bilateral con tomosíntesis (Figura 1), en la cual se aprecia un parénquima mamario heterogéneamente denso (tipo C), en el cual no se identifican lesiones sugestivas de malignidad. Debido a la edad de la paciente, los hallazgos clínicos y la alta densidad de la mama, se decide completar el estudio con una ecografía mamaria bilateral (Figura 2). En ésta, en la MI, se identifican varias lesiones de aspecto quístico en cuadrantes externos, algunas con contenido ecogénico y engrosamiento parietal. Además, se aprecian adenopatías axilares izquierdas patológicas. El conjunto de los hallazgos plantea como primera posibilidad un origen inflamatorio-infeccioso, sin poder descartar, dadas las adenopatías, que se trate de una forma de presentación atípica de patología maligna. Se informa a la paciente y se decide completar el estudio con RM para mayor precisión diagnóstica.

La RM mamaria bilateral con contraste y secuencias dinámicas revela múltiples áreas de realce no masa en los cuadrantes externos y cuadrante superior interno de la MI, situándose la de mayor tamaño en el CSE, de 36mm (Figura 3). Presentan en su interior áreas de captación anular sugestivas de degeneración necrótico-quística/abscesos. Las curvas dinámicas de captación son inespecíficas y se observa restricción de la difusión con valores bajos de ADC (Figura 4). Se identifican múltiples adenopatías axilares y retropectorales izquierdas. Con base a estos hallazgos, se clasifica la lesión como categoría BIRADS 4,

planteándose el diagnóstico diferencial entre carcinoma de mamá multifocal-multicéntrico vs mastitis granulomatosa.

Para confirmar el diagnóstico, se realiza una BAG de la masa de mayor tamaño, así como a una de las adenopatías axilares. El estudio anatomopatológico confirma el diagnóstico de mastitis granulomatosa. En consecuencia, el servicio de ginecología decide pautar tratamiento antibiótico con Doxiciclina 100mg durante 14 días.

Tras el fin de la pauta antibiótica, en el control ginecológico ya no sé palpan nódulos mamarios ni adenopatías, no obstante, se aprecia un mayor tamaño de la MI respecto a la contralateral. La ecografía de seguimiento muestra resolución tanto de las adenopatías como de las lesiones mamarias. Finalmente, en una revisión posterior, se constata la normalización del tamaño mamario y, ante la ausencia de síntomas y la exploración normal, se da por resuelto el cuadro y se da el alta a la paciente.

Discusión

La mastitis granulomatosa idiopática es una patología inflamatoria crónica que plantea un reto diagnóstico debido a su similitud con el carcinoma mamario inflamatorio. En el caso presentado, tanto la ecografía como la RM orientaban a un origen inflamatorio-infeccioso dada la morfología, localización y comportamiento de las lesiones mamarias. Sin embargo, el rápido crecimiento y la presencia de adenopatías axilares y pectorales no permitían descartar con total seguridad la posibilidad de que estuviéramos frente a un carcinoma inflamatorio mamario. Los hallazgos se clasificaron como BIRADS 4, se acordó la realización de BAG y se obtuvo el diagnóstico final de mastitis granulomatosa.

El tratamiento consistió en antibioterapia en lugar de corticoides o inmunosupresores dado que en la RM se apreciaban signos sugestivos de sobreinfección. Dada la evolución favorable de la paciente, con resolución de las lesiones y normalización del tamaño mamario, se confirma la posibilidad de una presentación asociada a infección secundaria.

Este caso resalta la importancia de un enfoque diagnóstico integral, combinando evaluación clínica, estudios por imagen y confirmación histológica, para evitar diagnósticos erróneos.

Conclusiones

La patología maligna mamaria tiene múltiples presentaciones que hay que conocer y que, a su vez, deben plantearnos un diagnóstico diferencial que incluya patologías benignas. Es importante una correcta anamnesis y exploración que acompañe a las pruebas de imagen, ya que solo mediante un abordaje holístico es posible plantearnos diagnósticos de exclusión como es la mastitis granulomatosa.

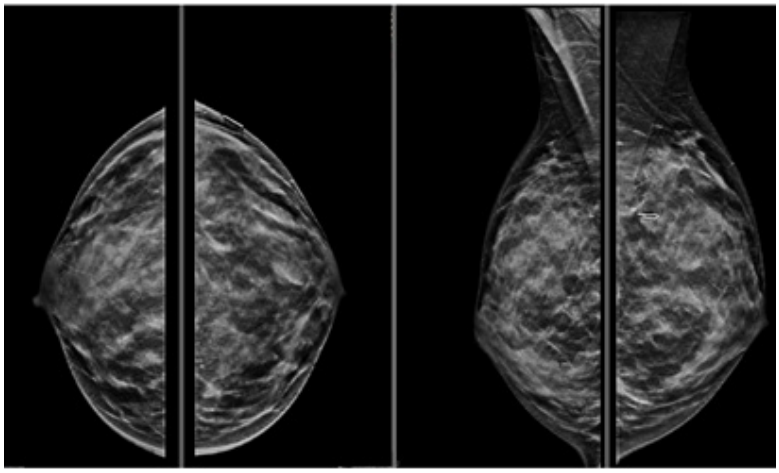

Figura 1. *Mamografía sintetizada 2D compuesta por tejido fibroglandular heterogéneamente denso (tipo C) que limita la especificidad del estudio. Marcaje cutáneo en bultoma referido en CSE de MI*

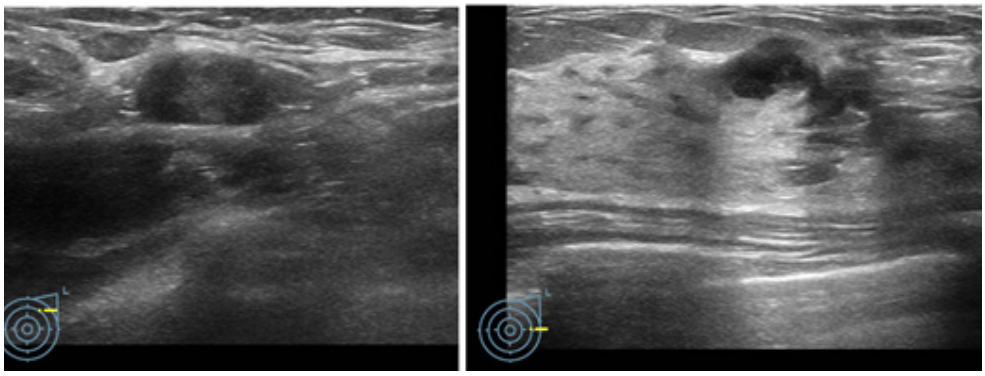

Figura 2. *Ecografía mamaria y axilar bilateral. En la izquierda se identifica una de las adenopatías axilares izquierdas presentes, aumentada de tamaño y sin hilio graso. A la derecha se aprecia el CSE de la MI con una de las lesiones sólido-quísticas, irregulares, con refuerzo y sombra acústica posterior.*

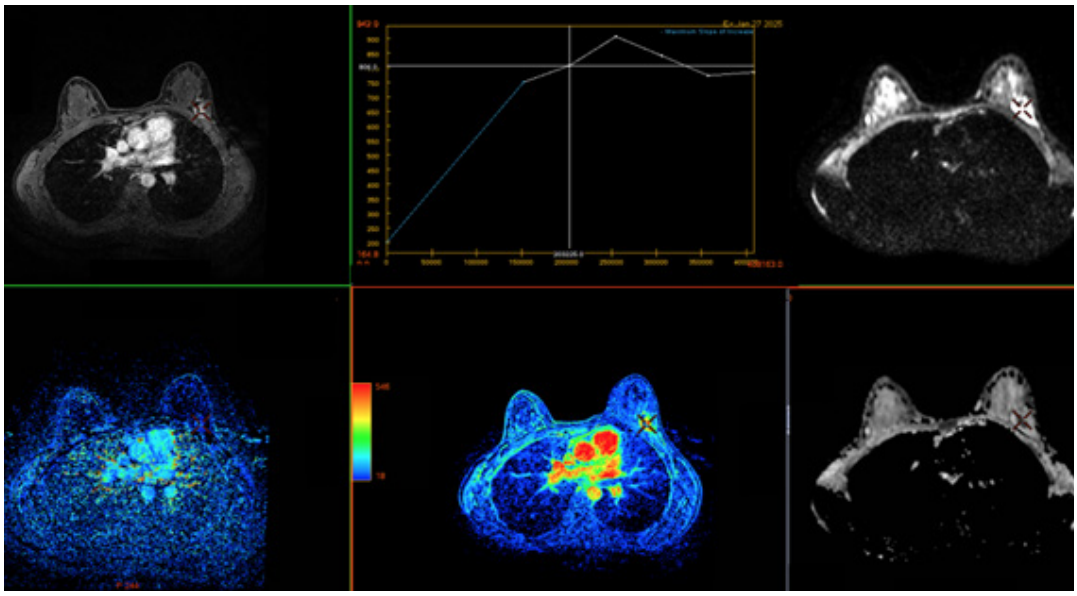

Figura 3. *RM mamaria bilateral con contraste en fase dinámica 3, en la cual se muestra de craneal a caudal varias áreas de realce no masa con captación anular sugestivas de degeneración necrótico-quística/abscesos.*

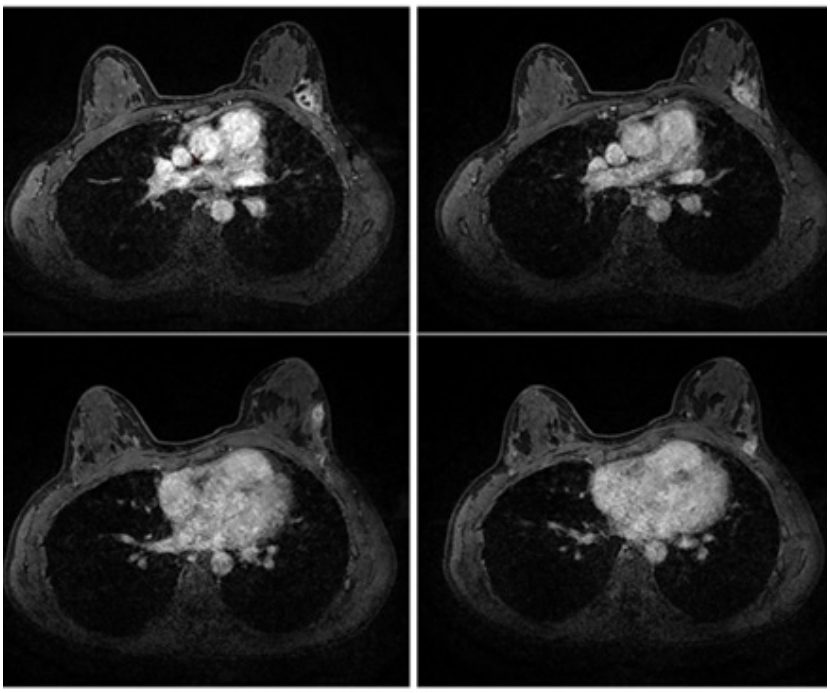

Figura 4. *RM mamaria bilateral con contraste, centrada en una de las lesiones. Se aprecia la moderada captación de contraste con curva tipo II y mínima restricción en el mapa de ADC.*

Bibliografía

1. Pluguez-Turull CW, Nanyes JE, Quintero CJ, Alizai H, Mais DD, Kist KA, et al. Idiopathic Granulomatous Mastitis: Manifestations at Multimodality Imaging and Pitfalls. RadioGraphics. marzo de 2018;38(2):330-56.

2. Manrique Zegarra DraM, Arenas García DraMF, Sánchez García DrD, Bueno Zamora DrÓ, Olcoz Monreal DrF, García Laborda DraE. Mastitis granulomatosa idiopática: hallazgos radiológicos y propuesta de algoritmo diagnóstico. seram [Internet]. 18 de mayo de 2021 [citado 3 de abril de 2025];1(1). Disponible en: https://piper.espacio-seram.com/index.php/seram/article/view/4275

3. Larsen LJH, Peyvandi B, Klipfel N, Grant E, Iyengar G. Granulomatous Lobular Mastitis: Imaging, Diagnosis, and Treatment. American Journal of Roentgenology. agosto de 2009;193(2):574-81.

ESCABIOSIS GENITAL EN URGENCIAS GINECOLÓGICAS: REPORTE DE UN CASO

Monzó Pérez, Mar. Benítez Perdomo, Sheila. Corrales Acosta, Elizabeth Andrea. Cuartiella Zaragoza, Eulalia. Sogorb Richart, Irene María. De Vera Gomis, Mónica.

Introducción

La sarna es una enfermedad cutánea parasitaria causada por el ácaro Sarcoptes scabiei var. hominis. Es considerada una enfermedad altamente contagiosa que se transmite por contacto íntimo directo estrecho y prolongado (diseminación intrafamiliar y transmisión sexual) y en menor medida mediante fómites.

En 2017, fue reconocida por la OMS como una enfermedad de importancia pública y se agregó a la lista de enfermedades tropicales desatendidas (1-2). Presenta una elevada prevalencia a nivel mundial, aunque, incierta porque oscila entre el 0.2 y el 71.4%. Es más frecuente en niños pequeños y suele asociarse a situaciones de hacinamiento, pobreza o falta de higiene; pero, pueden afectar a personas de todas las edades y condición socioeconómica (1,3,4).

Clínicamente se presenta como prurito intenso que puede durar entre dos y cuatro semanas, sobre todo, nocturno que respeta la cabeza y que se inicia a las 2-4 semanas del contagio. Se caracteriza por presentar erupción cutánea en la que se visualizan surcos, lesiones irregulares, ligeramente elevadas y tortuosas, sobre todo, en cara anterior de muñecas, palmas, espacios interdigitales, areola y genitales (5). Dichas lesiones son patognomónicas y están provocadas por las hembras del ácaro, que excavan la epidermis. En el extremo distal del surco se pueden visualizar vesículas perladas en las que habitan el ácaro (1,2,6).

El diagnóstico de sospecha es clínico y se confirma mediante la observación al microscopio del ácaro, sus huevos o excrementos tras raspado de un surco o vesícula; o mediante dermatoscopio o lámpara de Wood (7).

El manejo de esta enfermedad consiste en erradicar la infestación, tratar el prurito y complicaciones, identificar los contactos e implementar medidas ambientales para minimizar la transmisión y recurrencia.

Caso clínico

Mujer de 36 años, sin enfermedades de interés, con un parto vaginal previo y menstruaciones normales. Bajo nivel socioeconómico y consumidora de cannabis y alcohol de forma habitual en seguimiento por la Unidad de conductas adictivas.

Acude a urgencias ginecológicas refiriendo sensación de escozor y ardor en genitales externos, sobre todo en labios mayores y pubis de 5 días de evolución. A la exploración se visualizan genitales externos eritematosos con múltiples lesiones vesiculosas subcentimétricas predominantemente en labios

mayores, clítoris e inicio de pubis. Dichas lesiones en diferentes estadíos evolutivos y dolorosas para la paciente. En un primer momento, se diagnostica como herpes genital primario y se trata con valaciclovir 500mg cada 12 horas durante 7 días y lavados calmantes diarios con hidrocloruro de bencidamina.

Al cuarto día de tratamiento con valaciclovir acude de nuevo a urgencias ginecológicas por empeoramiento de las lesiones y comienzo de prurito muy intenso. A la exploración se visualiza placa eritematosa-descamativa que ocupa labios menores, mayores, capuchón de clítoris, inicio del pubis, ambas regiones inguinales y comienzo de región perineal, sobre la que se visualiza lesiones nodulares subcentimétricas. Llama la atención, lesiones irregulares, ligeramente elevadas y tortuosas en ambas zonas inguinales compatibles con surcos escabióticos. No hay signos de sobreinfección en este momento (Figura 1).

Se realiza nueva anamnesis a la paciente que refiere haber comenzado con prurito en manos y región anal. Además, refiere que su madre con la que convive también ha comenzado con prurito en ambas manos y plantas de los pies.

Se decide avisar a especialista en Dermatología que acude a nuestras consultas y confirma el diagnóstico de escabiosis genital por la presencia de espongiosis con formación de vesículas mediante dermatoscopia (Figura 2).

Se suspende tratamiento con valaciclovir y se pauta permetrina al 5%, maleato de dexclorfeniramina 2mg cada 24 horas y se dan recomendaciones ambientales e higiénicas. Además, se trata también a convivientes y pareja sexual.

Se cita a la paciente a los 15 días, presentando mejoría y casi resolución de las lesiones.

Discusión

La escabiosis genital o sarna constituye un problema de salud relevante por su asociación con la transmisión sexual y las complicaciones dermatológicas. Aunque puede afectar múltiples regiones corporales, la afectación genital es más frecuente en adultos sexualmente activos, con una prevalencia reportada del 30%, según estudios epidemiológicos. La transmisión ocurre principalmente por contacto cutáneo prolongado, pero, en el contexto genital adquiere particular relevancia la vía sexual, especialmente en poblaciones con alta actividad sexual o prácticas de riesgo, como el sexo sin protección. Factores como el hacinamiento, la inmunosupresión y el contacto íntimo reciente con múltiples parejas incrementan la probabilidad de infestación (1, 3, 4).

El prurito nocturno intenso, que se exacerba con el calor, es el síntoma cardinal. En la región genital, las lesiones suelen manifestarse como pápulas eritematosas, surcos acarinos y excoriaciones por rascado como es el caso de nuestra paciente (Figura 1) (1, 2, 6, 12).

Hasta el 80% de los casos presenta lesiones concomitantes en áreas clásicas como espacios interdigitales, muñecas y región periareolar, un hallazgo clave para diferenciarla de otras dermatosis.

El diagnóstico definitivo requiere la identificación microscópica del ácaro, sus huevos o heces mediante raspado cutáneo, aunque en entornos con alta prevalencia el diagnóstico clínico es aceptable. Técnicas como la dermatoscopia mejoran la sensibilidad diagnóstica al visualizar el signo del "delta en vuelo", correspondiente al cuerpo del ácaro (Figura 2) (7).

Es frecuente que los pacientes presenten lesiones relacionadas con la sensibilización alérgica entre las que podemos encontrar nódulos escabióticos, pápulas urticarianas y placas eccematosas que aparecen en los pliegues corporales o zonas cubiertas como genitales, glúteos y abdomen. En los pacientes inmunodeprimidos pueden presentar también lesiones descamativas, costras, fisuras y sobreinfección bacteriana (5-6).

El tratamiento de primera línea es la permetrina tópica al 5%, con una eficacia del 89-95% tras dos aplicaciones semanales. Su aplicación debe cubrir toda la superficie cutánea desde el cuello hacia abajo, prestando atención especial a pliegues interglúteos, genitales externos y espacios subungueales. En casos con sobreinfección bacteriana, como la impetiginización por Staphylococcus aureus, se recomienda iniciar antibioticoterapia (p. ej., flucloxacilina) antes del escabicida para mejorar la adherencia al tratamiento (8, 9, 11, 12, 13).

La ivermectina oral (200 µg/kg), administrada en dos dosis separadas por 7 días, muestra eficacia comparable (85-90%) y es preferida en pacientes con dificultades para aplicaciones tópicas o en brotes comunitarios, aunque está contraindicada en niños, embarazadas y lactantes (8, 9, 12, 13).

Para formas costrosas, se requiere combinación de ivermectina oral y permetrina tópica, con monitorización de posibles efectos adversos como irritación cutánea transitoria.

Existen numerosas alternativas de tratamiento que se exponen en la Tabla 1 en el apartado de Anexos (10).

En cuanto al tratamiento de los síntomas, el prurito se puede realizar con antihistamínicos, corticoides tópicos de potencia media o alta y cremas hidratantes. La sobreinfección se tratará con antibioterapia sistémica apropiada. Si los nódulos escabióticos persisten tras la erradicación del ácaro se podrá tratar con corticoides tópico de potencia alta durante 2-3 semanas (8, 9, 11, 12, 13).

La morbimortalidad asociada a la sarna está aumentando, debido a las complicaciones como la sarna costrosa (Sarna noruega) que se trata de la variante más grave aunque poco frecuente. Las complicaciones más prevalentes incluyen eccema secundario (30% de casos) e infecciones bacterianas invasivas (8, 9).

El rascado crónico facilita la entrada de patógenos como Streptococcus pyogenes, que se puede asociar a glomerulonefritis post-estreptocócica en regiones endémicas.

El prurito post-tratamiento, que puede persistir hasta 4 semanas, se maneja con antihistamínicos no sedantes (loratadina 10 mg/día) y corticoides tópicos de potencia media, evitando el uso prolongado para prevenir atrofia cutáneas.

La prevención requiere abordar tanto al paciente como a sus contactos. Las parejas sexuales de los últimos 2 meses y convivientes deben recibir tratamiento simultáneo, incluso si son asintomáticos.

Además, es necesario llevar a cabo una serie de medidas higiénicas, entre ellas la desinfección de ropa, toallas y ropa de cama mediante lavado a >60°C o almacenamiento en bolsas herméticas por 72 horas con el objetivo de eliminar los ácaros residuales.

La educación sobre la correcta aplicación de tratamientos, la abstinencia sexual hasta completar la terapia y la identificación de fuentes de reinfestación son pilares para el control epidemiológico (11, 12, 13).

Conclusiones

Actualmente, la sarna no es una enfermedad que se dé únicamente en grupos de bajo nivel socioeconónimo o sin medidas higiénicas adecuadas. El aumento de casos en los últimos años de escabiosis genital en nuestro entorno refleja una clara tendencia. Se ha incrementado su prevalencia en países desarrollados, afectando a todos los niveles socioeconómicos probablemente por el aumento de población inmunocomprometida, ancianos internados, migrantes y refugiados y grupos de riesgo de contagio de enfermedades de transmisión sexual. Todo ello ha favorecido la propagación de esta enfermedad altamente contagiosa.

La implementación de medidas de higiene estrictas, como el lavado de ropa y textiles a altas temperaturas, desinfectar superficies y evitar el contacto directo con personas infectadas, es fundamental. Además, el tratamiento coordinado con permetrina y la evaluación médica exhaustiva de los contactos cercanos son claves para erradicar la infestación y prevenir reinfecciones. Promover la conciencia sobre estas prácticas ayudará a controlar la propagación y mejorar la calidad de vida de los afectados.

Anexos

MEDICACIÓN	INDICACIÓN	MODO DE APLICACIÓN
Permetrina crema al 5%	Adultos y niños >2 meses. De elección en embarazadas y mujeres dando lactancia.	Aplicar por la noche. Lavar en 8-12 horas. Repetir en 7-14 días.
Ivermectina oral	Adultos. Niños >15 kg. No en embarazadas ni en mujeres dando lactancia.	200 mcg/kg en dosis única. Repetir a los 7-14 días.
Benzyl-benzoato (10-25%)	Adultos. 2ª línea en embarazadas.	Aplicar por la noche dos días consecutivos y repetir el ciclo de tratamiento en 7 días.
Azufre tópico (del 6 al 33%)	Adultos. 2ª línea en embarazadas. Niños (incluidos <2 meses).	Aplicar antes de acostarse y dejar actuar toda la noche durante 3 días consecutivos, se debe lavar a las 24 horas de la aplicación.
Crotamitón al 10%	Adultos. Niños.	Aplicar, reaplicar a las 24 horas y lavar a las 48 horas de la 2ª dosis. Se puede repetir en 7-10 días.
Malatión al 0,5% loción	Adultos.	Aplicar por la noche. Lavar a las 8-12 horas. Repetir en 7 días.
Lindano tópico al 1%	Adultos. No en embarazadas ni en mujeres dando lactancia. Contraindicado en sarna costrosa.	Aplicar una fina capa. Lavar a las 8-12 horas. Repetir a la semana. Cada vez menos recomendado debido a potencial neurotoxicidad.
Ivermectina oral + permetrina tópica al 5%	Sarna costrosa en adultos. No en embarazadas.	200 mcg/kg durante 3, 5 o 7 días no consecutivos + aplicar cada 2-3 días durante 1-2 semanas.

Tabla 1. *Tratamiento de la escabiosis. Fuente: Babarro M, López A, Pardo M. Guía clínica de Escabiosis - Fisterra [Internet]. Centro Saúde O Portádego. Servicio de Atención Primaria de Culleredo (10)*

Figura 1. *Imágen de autoría propia. Lesiones presentadas en la paciente: placa eritematosa-descamativa que ocupa labios menores, mayores, capuchón clítoris, inicio del pubis, ambas regiones inguinales e inicio de región perineal sobre las que se visualiza lesiones nodulares subcentimétricas. Además, en ambas zonas inguinales se visualizan lesiones irregulares, elevadas y tortuosas compatibles con surcos escabióticos.*

Figura 2. *Imagen obtenida de Dermatoweb. Casanova JM, Baradad M, Soria X, Sanmartín V, Martí RM. Servei de Dermatología. Hospital Universitari Arnau de Vilanova. Universitat de Lleida. Dermatoscopia de la escabiosis mostrando triángulos marrones llamada delta que representa un ácaro; y una estructura serpiginosa blanquecina que representa la madriguera serpiginosa «jet».*

Bibliografía

1. Ibekwe PU, Henshaw EB, Otike-Odibi B, Okoh NU, Ukonu BA, Nnaji TO, et al. Scabies education in secondary schools: A multicenter study. Ann Afr Med. 2020 Oct-Dec;19(4):263-8. PubMed PMID: 33243950.

2. Gilson RL, Crane JS. Scabies. In: StatPearls [Internet]. Treasure Island (FL): StatPearls Publishing; 2021. PubMed PMID: 31335026.

3. Welch E, Romani L, Whitfeld MJ. Recent advances in understanding and treating scabies. Fac Rev. 2021;10:28. PubMed PMID: 33817697.

4. Romani L, Steer AC, Whitfeld MJ, Kaldor JM. Prevalence of scabies and impetigo worldwide: a systematic review. Lancet Infect Dis. 2015;15(8):960-7. PubMed PMID: 26088526

5. Rodríguez E. Infecciones por parásitos. En: Suárez-Fernández R, editor. Manual de Dermatología: 15 diagnósticos básicos en Atención Primaria. 1.ª ed. Madrid: Medical & Marketing Communications; 2018.

6. Ständer S. Itch in Scabies-What Do We Know? Front Med (Lausanne). 2021;8:628392. PubMed PMID: 33598472.

7. Walter B, Heukelbach J, Fengler G, Worth C, Hengge U, Feldmeier H. Comparison of dermoscopy, skin scraping, and the adhesive tape test for the diagnosis of scabies in a resource-poor setting. Arch Dermatol. 2011;147(4):468-73. PubMed PMID: 21482897.

8. Gunning K, Kiraly B, Pippitt K. Lice and Scabies: Treatment Update. Am Fam Physician. 2019;99(10):635-42. PubMed PMID: 31083883.

9. Wolf R, Davidovici B. Treatment of scabies and pediculosis: facts and controversies. Clin Dermatol. 2010;28(5):511-8. PubMed PMID: 20797511

10. Babarro M, López A, Pardo M. Guía clínica de Escabiosis - Fisterra [Internet]. Centro Saúde O Portádego. Servicio de Atención Primaria de Culleredo.

11. Goldstein BG, Goldstein AO. Scabies: Management. En: Dellavalle RP, Levy ML, Rosen T, Ofori AO, editors. UpToDate; 2021 [consultado 4-10-2021].

12. European guideline for the management of scabies. J Eur Acad Dermatol Venereol. 2017;31(8):1248-1253.

13. Hengge UR, Currie BJ, Jäger G, Lupi O, Schwartz RA. Scabies: a clinical update. Aust J Gen Pract. 2017;46(5):264-268

PIOMETRA POR CONTIGÜIDAD DE PROBABLE ORIGEN DIVERTICULAR

Sogorb Richart, Irene María. Benítez Perdomo, Sheila. Monzó Pérez, Mar. Corrales Acosta, Elizabeth Andrea. Cuartiella Zaragoza, Eulalia. De Vera Gomis, Mónica.

Piometra es el acúmulo de pus dentro de la cavidad uterina, generalmente causada por obstrucción del canal cervical que impide el drenaje normal. Los microorganismos más frecuentes causantes de esta infección son E.coli, Klebsiella, Proteus y Bacteroides. Es más frecuente en mujeres postmenopáusicas por estenosis del canal cervical o neoplasias ginecológicas, pero también puede producirse por infecciones ascendentes o, más raramente, por diseminación contigua desde órganos adyacentes infectados, como en el caso de una diverticulitis complicada con formación de absceso o fístula colouterina (1).

Los síntomas son inespecíficos, y se suele presentar en mujeres postmenopáusicas con síntomas ginecológicos y/o digestivos: leucorrea purulenta o fétida, sangrado vaginal anormal, dolor hipogástrico, fiebre y malestar general, sensación de masa o plenitud pélvica, estreñimiento crónico, entre otros (2).

El diagnóstico se basa en un examen físico y ginecológico completo, ecografía transvaginal, TAC abdominopélvico con contraste o RMN abdominopélvica y cultivo de secreción vaginal o uterina.

El pronóstico es reservado sin tratamiento ante el riesgo elevado de perforación uterina, sepsis o peritonitis. Con tratamiento médico y quirúrgico adecuado, el pronóstico es generalmente bueno. La detección tardía puede aumentar la morbilidad. El tratamiento consiste en primer lugar en antibióticos intravenosos de amplio espectro (piperacilina/tazobactam o ceftriaxona + metronidazol). Otras opciones a tener en cuenta serían el drenaje uterino, histerectomía (en casos graves o con sospecha de perforación) o el tratamiento de la causa subyacente (resección del colon sigmoide afectado por diverticulitis, posible colostomía de protección o reparación de fístula colouterina si está presente) (3).

Caso clínico

Mujer de 96 años que acude a urgencias por flujo vaginal grisáceo maloliente, molestias hipogástricas y estreñimiento de tres días de evolución. Antecedentes de interés: hipertensión arterial, dislipemia, osteoporosis, incontinencia urinaria mixta, deterioro cognitivo leve. Polimedicada. A la llegada a urgencias presenta fiebre de 38ºC. Tacto vaginal sin incidencias. Ampolla rectal vacía, se tacta abombamiento duro al final del recto, sin llegar a delimitar masa. Se toman cultivos. Ecografía transvaginal: útero de tamaño normal en anteversión con endometrio que parece fino y cavidad uterina ocupada por contenido anecoico con punteado en su interior que podría corresponder con mucometra vs piometra. En cara posterior de útero masa redondeada de 71x76mm heterogénea, sólido-quística, pared fina, superficie lisa, móvil y blanda que se deforma con la presión, doppler color negativo, sin poder determinar origen de la misma. No líquido libre. Analítica al ingreso: hemoglobina 9,2 g/dL; hematocrito 28,1 %; plaquetas 533 miles/uL; leucocitos 22,9 miles/uL; neutrófilos %; linfocitos 6,2 %; coagulación normal; PCR 33,17 mg/dL; resto normal. Se decide ingreso para tratamiento antibiótico intravenoso (augmentine y clindamicina) y control clínico-analítico. Ante la sospecha de neoplasia se solicita RMN abdominopélvica: absceso de 6.7x6.1x4.5cm adyacente a cara posterior uterina en fundus en relación con área

multidiverticular de sigma, identificando trayecto fistuloso entre la colección y el fundus uterino que comunica con la luz endometrial. Se descarta por parte de cirugía general intervención quirúrgica ante la fragilidad de la paciente. Se descarta por parte de radiología intervencionista posibilidad de drenaje percutáneo por mala accesibilidad y condiciones de la paciente. Insuficiencia respiratoria secundaria a insuficiencia cardíaca congestiva durante el ingreso. Cultivos tomados al ingreso negativos. Notable mejoría analítica. Se decide alta hospitalaria a cargo de la unidad de hospitalización a domicilio con medidas paliativas, en consenso con la familia.

Discusión

El piometra es una entidad poco frecuente pero potencialmente grave, especialmente en mujeres postmenopáusicas, siendo generalmente su presentación insidiosa y subestimada. En el caso expuesto, la presencia de piometra por contigüidad secundario a una diverticulitis complicada expone una situación clínica rara pero clínicamente significativa. La contigüidad anatómica entre el sigma y el útero facilita la propagación local de la inflamación. En el contexto de una diverticulitis, la formación de un absceso puede erosionar estructuras vecinas, como la pared uterina posterior, y dar lugar a una fístula colouterina. Esta comunicación anómala permite el paso de material purulento del intestino al útero, generando una colección intrauterina (4).

Desde el punto de vista clínico, esta situación representa un reto diagnóstico. Los síntomas inespecíficos pueden retrasar el diagnóstico y hacer pensar en una infección ginecológica primaria, sin tener en cuenta el origen intestinal.

El diagnóstico definitivo es por imagen. La ecografía transvaginal es la primera prueba de imagen a realizar, pero el TAC abdominopélvico con contraste o la RMN abdominopélvica ofrecen mayor información, ya que permiten valorar más detalladamente la magnitud del proceso inflamatorio intestinal, así como las posibles complicaciones (5).

Desde el punto de vista terapéutico, el enfoque debe ser multidisciplinar junto con cirugía general, ginecología y radiología intervencionista. El tratamiento antibiótico intravenoso de amplio espectro es fundamental en la fase inicial, pero la resolución definitiva requiere de tratamiento quirúrgico de la causa subyacente.

Finalmente, el pronóstico depende del diagnóstico y tratamiento precoz. La mortalidad por piometra puede alcanzar cifras elevadas si no se maneja adecuadamente. Por ello, en mujeres postmenopáusicas con secreción vaginal purulenta y fiebre, siempre debe considerarse esta patología en el diagnóstico diferencial, especialmente si existen antecedentes de enfermedad diverticular o síntomas gastrointestinales crónicos (6).

Conclusiones

El piometra secundario a una diverticulitis complicada es una patología infrecuente pero

potencialmente grave, que requiere un alto índice de sospecha clínica. La anatomía pélvica compartida entre el aparato digestivo y reproductivo femenino permite que procesos inflamatorios intestinales crónicos, como la enfermedad diverticular, se extiendan por contigüidad y generen infecciones ginecológicas severas. El abordaje oportuno y multidisciplinario, junto con un diagnóstico por imágenes adecuado, son determinantes para el éxito terapéutico y la reducción de complicaciones.

Anexos

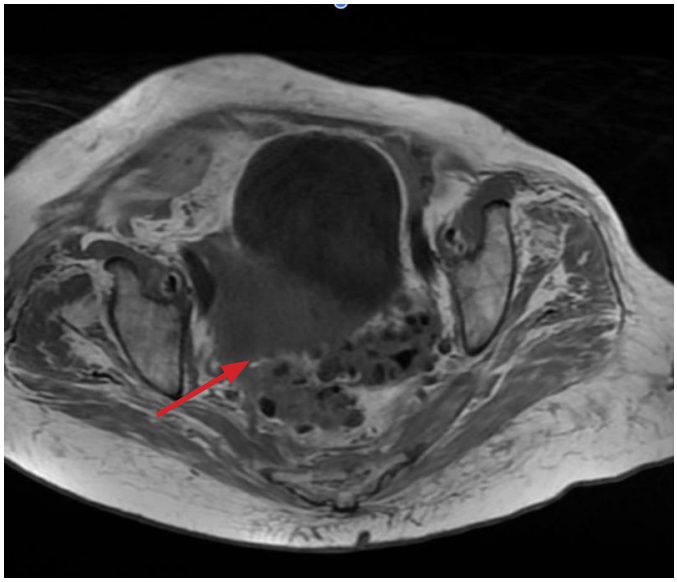

Figura 1. *Trayecto fistuloso entre la colección y el fundus uterino.*

Bibliografía

1. Orgovan N, Pineda R, Rojas M, et al. Colouterine fistula: a rare presentation of severe diverticular disease. Cureus. 2024;16(11):e0. doi:10.7759/cureus.0.

2. Perez AR, Chiong-Perez ME, Arcilla CE Jr, Merin JI. Colouterine fistula: a case report of a rare complication of diverticular disease managed during the pandemic. Int J Surg Case Rep. 2021;79:150–155. doi:10.1016/j.ijscr.2021.01.036.

3. Guevara-Morales GR, Maldonado-Barrón R. Fístula colo-uterina. Una complicación rara en diverticulitis aguda. Rev Gastroenterol Méx. 2018;83(4):432–433. doi:10.1016/j.rgmx.2018.06.008.

4. Aslam A, Lewis DJ, Veerasingham M, Afzal MZ, Alsaffar A. Colouterine fistula relating to diverticulitis: a rare clinical entity. J Surg Case Rep. 2024;2024(2):rjae035. doi:10.1093/jscr/rjae035.

5. Silva C, Monteiro C, Barbosa F, Cunha I, Coutada R, Carvalho A. Colouterine fistula as a rare cause of postmenopausal abnormal uterine bleeding: a case report. J Clin Med. 2024;13(3):783. doi:10.3390/jcm13030783.

6. Fístula colo-uterina. Una complicación rara en diverticulitis aguda. Rev Gastroenterol Méx. 2018;83(4):432–433. doi:10.1016/j.rgmx.2018.06.008.

NECROSIS AVASCULAR DE LA CABEZA FEMORAL UNILATERAL MANIFESTADA DURANTE LA GESTACIÓN: REPORTE DE UN CASO

Corrales Acosta, Elizabeth Andrea. Cuartiella Zaragoza, Eulalia. Benítez Perdomo, Sheila. Monzó Pérez, Mar. Hierro Rubio, Begoña.

La necrosis avascular de la cabeza femoral (NACF) es una entidad caracterizada por la interrupción del suministro sanguíneo al hueso, lo que conduce a la muerte del tejido óseo típicamente a nivel subcondral; manifestándose en forma de dolor, deterioro y daño articular. En casos avanzados, puede causar colapso de la articulación de la cadera[1,2].

Aunque es más común en adultos jóvenes y de mediana edad, el embarazo se ha descrito como factor de riesgo para la aparición de la NACF, esto se podría explicar por algunos de los cambios fisiológicos que experimenta la gestante; entre ellos se incluyen cambios hormonales, aumento del volumen sanguíneo y compresión vascular debido al crecimiento uterino. Su aparición durante el embarazo es poco frecuente pero clínicamente significativa, causando importante limitación para la gestante tanto en el embarazo y parto como en el postparto[3].

Dada la rareza de la NACF asociada al embarazo, es fundamental que los profesionales de la salud mantengan un alto índice de sospecha en mujeres gestantes que presentan dolor de cadera persistente, para asegurar un diagnóstico y manejo oportunos. El diagnóstico temprano es crucial para prevenir la progresión de la enfermedad y preservar la función articular. Las imágenes por resonancia magnética (RM) son especialmente útiles en la detección precoz de cambios óseos antes de que se evidencien en radiografías convencionales. El tratamiento varía según la etapa de la enfermedad, desde medidas conservadoras como la descarga de peso hasta intervenciones quirúrgicas en casos avanzados[1,2].

Se describe el caso de una mujer de 47 años que presentó NACF durante el tercer trimestre de gestación. El objetivo del presente trabajo es resaltar la importancia del diagnóstico diferencial de NACF como causa de dolor de cadera durante el embarazo.

Caso clínico

Se presenta el caso de una paciente de 47 años, primigesta por técnica de fertilización in vitro (FIV) con ovodonación, que ingresa en la Unidad de Obstetricia a las 36+4 semanas de gestación por cuadro de dolor intenso en la cadera izquierda, de aparición progresiva en los últimos 7 días y que había empeorado notablemente en las últimas 24 horas, dificultando la deambulación.

La paciente presentaba antecedentes de endometriosis y colon irritable, y era fumadora de 7 cigarrillos al día hasta conocer gestación. Nunca había precisado uso de corticosteroides y negaba traumatismos previos a la sintomatología presentada en el momento del ingreso. El embarazo había cursado con un seguimiento estrecho debido al diagnóstico de placenta previa diagnosticada en el segundo trimestre, sin episodios de metrorragia relevantes.

En la exploración física se observó limitación dolorosa de la movilidad de la cadera izquierda, especialmente a la rotación interna y abducción, sin signos inflamatorios externos ni alteraciones neurológicas asociadas. Ante la intensidad del dolor y la impotencia funcional se decidió ingreso para control del dolor sin conseguir mejoría significativa a pesar de analgésicos. También se inició profilaxis antitrombótica por la limitación de movimiento.

En la semana 37 se realizó cesárea programada por presentar placenta previa oclusiva total. Durante el puerperio se solicitó valoración por los servicios de Traumatología y Rehabilitación. En la radiografía de cadera (Figura 1) se evidenció signos de NACF izquierda con colapso subcondral, deformación de la cabeza femoral con disminución del espacio articular y cambios degenerativos a nivel acetabular (Estadio 3-4 de Ficat y Arlet)[4](Tabla 1).

Clasificación	**Clínica**	**Radiografía**	**Resonancia magnética**
Estadio 0	Asintomático, preclínico.	Normal.	Normal.
Estadio 1	Posible dolor inguinal.	Normal u osteopenia leve.	Edema posible.
Estadio 2	Dolor y rigidez inguinal; dolor con actividad.	Osteopenia y/o quiste subcondral; porosis difusa; precolapso del espacio articular.	Describe el área de afectación de la cabeza femoral.
Estadio 3	Dolor inguinal, rigidez, irradiación del dolor; dolor con la actividad.	Signo de la media luna y/o colapso subcondral (aplanamiento) de la articulación con cambios degenerativos secundarios; pérdida de esfericidad de la cabeza femoral.	Igual que la radiografía.
Estadio 4	Dolor inguinal y cojera; dolor al reposo	Enfermedad terminal con colapso; destrucción extensa de la articulación; espacio articular reducido.	Igual que la radiografía.

Tabla 1. *Clasificación cualitativa de la NACF propuesta por Ficat y Arlet.*[4]

Tras el diagnóstico se inició tratamiento conservador con descarga de peso, analgesia y fisioterapia. La evolución fue favorable, consiguiendo un correcto control del dolor. La paciente continúa con seguimiento tanto clínico como por imagen por un equipo multidisciplinar.

Discusión

La necrosis avascular, conocida también como osteonecrosis, necrosis aséptica o isquémica, es un proceso patológico causado por la alteración de vascularización del hueso afectado y que provoca la muerte de los osteocitos y las células de la médula ósea. La NACF asociada al embarazo es muy rara, pudiendo presentarse prenatalmente o en el puerperio. Hasta la fecha, menos de 50 casos han sido reportados, siendo el primero descrito por Pfeifer en 1957[3]. La presentación unilateral es más común que la bilate-

ral. El dolor suele aumentar gradualmente, empezando en la ingle e irradiándose a la rodilla y el muslo, exacerbado por la actividad y el ejercicio[1,2].

Las causas más frecuentes de la NACF son la corticoterapia crónica, el alcoholismo y los traumatismos; siendo causas menos frecuentes la radioterapia, diabetes, pancreatitis, embolia grasa, hemoglobinopatías, coagulopatías, enfermedades del tejido conectivo y la artritis reumatoide[2,4,5]. La etiología y el mecanismo patogénico de la NACF durante el embarazo no están totalmente definidos; siendo probablemente multifactorial[2].

En la gestación ocurren varios cambios fisiológicos, ortopédicos y hormonales en la cadera para proporcionar un entorno adecuado para el feto y preparar el cuerpo de la mujer para el embarazo. Está descrito en la literatura que entre el 30-35% de gestantes presentan algún tipo de coxalgia, principalmente en el tercer trimestre. Ésta puede ser causada por el aumento de la hormona relaxina relacionada con la laxitud ligamentosa, cambios posturales y crecimiento del útero que ejerce presión contra el nervio ciático[3].

Tal como lo reportado en la literatura, la paciente descrita comenzó con síntomas durante el tercer trimestre de gestación.

Generalmente luego del parto, la coxalgia se resuelve. Sin embargo, en ciertos casos, estos cambios fisiológicos pueden causar daños irreversibles y patologías más graves en la cadera[5].

Durante el embarazo, especialmente durante el tercer trimestre, la actividad adenocortical aumenta, pudiendo observarse un hiperparatiroidismo por la hiperplasia de la glándula paratiroides materna. En efecto, el nivel de cortisol libre materno se eleva tres veces más en las gestantes que en las no gestantes[6]. Además, la placenta produce estrógeno y progesterona que desestabiliza las lipoproteínas plasmáticas endógenas, lo que podría promover la embolia grasa[6]. La elevada actividad del cortisol no unido a proteínas y los glucocorticoides de la progesterona pueden ser responsables de la NACF[2,6].

Otra posible causa es el estado de hipercoagulabilidad durante en el embarazo, mayor en el tercer trimestre, que puede dar lugar a tromboembolismo venoso y consiguiente necrosis ósea isquémica[1,2]. Según últimos estudios, la inducción de la ovulación puede ser una causa que active tanto el sistema de coagulación como el fibrinolítico[6]. Hasegawa et al. reportaron que los fármacos de hiperestimulación ovárica tienen efectos adversos de hiperviscosidad e hipercoagulabilidad, que podrían ser una posible causa de osteonecrosis[7].

En este caso, la paciente presentaba como factores de riesgo para NACF los antecedentes de ser fumadora y la gestación conseguida por FIV. Los trastornos lipídicos y la congestión venosa pélvica pueden interrumpir la circulación hacia la cabeza femoral, lo que conduce a la NACF. La NACF usualmente es unilateral, y es más frecuente en el lado izquierdo[1,2], tal como lo presentó la paciente descrita. Este hecho podría explicarse por la anatomía del drenaje venoso de las extremidades inferiores dentro de la pelvis: la vena ilíaca común izquierda pasa profundamente a la arteria común derecha y puede estar sujeta a una compresión excesiva por el peso del feto en desarrollo. Esta compresión anatómica se incrementa si las mujeres embarazadas duermen sobre el lado izquierdo durante el último trimestre del embarazo[7]. Otras posibles causas de NACF son el estrés mecánico o sobrecarga por un trabajo excesivo debido a un aumento de peso durante el último trimestre del embarazo[2].

Por último, se han mencionado lesiones directas en la articulación femoral o en la arteria del ligamento redondo por compresión del útero en crecimiento o durante un parto difícil[6].

El diagnóstico y tratamiento de la NACF en la gestación es difícil y controvertido, por lo que la mejor manera de diagnosticarlo es por sospecha clínica. Dado que el dolor de cadera es frecuente en las gestantes, la NACF puede pasar desapercibida, diagnosticándose erróneamente como ciatalgia o coxalgia por la distensión de la articulación sacroilíaca durante el embarazo[7]. El síntoma más frecuente de la NACF es el dolor que suele ser unilateral, cuyo inicio puede ser gradual o repentino en la región inguinal y que se irradia a rodilla, muslo o espalda; seguido de la limitación funcional de la cadera[6]. Los síntomas ocurren durante el tercer trimestre y se resuelven gradualmente después del parto[7].

En el examen físico se observa una limitación dolorosa del movimiento activo y pasivo de la articulación, especialmente con la rotación y menos pronunciada con la abducción y la flexión[6].

Las radiografías anteroposterior y lateral suelen ser las primeras pruebas diagnósticas, pero se debe tener en cuenta que la radiografía recién se vuelve patológica varios meses después del inicio de los síntomas[1]. Para el diagnóstico precoz hay que utilizar otras técnicas como la RM, que es considerada la prueba diagnóstica de referencia en el embarazo[1-3]. En ella, el hueso se puede ver afectado a partir de las 12-48 horas de aparición de la enfermedad. Lamentablemente, no se realizaron pruebas de imagen durante la gestación en el caso descrito debido a la falta de sospecha diagnóstica de NACF. Por este motivo, se dio un diagnóstico tardío.

Dentro del diagnóstico diferencial se encuentra la osteoporosis transitoria de cadera (OTC) asociada al embarazo. La OTC se produce por la pérdida ósea materna en los últimos meses del embarazo, momento en el que el esqueleto fetal se mineraliza rápidamente. Se debe realizar el diagnóstico diferencial basándose en las pruebas de imagen. Las radiografías convencionales pueden ser de ayuda, sin embargo, la RM distingue mejor una NACF temprana de la OTC[7].

El tratamiento de la NACF durante el embarazo debe ser precoz para prevenir cambios degenerativos secundarios. Suele realizarse tratamiento conservador cuando no hay evidencia de colapso, empezando con una carga de peso restringida[7]. Dentro de las opciones de tratamiento conservador se incluyen la terapia física, medicación analgésica, tratamiento con oxígeno hiperbárico, estimulación eléctrica y tratamiento con ondas de choque extracorpóreas. En esta paciente se decidió iniciar tratamiento conservador para mantener la fuerza muscular, y presentó notable alivio de dolor y mejoría funcional. Como tratamiento invasivo está descrita la cirugía de conservación de articulaciones, la cual se realiza principalmente en la NACF en estadios tempranos, dependiendo de la gravedad y el sitio de la necrosis[2]. Sin embargo, la artrosis secundaria suele ser el resultado a una edad más tardía; y finalmente será necesaria la artroplastia total de cadera[6].

El caso reportado muestra la importancia del manejo multidisciplinar de la coxalgia en la gestante, que podría modificar el proceso crónico de la enfermedad.

Conclusiones

La NACF asociado al embarazo es una enfermedad poco frecuente. Los médicos deben estar atentos a esta condición para poder brindar un diagnóstico precoz y tratamiento oportuno y, de esta manera, evitar la progresión de la enfermedad.

Anexos

Figura 1. *Radiografía de cadera en decúbito supino. NACF izquierda con colapso subcondral, deformación de la cabeza femoral con disminución del espacio articular y cambios degenerativos a nivel acetabular.*

Bibliografía

1. Sen P, Mukhophadhyay S, Desai VV. Avascular necrosis of femoral head associated with pregnancy. J Obstet Gynaecol. 2006 Apr 1;26(3):269–70.

2. Turgay T, Aydeniz A. Avascular necrosis of the bilateral femoral head with pregnancy: A case report. Agri. 2020 Oct 1;32(4):228–31.

3. Mencia MM, Cruz PPH, Bidaisee S, Beharry A. Bilateral avascular necrosis leading to hip fracture in pregnancy: A case report. Case Rep Womens Health. 2025 Mar 1;45.

4. Lespasio MJ, Sodhi N, Mont MA. Osteonecrosis of the Hip: A Primer. Perm J. 2019;23:18-100.

5. Clements AJ, Bishop ME. Avascular Necrosis and Atraumatic Anterior Dislocation of the Femoral Head during Pregnancy: A Case Report. JBJS Case Connect. 2021 Jul 28;11(3).

6. Nassar K, Rachidi W, Janani S, Mkinsi O. Aseptic necrosis of the femoral head after pregnancy: A case report. Pan Afr Med J. 2016 Jul 7;24:195.

7. Vandenbussche E, Madhar M, Nich C, Zribi W, Abdallah T, Augereau B. Bilateral osteonecrosis of the femoral head after pregnancy. Arch Orthop Trauma Surg. 2005 Apr;125(3):201-3.

"SÍNDROME DE WARBURG: REVISIÓN ACTUALIZADA A PROPÓSITO DE UN CASO CLÍNICO PEDIÁTRICO"

Barrios Fernández, Ana. Hierro Rubio, Begoña. Benítez Perdomo, Sheila. Monzó Pérez, Mar. Corrales Acosta, Elizabeth Andrea. Cuartiella Zaragoza, Eulalia.

El microsíndrome de Warburg es una enfermedad genética de herencia autosómica recesiva, caracterizada por anomalías oculares, neurológicas, endocrinas y del desarrollo. Entre sus manifestaciones fenotípicas más frecuentes encontramos: cataratas congénitas, microcórnea, microftalmia, atrofia del nervio óptico, microcefalia, hipoplasia del cuerpo calloso, discapacidad intelectual e hipogonadismo hipogonadotropo. Otras menos comunes son: cardiomiopatía o neuropatía periférica. Esta patología es considerada una enfermedad rara y se observa con mayor prevalencia en contextos de consanguinidad parental [1].

Actualmente, se han descrito cuatro subtipos de WARBM, clínicamente indistinguibles, asociados a diferentes mutaciones genéticas:

- RAB3GAP1 (cromosoma 2q21.3) → WARBM tipo 1
- RAB3GAP2 (cromosoma 1q41) → WARBM tipo 2
- RAB18 (cromosoma 10p21.1) → WARBM tipo 3
- TBC1D20 (cromosoma 20p13) → WARBM tipo 4

Las mutaciones asociadas al gen RAB3GAP1 (WARBM tipo 1), son las más frecuente, representando alrededor del 40%. Este gen contiene 24 exones y codifica la subunidad catalítica del complejo activador de GTPasa Rab, con especificidad hacia los miembros de la subfamilia RAB3 (RAB3A, RAB3B, RAB3C y RAB3D), encargadas del desarrollo normal del cerebro y del globo ocular [2]. El objetivo de esta revisión es actualizar conocimientos sobre el microsíndrome de Warburg, a partir de la exposición de un caso clínico, con especial énfasis en las manifestaciones clínicas, el abordaje diagnóstico, el pronóstico y las opciones terapéuticas actuales.

Caso clínico

Gestante de 28 semanas, sin antecedentes médicos de interés. Antecedente relevante de consanguinidad con marido (primos hermanos). Acude a primer control gestacional en España, anteriormente refiere controles normales en su país de origen (Pakistan).

En ecografía realizada en semana 28+5 se observan genitales externos ambiguos, con imagen sugestiva de hipospadias, y ventrículo posterior (VP) de 9.6 mm (Figura 1).Se solicita un estudio genético preliminar obteniendo:

QF-PCR (prueba rápida de reacción en cadena de la polimerasa cuantitativa y fluorescente para la detección de aneuploídias): Resultados normales para los cromosomas 13, 18, 21 y sexuales.

Estudio molecular del gen CYP21A2 (hiperplasia suprarrenal congénita): Panel de mutaciones: Sin variantes patogénicas detectadas. MLPA (ampliación de sondas dependiente de ligandos múltiples) : No se evidencian deleciones ni duplicaciones.

Cariotipo fetal: Masculino normal, sin anomalías numéricas ni estructurales.

En los controles ecográficos durante la gestación, se identificó un crecimiento fetal en percentiles bajos, situándose alrededor del percentil 12-13%, lo cual indicaba un feto pequeño para la edad gestacional, aunque dentro de los límites aceptables. A la semana 36+3 de gestación, se indicó inducción al trabajo de parto ante una rotura espontánea de membranas. La cual finalizó en un parto eutócico, sin complicaciones. El recién nacido presentó genitales externos masculinos, un peso al nacer de 2190 gramos, lo que corresponde aproximadamente al percentil 2 según las curvas de referencia, confirmando un bajo peso para la edad gestacional (PEG).

- Evolución postnatales: el lactante es valorado desde el nacimiento por micropene evidente.

- Ecografía transfontanelar sin hallazgos sugestivos de hidrocefalia, pese a microcefalia clínicamente evidente.

En revisión en atención primaria se detecta ausencia de reflejo rojo; remitido a oftalmología, donde se diagnostica catarata congénita, siendo intervenido quirúrgicamente en julio.

Estudio hormonal (a las 6 semanas de vida):

- Confirmación de hipogonadismo hipogonadotropo:
    - Testosterona: 0,15 ng/mL
    - FSH y LH: < 0,2 mUI/mL
    - Sin déficit de otras hormonas hipofisarias.

Se inicia tratamiento con FSH y β-HCG ante el diagnóstico hormonal y la presencia de micropene.

Estudio y diagnóstico genético definitivo:

Se identifica una variante patogénica c.1039C>T; p.(Arg347) en homocigosis* en el gen RAB3GAP1. Este hallazgo confirma el diagnóstico de Microsíndrome de Warburg tipo 1 [3].

Desde el punto de vista endocrinológico, el paciente muestra una clara evidencia de hipogonadismo hipogonadotrófico inicial, con niveles indetectables de LH/FSH y testosterona bajos, los cuales aumentan progresivamente con tratamiento (evidenciando respuesta a estimulación). Este hallazgo es congruente con lo descrito en casos de Warburg donde se ha documentado disfunción del eje hipotálamo-hipófisis-gónada [4].

El micropene evidente, los testículos de volumen reducido y la pubarquia incipiente con niveles elevados de testosterona tras el tratamiento, reflejan un inicio adecuado de masculinización parcial, aunque probablemente será limitado en ausencia de función gonadal sostenida. El aumento de inhibina B y hormona antimulleriana también indica alguna actividad funcional de Sertoli, aunque el pronóstico endocrinológico a largo plazo es incierto.

En cuanto a las imágenes cerebrales obtenidas mediante ecografía, se observa prominencia de astas temporales; lo cual, podría corresponder a pérdida de sustancia blanca secundaria a hipoplasia cerebral, un hallazgo característico en esta patología. Si bien la ecografía transfontanelar no revel hidrocefalia ni lesiones focales. Se recomienda completar estudio con RM cerebral, dada la alta frecuencia de malformaciones estructurales en estos pacientes [5].

La resonancia magnética nuclear (RMN) cerebral revela hipomielinización y disminución generalizada del volumen de la sustancia blanca supratentorial, además de microcefalia y braquicefalia. También se identifican hipoplasia hipocampal, megacisterna magna e hipoplasia del cuerpo calloso (Figura 2).

Desde el punto de vista somatométrico, el paciente presenta restricción del crecimiento intrauterino persistente postnatal (peso y perímetro cefálico por debajo del percentil 3), lo que también se asocia frecuentemente a este síndrome, junto con rasgos como retrognatia, clinodactilia y plagiocefalia.

Discusión

La introducción de las técnicas de secuenciación de nueva generación (NGS) ha revolucionado el enfoque diagnóstico de la enfermedad, permitiendo una detección más precisa y eficiente, permitiendo la identificación precisa de mutaciones en los genes asociados [6]. La detección temprana y precisa de estas mutaciones es crucial para el asesoramiento genético y la planificación del manejo clínico, aunque no existe un tratamiento curativo específico para la enfermedad. Diversos paneles genéticos, utilizan NGS para analizar múltiples genes relacionados con el síndrome de Warburg [7].

Pese a estos avances, el manejo sigue siendo sintomático y paliativo, requiere un enfoque multidisciplinario que incluye neurología, oftalmología, fisioterapia y cuidados paliativos, como pasa con nuestro paciente. Centrado en mejorar la calidad de vida del paciente y en el apoyo a las familias. El pronóstico es generalmente desfavorable, con una alta tasa de mortalidad en la infancia debido a las complicaciones neurológicas y sistémicas asociadas [7].

Por otro lado, estudios experimentales han abierto nuevas perspectivas terapéuticas. La terapia génica mediada por virus adenoasociados (AAV), puede restaurar la glicosilación funcional de α- distroglucano y rescatar el fenotipo de distrofia muscular en modelos animales, lo que sugiere un potencial terapéutico para las distroglicanopatías [8]. La comprensión de los mecanismos moleculares subyacentes y el desarrollo de modelos animales son pasos importantes hacia el desarrollo de tratamientos específicos. No obstante, aún se requieren estudios clínicos en humanos y la validación de estos enfoques a largo plazo.

Un aspecto relevante de este caso clínico es que los padres del paciente eran primos hermanos, lo que aumenta significativamente el riesgo de enfermedades autosómicas recesivas como esta. La consanguinidad ha sido identificada como factor de riesgo importante en este síndrome, dado que setransmite de forma autosómica recesiva y frecuentemente se ha documentado en familias con alto grado de endogamia.

Estudios previos han resaltado esta asociación. Por ejemplo, Witmer et al. (2008) y Drescher et al. (2011) describen múltiples casos de síndrome de Warburg en poblaciones donde la consanguinidad es común, dando importancia al consejo genético [9,10]. Asimismo, Al-Gazali et al. (2006) señalaron una alta prevalencia de síndromes autosómicos recesivos raros, incluyendo el síndrome de Warburg, en poblaciones árabes con elevada tasa de matrimonios consanguíneos [11].

Conclusiones

El diagnóstico genético del síndrome de Warburg ha mejorado notablemente con la incorporación de técnicas de secuenciación de nueva generación, lo que permite una identificación más precisa y temprana de las mutaciones causales. Actualmente, el tratamiento es sintomático y requiere un enfoque multidisciplinario intensivo, aunque su efecto sobre la progresión de la enfermedad sigue siendo limitado. El pronóstico continúa siendo reservado, con una alta tasa de mortalidad en los primeros años de vida. No obstante, las investigaciones en terapias génicas, especialmente aquellas dirigidas a restaurar la función del α-distroglucano, representan una esperanza terapéutica prometedora, aunque aún se encuentran en fases preclínicas. Por último, la presencia de consanguinidad entre los progenitores constituye un factor epidemiológico relevante que debe ser integrado en la evaluación diagnóstica de síndromes congénitos raros, particularmente en aquellos casos con manifestaciones fenotípicas severas de inicio neonatal.

Anexos

Figura 1. *Ecografia abdominal donde se observa genitales externos masculinos y micropene.*

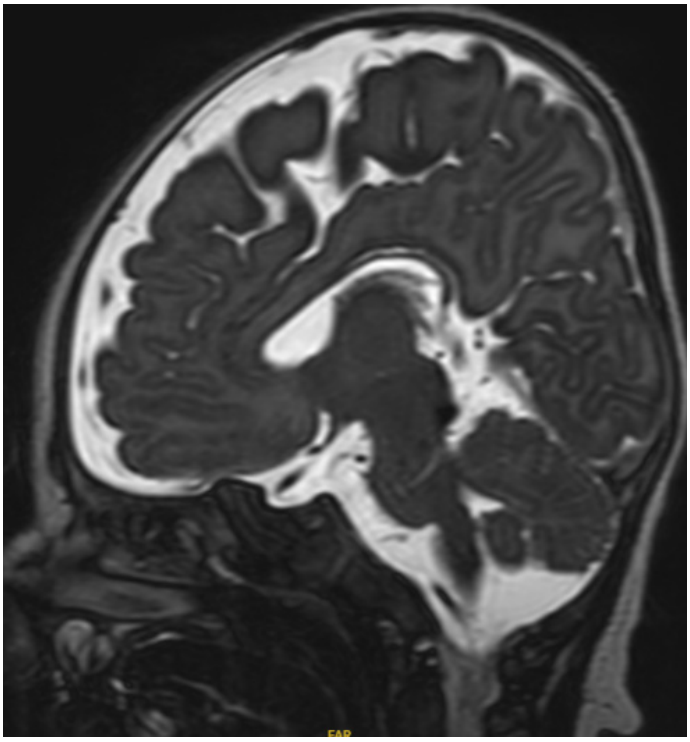

Figura 2. *RMN cerebral: Hipomielinización con disminución de volumen generalizado de la sustancia blanca supratentorial. Microcefalia y braquicefalia. Hipoplasia hipocampal, megacisterna magna e hipoplasia del cuerpo calloso.*

Bibliografía

1. Aligianis IA, Johnson CA, Gissen P, et al. Mutations of the catalytic subunit of RAB3GAP cause Warburg Micro syndrome. Nat Genet. 2005;37(3):221–223. doi:10.1038/ng1516

2. Handley MT, Sheridan E, Donnai D, et al. Warburg Micro syndrome: a rare autosomal recessive syndrome of microcephaly, ocular and genital anomalies. Clin Dysmorphol. 2013;22(2):55–61. doi:10.1097/MCD.0b013e32835dd2db

3. UpToDate. Distroglycanopathies: Congenital muscular dystrophies and limb-girdle muscular dystrophies due to glycosylation defects. Accessed April 2025.

4. Rodríguez-García ME, et al. Genotype-phenotype correlations in RAB3GAP1-related Warburg Micro syndrome. Eur J Paediatr Neurol. 2018;22(6):1029–1035. doi:10.1016/j.ejpn.2018.06.002

5. Bizzari S, et al. Clinical and genetic spectrum of Warburg Micro syndrome: an update and case series. Orphanet J Rare Dis. 2022;17(1):114. doi:10.1186/s13023-022-02293-3

6. MedlinePlus. Walker-Warburg syndrome [Internet]. Bethesda (MD): U.S. National Library of Medicine; [citado 2025 abr 12]. Disponible en: https://medlineplus.gov/genetics/condition/walker warburg-syndrome/

7. Cleveland Clinic. Walker-Warburg Syndrome: Symptoms & Outlook [Internet]. Cleveland (OH): Cleveland Clinic; c2024 [citado 2025 abr 12]. Disponible en: https://my.clevelandclinic.org/health/ diseases/24005-walker-warburg-syndrome

8. Yu M, Mizuno K, Hoshi K, Takeuchi K, Saito F, Saito Y, et al. Adeno-Associated Viral-Mediated LARGE Gene Therapy Rescues the Muscular Dystrophic Phenotype in Mouse Models of Dystroglycanopathy. Hum Gene Ther. 2013 Mar;24(3):317–30. Disponible en: https:// www.ncbi.nlm.nih.gov/pmc/articles/PMC3609641/

9. Witmer PD, Gonzalez MA, Huizing M, Nguyen T, Tchernev VT, Bushar J, et al. Warburg Micro Syndrome: A Rare Autosomal Recessive Neurodevelopmental Disorder. Am J Med Genet A. 2008;146A(7):937–41.

10. Drescher A, Gissen P, Fukuda T, Bruce IA, Squires J, Cullup T, et al. Congenital muscular dystrophy with eye and brain abnormalities and POMT1 mutation in a consanguineous family. Neuromuscul Disord. 2011;21(6):413–7.

11. Al-Gazali L, Hamamy H, Al-Arrayad S. Genetic disorders in the Arab world. BMJ. 2006;333(7573):831–4.

NEUROCIRUGÍA

RESUELTO, PERO… ¿QUÉ LE PASA AL CEREBRO?: UN SÍNDROME ANTICOLINÉRGICO OCULTO

Miguel Muñoz Valseca Bueno, Jose Miguel Pérez Martínez, Andrea Ocaña Alonso, Adrián Ávila Maxia, Valentina del Valle García Vira, Michael Bartz.

El síndrome anticolinérgico es una entidad clínica que se presenta como consecuencia del bloqueo de los receptores muscarínicos por fármacos o toxinas, afectando tanto al sistema nervioso central como al periférico. Dentro del espectro clínico, el síndrome anticolinérgico central se caracteriza por alteraciones cognitivas y del comportamiento: agitación, desorientación, alucinaciones, confusión, delirio y en casos graves, estupor o coma.

Entre los fármacos implicados con mayor frecuencia se encuentran los antihistamínicos, antidepresivos tricíclicos, antipsicóticos, antiparkinsonianos, antiespasmódicos y diversos anestésicos con propiedades antimuscarínicas, como la atropina, el propofol y la escopolamina. En el entorno perioperatorio, la polifarmacia, junto con el estrés quirúrgico y la alteración de la barrera hematoencefálica, pueden favorecer la aparición de este cuadro.

Aunque su diagnóstico es clínico, es habitual recurrir a pruebas complementarias para descartar otras causas de alteración del nivel de conciencia. El tratamiento se basa en medidas de soporte, pero en casos moderados o graves, la fisostigmina, un inhibidor reversible de la acetilcolinesterasa capaz de cruzar la barrera hematoencefálica, se ha mostrado eficaz para revertir los síntomas.

La fisostigmina, administrada en perfusión intravenosa lenta y bajo monitorización, actúa aumentando la disponibilidad de acetilcolina en el sistema nervioso central, superando el bloqueo inducido por los antimuscarínicos. Aunque su uso ha sido controvertido por miedo a efectos adversos, múltiples estudios han demostrado su seguridad en pacientes seleccionados.

Caso clínico

Presentamos el caso de una mujer de 56 años, sin antecedentes personales de interés, que fue intervenida de un meningioma parasagital izquierdo en una cirugía programada de carácter electivo. El procedimiento tuvo una duración prolongada de aproximadamente 10 horas, sin incidencias intraoperatorias relevantes a excepción de la aparición de bradicardias persistentes durante la manipulación del tejido cerebral. Las bradicardias se trataron con administración de atropina en bolos intravenosos, alcanzando una dosis acumulada de 3 mg a lo largo de la intervención.

Al finalizar la intervención y retirar el soporte anestésico, la paciente inició ventilación espontánea sin dificultad, pero mostró un estado mental alterado que no se correspondía con el tiempo de recuperación esperado ni con los fármacos utilizados. Se decidió su traslado a UCI quirúrgica para monitorización estrecha y completar estudio.

La paciente presentaba un nivel de conciencia bajo: no obedecía a órdenes simples, no centraba la mirada y su lenguaje consistía en emisión de palabras incoherentes, sin signos focales en la exploración neurológica. La interconsulta al Servicio de Neurología planteó diversas hipótesis diagnósticas: efecto residual anestésico, complicación vascular posquirúrgica, crisis comicial no convulsiva o encefalopatía tóxica.

Se solicitó una tomografía craneal urgente, que no evidenció sangrados, infartos ni edema cerebral. Ante la ausencia de hallazgos estructurales y la asociación temporal con la administración de atropina, se consideró el diagnóstico de síndrome anticolinérgico central.

Se optó por iniciar tratamiento específico con fisostigmina, en una dosis de 0.5 mg diluida en 100 ml de suero fisiológico, administrada en 5 minutos, con monitorización cardiaca y control hemodinámico continuo, tal como recomiendan las guías. El equipo de reanimación y atropina estaban disponibles junto a la cama.

La respuesta fue rápida y completa: en menos de una hora, la paciente recuperó el nivel de conciencia, se mostró orientada en tiempo, espacio y persona, mantenía contacto visual, obedecía órdenes simples y su lenguaje era coherente. No se registraron eventos adversos derivados de la administración de fisostigmina.

El resto de su evolución postoperatoria fue favorable, sin necesidad de repetir la dosis ni recurrir a fármacos adicionales. Fue trasladada a planta a las 24 horas, con buena evolución neurológica.

Discusión

El síndrome anticolinérgico central, aunque relativamente infrecuente, debe ser sospechado en el entorno postoperatorio ante pacientes con alteración del nivel de conciencia y exposición a fármacos antimuscarínicos. La atropina, fármaco de uso común en cirugía para la reversión de bradicardias, tiene una potente acción anticolinérgica central y puede inducir síntomas neurológicos, especialmente si se administra en dosis acumuladas o en pacientes susceptibles.

Este caso es un ejemplo ilustrativo de cómo el diagnóstico clínico, apoyado por una adecuada interpretación del contexto y los antecedentes farmacológicos, permitió evitar pruebas invasivas y resolver eficazmente el cuadro con un antídoto específico. La utilización de fisostigmina, a pesar de sus temidas complicaciones cardiovasculares, fue segura y efectiva bajo estricta monitorización. Se ha descrito que su administración intravenosa lenta en dosis inferiores a 2 mg presenta un excelente perfil riesgo-beneficio en casos bien seleccionados.

El papel de la fisostigmina ha sido revisado en diversos estudios. Un metaanálisis demostró que revierte el delirio en un 87% de los casos, con mayor rapidez que el tratamiento sintomático con benzodiacepinas, que solo son eficaces para controlar la agitación, pero no el delirio. Se recomienda precaución en pacientes con bloqueos AV, bradicardia, o sospecha de ingesta de antidepresivos tricíclicos, ya que en estos contextos puede precipitar asistolia o convulsiones.

Conclusiones

La aparición de delirio o alteración del nivel de conciencia en el postoperatorio inmediato debe hacer sospechar causas tóxico-farmacológicas, especialmente en presencia de exposición a fármacos anticoli-

nérgicos como la atropina. El diagnóstico precoz del síndrome anticolinérgico central permite aplicar un tratamiento específico que acelera la recuperación y previene complicaciones.

La fisostigmina, cuando se utiliza con los debidos cuidados y monitorización, constituye un tratamiento eficaz y seguro para la reversión del cuadro, como se demuestra en este caso clínico

Bibliografía

1. Moos DD, et al. *Central anticholinergic syndrome: a case report*. J Perianesth Nurs. 2007:309-21.

2.Nogué S. *Intoxicaciones agudas*. Ed. 2010.

3. Brown KE, et al. *Propofol and the risk of delirium*. Med Hypotheses. 2013;81(4):536-9.

4. Dawson AH, et al. *Pharmacological management of anticholinergic delirium*. Br J Clin Pharmacol. 2016;81(3):516-24.

5. Olson KR. *Poisoning & drug overdose*. 6ª ed. McGraw-Hill, 2007.

6. Howland MA. *Physostigmine salicylate*. En: Goldfrank's Toxicologic Emergencies. 9ª ed. 2011.

7. Arens AM, et al. *Safety and effectiveness of physostigmine*. Clin Toxicol (Phila). 2018;56(2):101-7.

8. Boley SP, et al. *Physostigmine is superior to non-antidote therapy*. Clin Toxicol. 2018.

9. UpToDate. *Anticholinergic poisoning*. Disponible en: https://www.uptodate.com

QUISTE COLOIDEO DEL TERCER VENTRÍCULO COMO CAUSA DE MUERTE SÚBITA

Alted Ruiz, Nuria. Moreno Madrid, Rafael Cristóbal. Ruiz Miralles, Miriam.

El quiste coloide del tercer ventrículo es considerado un tumor intracraneal benigno congénito de origen endodérmico. Suponen entre 0.5-1% de los tumores intracraneales con una incidencia de 3 individuos por millón de habitantes al año. Es el tumor más frecuente del III ventrículo en el adulto joven (30-60 años) y con predominio en varones. Presentan un tamaño variable pudiendo alcanzar hasta 3 cm de diámetro.

Se localiza principalmente en la porción antero-superior del III ventrículo[1], lo cual bloquea la correcta circulación del LCR, produciendo una obstrucción parcial o total del foramen de Monro conllevando un acúmulo de LCR a nivel intracraneal.

La presentación clínica es realmente amplia e incluso en ocasiones inespecífica, pudiendo producir desde cefalea, náuseas, vómitos, visión borrosa y la triada de Hawking Adams (incontinencia urinaria, ataxia de la marcha y deterioro cognitivo) debida a la hidrocefalia, que en caso de que se presente de forma súbita, puede ocasionar hipertensión intracraneal grave y herniación amigdalar aguda, con desenlace fatal en muerte súbita.

En cuanto al diagnóstico, este suele establecerse cuando la sintomatología secundaria a hipertensión intracraneal severa se manifiesta, no obstante, en algunos casos puede tratarse de un hallazgo incidental durante estudios de neuroimagen realizados por otros motivos.

El tratamiento es principalmente quirúrgico. La resección endoscópica[2] es la opción preferida por ser mínimamente invasiva; aunque en casos complejos puede requerir resección por craneotomía. Alternativamente, pueden considerarse una derivación ventriculoperitoneal o una ventriculostomía endoscópica del tercer ventrículo en pacientes con hidrocefalia obstructiva o contraindicación para cirugía directa. La elección del abordaje depende del tamaño y localización del quiste, la presencia de hidrocefalia, y la experiencia del equipo quirúrgico.

El pronóstico depende de factores como el tamaño del quiste, la presencia de síntomas y la causa de hidrocefalia. Si no obstruye el flujo de LCR, el pronóstico es favorable con seguimiento periódico por imágenes. En casos de obstrucción del foramen de Monro e hidrocefalia, el pronóstico es bueno si se diagnostica y trata rápidamente, con bajo riesgo de recurrencia tras la extirpación completa, aunque en algunos casos puede causar muerte súbita si la obstrucción es aguda.

Caso clínico

Paciente varón de 51 años, sin antecedentes médico-quirúrgicos de interés, que acude al Servicio de Urgencias por cefalea holocraneal de tres días de evolución, que no ha cedido pese a analgesia prescrita por su médico. El cuadro empeora en las últimas 24h con náuseas, vómitos y dificultad para el descanso nocturno. Además, refiere episodio autolimitado de visión borrosa hace 2 meses.

Ante la persistencia del cuadro y la clínica acompañante, se solicita TAC craneal, donde se objetiva hidrocefalia moderada a expensas de ventrículos laterales con calcificación a nivel del III ventrículo/ agujero de Monro. Dado que el paciente se encuentra neurológicamente estable, sin focalidad, y presenta estabilidad clínica y hemodinámica, se decide ingreso en planta de hospitalización para optimización terapéutica y ampliación del estudio etiológico.

A las 2 horas del ingreso, el paciente presenta cefalea intensa, vómito y convulsión tónico-clónica, con posterior deterioro del nivel de conciencia, por lo que es atendido de manera inmediata por el Servicio de Medicina Intensiva. A la exploración destaca, midriasis arreactiva bilateral, GCS 7 (O1V1M5), requiriendo aislamiento de vía aérea mediante intubación orotraqueal mediante secuencia rápida, canalización de vía venosa central y arteria radial para monitorización hemodinámica.

Se contacta con el Servicio de Neurocirugía, que realiza colocación urgente de drenaje ventricular externo, persistiendo midriasis bilateral arreactiva tras colocación del mismo. Se mantiene sedoanalgesiado con ajuste según monitorización de profundidad anestésica, con tendencia a la hipertensión arterial, que requiere inicio de perfusión intravenosa de clevidipino, además de bradicardia sinusal en torno a 30 lpm.

Se realiza TAC craneal[3] de control, en el que se evidencia colapso de ventrículos laterales, edema vasogénico extenso, signos de isquemia del tronco encefálico con transformación hemorrágica y herniación de las amígdalas cerebelosas.

Para completar el estudio etiológico, se solicita resonancia magnética cerebral, en la que se identifica una lesión nodular bien delimitada, hipointensa en secuencia T1 e iso-hipointensa en T2, localizada en la porción anterosuperior del III ventrículo. Hallazgos compatibles con quiste coloide del III ventrículo como causa obstructiva de la hidrocefalia aguda.

Con el objetivo de realizar valoración neurológica, se efectúa ventana de sedación, objetivándose pupilas midriáticas arreactivas y ausencia de reflejos tronco encefálicos. El electroencefalograma muestra trazado isoeléctrico, compatible con diagnóstico de muerte encefálica.

Discusión

El presente caso clínico describe a un paciente de 51 años que presentó un cuadro de hidrocefalia aguda secundaria a un quiste coloide del tercer ventrículo, desarrolló síntomas compatibles con hipertensión intracraneal, con evolución rápida hacia la herniación cerebral y muerte. Esta rápida progresión sugiere que la obstrucción del LCR fue completa, lo que impidió la activación de mecanismos compensatorios y aumentó el riesgo de mortalidad en caso de no intervenir de manera inmediata.

Este desenlace fatal, aunque poco frecuente, está documentado en la literatura como una de las posibles complicaciones catastróficas de esta patología cuando no es identificada y tratada oportunamente. Diversos estudios señalan que los quistes coloides pueden mantenerse asintomáticos durante años y

manifestarse de forma súbita, lo que dificulta su detección precoz. No obstante, en presencia de síntomas neurológicos sugestivos, la neuroimagen mediante tomografía computarizada (TC) o resonancia magnética (RM) permite una identificación precisa. El tratamiento de elección es quirúrgico, y existen diferentes técnicas, siendo la resección endoscópica[4] una de las más utilizadas debido a su menor tasa de complicaciones.

Este caso pone de relieve la necesidad de una alta sospecha clínica, especialmente en adultos que presentan síntomas agudos sin antecedentes neurológicos previos.

Conclusiones

Importancia del diagnóstico precoz de lesiones obstructivas del sistema ventricular, que aunque benignas en naturaleza histológica, pueden tener consecuencias fatales si no se detectan a tiempo.

Manejo urgente de los signos clínicos de hipertensión intracraneal secundarios a hidrocefalia aguda, para evitar complicaciones como la herniación cerebral y muerte.

El quiste coloide del tercer ventrículo debe ser considerado en el diagnóstico diferencial de pacientes con cefalea súbita, deterioro del estado de conciencia o signos de hipertensión intracraneal, especialmente en adultos jóvenes y de mediana edad, dado que en muchos casos puede ser asintomático.

La tomografía computarizada (TC) o la resonancia magnética (RM) cerebral juegan un papel fundamental en la identificación temprana de lesiones obstructivas intracraneales, siendo esta última el gold estándar.

El tratamiento quirúrgico[5] depende de factores como la localización, presencia de hidrocefalia y el tamaño de la lesión. Tiene una tasa de éxito alta con bajo riesgo de complicaciones y de recurrencia, siempre que el quiste sea accesible y no esté firmemente adherido a estructuras circundantes.

Anexo

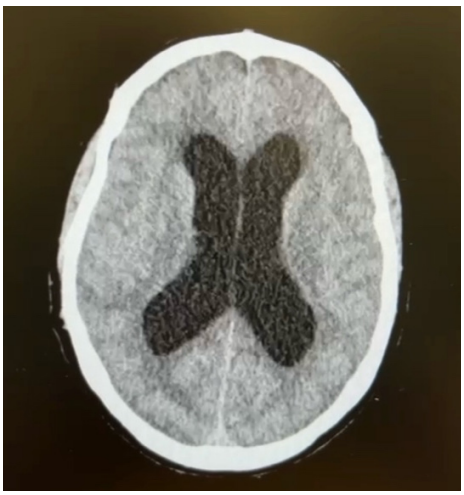

Figura 1. *TAC craneal de ingreso donde se aprecia hidrocefalia aguda causando dilatación de ventrículos laterales.*

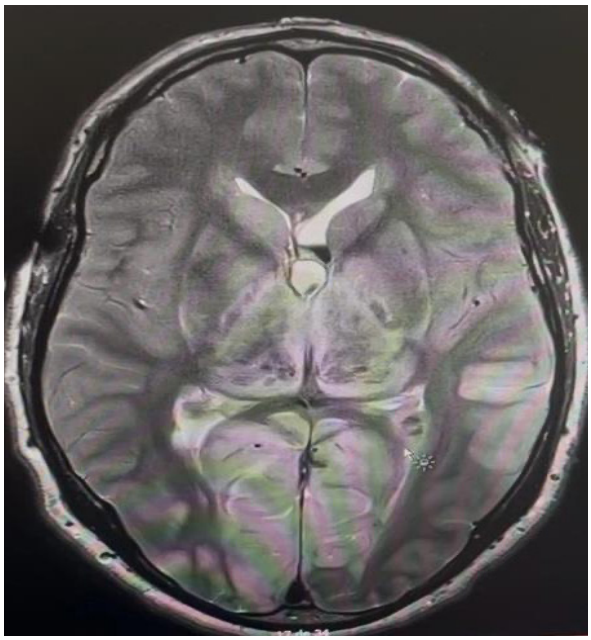

Figura 2. *RMN donde se evidencia quiste coloideo ocupando porción antero-superior del III ventrículo.*

Bibliografía

1. Paulina Isabel Vivia, Virginia Lopez. Quiste coloide del tercer ventrículo, revisión bibliografica, caso clínico anales de radiologiamexico 2013. Quiste coloide del tercer ventrículo, revisión bibliografica, caso clínico. Paulina Isabel Vivia Va Lopez Quiste Coloide Terc Ventrículo Revisión Bibliogr Caso Clin An Radiol 2013. 2013;2:132-131.

2. Martínez-Roldán R, Conde C, Viladrich A, Rodríguez De Lope A, De Prado F, García Fantini M, et al. Tratamiento neuroendoscópico de los quistes coloides del III ventrículo. Neurocirugía. 2000;11(1):50-8.

3. Romero Guzman Á. Masas del tercer ventrículo: aproximación al diagnóstico por imagen. Congr Nac SERAM. 2024;1(1).

4. Gomez C. Exéresis microquirúrgica de quiste coloide del tercer ventrículo asistido por endoscopía. Presentación de un caso y revisión bibliográfica. Rev Fac Cien Méd. 2021;78(3):251-7.

5. Álvarez Cuevas G, Sciarra M, De Battista JC, Coca H, Campos G, Toscano M. Exéresis microquirúrgica de quiste coloide del tercer ventrículo asistido por endoscopía. Presentación de un caso y revisión bibliográfica. Rev Fac Cienc Médicas Córdoba. 28 de diciembre de 2021;78(4):395-7.

OTORRINOLARINGOLOGÍA

USO DE LA MASCARILLA LARÍNGEA PROSEAL EN CIRUGIA DE TIROIDES

Ferri Ferrer, Jose; Moreno Madrid, Rafael Cristobal; Valseca Bueno, Miguel; Pérez Martinez, Jose Miguel; Ocaña Alonso, Andrea; Antón Torres, Ramón

Habitualmente se utiliza la IOT (intubación oro-traqueal) para el manejo de la vía aérea en cirugía de tiroides, proporcionando una vía aérea protegida y permitiendo la ventilación controlada.[1].

La mascarilla laríngea (LMA) surgió como un dispositivo supraglótico para la vía aérea que ofrece una alternativa a la IOT en diversos entornos quirúrgicos.[2] La LMA se inserta en la faringe para crear un sello sobre la glotis, facilitando la ventilación sin la necesidad de visualizar directamente las cuerdas vocales.[1]

En particular, la mascarilla laríngea ProSeal, presenta un diseño con doble lumen (ventilación y drenaje gástrico), refuerzo espiral del tubo de ventilación, y un *cuff* dorsal que contribuye a un mejor sellado de la vía aérea. Su composición en silicona aporta flexibilidad y resistencia, lo que, junto con sus características funcionales, la posiciona como una opción segura y eficaz en el manejo de la vía aérea durante cirugías de tiroides. Sus características principales se muestran en la *(Figura 1).* [2,3,4]

La presión de sellado de la vía aérea es un parámetro clave que permite valorar la eficacia del cierre generado por un dispositivo supraglótico. Se define como la presión dentro del circuito ventilatorio por encima de la cual existe fuga de aire. Su medición al inicio de la intervención es fundamental, ya que permite anticipar posibles fugas, verificar una colocación adecuada y garantizar una protección eficaz de la vía aérea. Existen diversos métodos para su determinación, siendo el más habitual la detección auscultatoria de fugas o cerrando la válvula espiratoria de circuito con un flujo de gas fresco constante de 3 L/min, la presión en el circuito se eleva hasta que llega a un punto de equilibrio (es decir, la presión de la vía aérea en la que la fuga estaba en equilibrio con el flujo de gas fresco). [5] En el caso de la LMA ProSeal, se pueden alcanzar presiones de sellado superiores a 41 cmH_2O, considerándose este valor como el límite seguro para evitar barotrauma. [6]

Caso clínico

Se presenta el caso de una paciente femenina de 38 años, sin alergias medicamentosas conocidas, con un índice de masa corporal de 19,3 kg/m² (talla: 172 cm, peso: 57 kg), clasificada como ASA I. Como antecedente médico relevante, se identificó un nódulo tiroideo hipoecoico en estudio ecográfico, con función tiroidea preservada. La paciente no presentaba antecedentes quirúrgicos ni tratamiento farmacológico habitual.

La evaluación preanestésica reveló una vía aérea sin hallazgos patológicos: distancia tiromentoniana >6,5 cm, clase de Mallampati I, apertura oral >5 cm y movilidad cervical >100°. La paciente fue programada para una lobectomía tiroidea izquierda.

El plan anestésico consistió en la administración de anestesia general total intravenosa, con el empleo de una mascarilla laríngea ProSeal n.º 4 para el manejo de la vía aérea. En el quirófano, se instauró monitorización estándar: pulsioximetría, presión arterial no invasiva, electrocardiografía continua, monitorización neuromuscular y monitorización de la profundidad anestésica y nocicepción mediante el monitor CONOX. La inducción anestésica se realizó mediante infusión controlada por objetivo (TCI) de propofol y remifentanilo, junto con rocuronio como agente bloqueante neuromuscular.

La LMA ProSeal fue insertada sin incidencias, manteniendo la cabeza de la paciente en hiperextensión. Se verificó la presión de inflado del manguito con manometría, y su correcta colocación se confirmó mediante criterios clínicos y observados por el respirador: expansión bilateral de hemidiafragmas, auscultación cervical sin presencia de fugas, y ausencia de presión pico elevada o discrepancias en los volúmenes inspiratorio y espiratorio registrados por el respirador. Se calculó además la presión de sellado, con el objetivo de determinar el umbral máximo de presión tolerable por el dispositivo, dado el posicionamiento requerido para la intervención.

Durante el mantenimiento anestésico, realizado con TCI de propofol y remifentanilo, la paciente fue ventilada en modo presión control con volumen garantizado (*Figura 2*). A lo largo del procedimiento, la manipulación quirúrgica de la glándula tiroides provocó la malposición parcial del dispositivo supraglótico, evidenciándose fuga aérea en el respirador, incremento de la presión pico y disminución del volumen espirado *(Figura 3)*. Ante esta situación, se recalculó la presión de sellado y se procedió a cambiar el modo ventilatorio a presión control, ajustando la presión pico por debajo del umbral de fuga *(Figura 4)*. Con estos ajustes y la colaboración del equipo quirúrgico, se logró mantener la ventilación eficaz sin necesidad de reemplazar el dispositivo ni realizar intubación orotraqueal. La intervención concluyó sin nuevas incidencias y la educción se llevó a cabo sin complicaciones.

Discusión

En el presente caso se optó por el uso de un dispositivo supraglótico, específicamente una mascarilla laríngea ProSeal, para el manejo de la vía aérea durante una cirugía de tiroides. Esta elección se fundamenta en diversas ventajas descritas en la literatura frente a la intubación orotraqueal, tales como una menor incidencia de complicaciones faringolaríngeas postoperatorias[1], mejores resultados en la calidad vocal temprana[7], mayor estabilidad hemodinámica intraoperatoria [3,8] y menor necesidad de relajantes musculares [7]. Además, la morfología y flexibilidad del modelo ProSeal permite adoptar una posición de hiperextensión cervical sin comprometer el sellado ni la seguridad de la ventilación, lo cual resulta favorable en este tipo de intervenciones [4].

No obstante, es importante considerar las limitaciones de este enfoque. Entre ellas destacan la menor presión de sellado en comparación con el tubo endotraqueal[9], el mayor riesgo de desplazamiento durante la manipulación quirúrgica[2], y su contraindicación en pacientes con riesgo aumentado de aspiración. Asimismo, su uso se restringe a procedimientos electivos en pacientes seleccionados[10,11.] En este contexto, la medición de la presión de sello se presenta como una herramienta útil para valorar la eficacia del dispositivo antes de considerar un cambio de estrategia en el manejo de la vía aérea

Conclusiones

La experiencia descrita sugiere que el uso de dispositivos supraglóticos, como la mascarilla laríngea ProSeal, puede representar una alternativa segura y efectiva a la intubación orotraqueal en procedimientos seleccionados de cirugía tiroidea. Sus beneficios incluyen menor incidencia de complicaciones

faringolaríngeas, mejor tolerancia hemodinámica y reducción en el uso de relajantes musculares. No obstante, su aplicación debe reservarse para casos bien seleccionados, con bajo riesgo de aspiración y sin necesidad de presiones ventilatorias elevadas o neuromonitorización. La evaluación individualizada del paciente y la naturaleza del procedimiento son esenciales, así como la disponibilidad de un plan de vía aérea alternativo.

Anexos

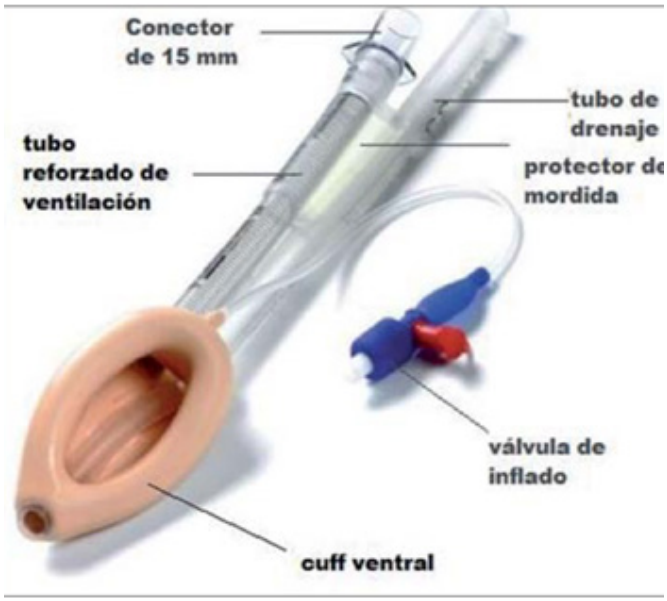

Figura 1. *Características LMA ProSeal.* [12]

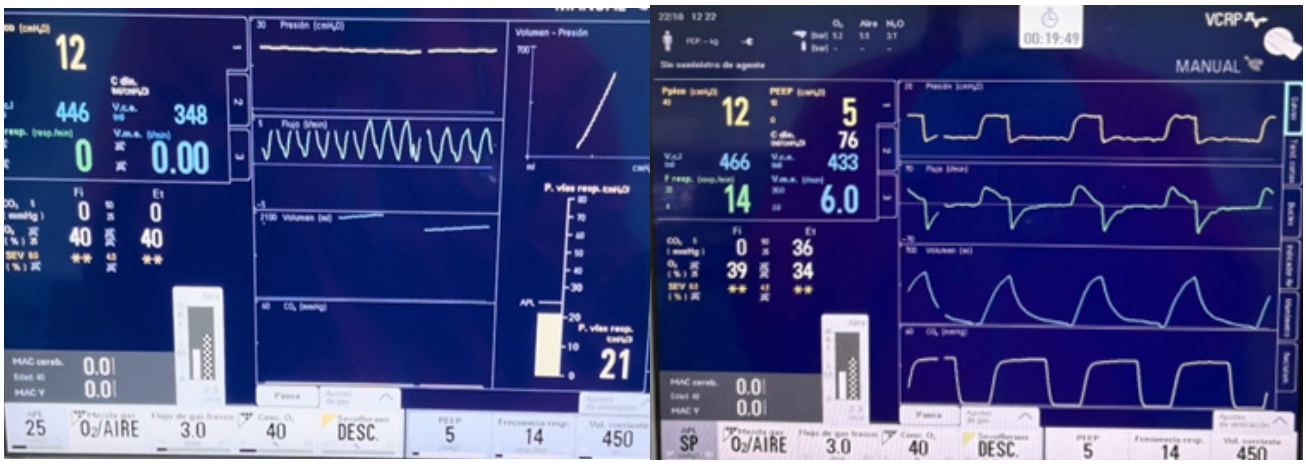

Figura 2. Pantalla del respirador. A la izquierda, calculo de la presión de sello al inicio de la cirugia, en este caso de 21 CmH2O (parte inferior derecha). A la derecha, parámetros ventilatorios (Ausencia de Presión pico Alta y discrepancias entre el volumen inspirado e expirado) que reafirman la normoposición del dispositivo supraglótico.

Figura 3. En la imagen izquierda se muestra una imagen durante el acto quirúrgico donde podemos apreciar la tracción de la glándula tiroidea duranteManipulación quirúrgica. En la imagen de la derecha vemos la pantalla del respirador donde se observamos un aumento de la presión pico, así como una disminución de unos 100ml del aire espirado respecto al inspirado, debido a una malposicion del dispositivo supraglótico consecuencia de la manipulación quirúrgica.

Figura 4. Pantalla del respirador. Derecha, calculo de la presión de sello tras la manipulación quirúrgica obteniendo una presión de sello de 17CmH2O (parte inferior derecha). Izquierda, cambio de modo respiratorio a controlado por presion con una presión pico de 15 cmH2O (inferior a los 17 cmH20 obtenidos en el calculo de la presión de sello), con buena adaptación según parametros ventilatorios.

Bibliografía

1. Hung KC, Wu SC, Hsu CW, Ko CC, Chen JY, Huang PW, Chen IW, Sun CK. Efficacy of laryngeal mask airway against postoperative pharyngolaryngeal complications following thyroid surgery: a systematic review and meta-analysis of randomized controlled studies. Sci Rep. 2022 Oct 28;12(1):18210.

2. Velankar PM, Chakladhar A, Suryanarayana KV. USE OF LARYNGEAL MASK AIRWAY IN THYROID SURGERY: A Case Report. Med J Armed Forces India. 1995 Oct;51(4):284-285. doi: 10.1016/S0377-1237(17)30994-2. Epub 2017 Jun 26. PMID: 28769316; PMCID: PMC5530195.

3. Kunzhi Zhang, Miao Zhou, Zui Zou, Chenglong Zhu, Ruoyu JianSupraglottic airway devices: a powerful strategy in airway management. Am J Cancer Res 2024;14(1):16-32.

4. Cook TM, Lee G, Nolan JP. The ProSeal TM laryngeal mask airway: a review of the literature. Can J Anesth 2005; 52: 739-60.

5. Comparison of four methods for assessing airway sealing pressure with the laryngeal mask airway in adult patients C. Keller1 , J. R. Brimacombe, K. Keller and R. Morris. British Journal of Anaesthesia 82 (2): 286–7 (1999)

6. Strube PJ. The LMA Supreme and LMA ProSeal. Anaesthesia 2009; 64(6): 691

7. Byung Chun, Ja-Sung, So Hui, Jin Joo. A Prospective Randomized Controlled Trial of the Laryngeal Mask Airway Versus the Endotracheal Intubation in the Thyroid Surgery: Evaluation of Postoperative Voice, and Laryngopharyngeal Symptom February 2015,

8. Liao H, Chen L, Sheng C. The effects of on hemodynamics, oxygen saturation, peak airway pressure and adverse events during anesthesia for thyroid surgery: tracheal intubation Vs. ProSeal laryngeal mask airway. Am J Transl Res. 2021 Apr 15;13(4):2738-2744. PMID: 34017436; PMCID: PMC8129416.

9. KuoChuan Hung, ShaoChun W, ChihWei Hsu3, ChingChung Ko4,5,6, JuiYi Chen, PingWen Huang8, I.Wen Chen9& CheukKwan Sun Efficacy of laryngeal mask airway against postoperative pharyngolaryngeal complications following thyroid surgery: a systematic reviewand metaanalysis of randomized controlled studies.

10. M. Zaballos García, S Lopez Álvarez. Recomendaciones prácticas de uso de la mascarilla laríngea en cirugía ambulatoria. ASECMA MAY AMB Vol. 13, N.1, pp. 4-26, 200.

11. Kihara S, Brimacombe JR, Yaguchi Y, Taguchi N, Watanabe S. A comparison of sexand weight-based ProSeal™ laryngeal mask size selection criteria. A randomized study of healthy anesthetized, paralyzed adult patients. Anesthesiology 2004; 101(2): 340-343.

12. Jose Guzman O Mascara laringea ProSeal. Rev Chil Anest, 2009; 38: 107-113

TRAUMATOLOGÍA

COLGAJO DE GASTROCNEMIO MEDIAL PARA DEFECTO TRAS INFECCIÓN PERIPROTÉSICA DE RODILLA

Arce López, Francisco José. Cespedes Guirao, Francisco Javier. Peramo Álvarez, Francisco. Martínez García, Clara.

La prótesis total de rodilla (PTR) es una de las cirugías más comunes en el sistema sanitario español (30.000 prótesis anuales) debido a factores como el aumento de la edad y la alta demanda funcional. Una de sus complicaciones, no frecuentes pero sí devastadoras, es la infección periprotésica (IPP). Existe mucha variación en los porcentajes de IPP, aunque todos oscilan sobre un 2.0 - 4.0%. Esto resulta en un incremento de morbilidad, mortalidad y costes sanitarios. Una vez infectado, es difícil de controlar debido a la presencia de la prótesis pudiendo tener consecuencias catastróficas, como la retirada de la prótesis, la fusión articular y la amputación[1].

La mayoría de la literatura sugiere que la patogénesis de la IPP se diferencia dependiendo del momento desde la cirugía y que esto podría clasificar tanto mecanismos como microorganismos asociados[2]. Generalmente, diferenciamos entre infecciones tempranas cuando ocurre en los primeros 3 meses desde la PTR, retardada entre 3 y 12 meses o tardía a partir de los 12 meses[3].

El caso clínico estándar es un varón de 65 años con IMC 30-39.9. Siendo la incidencia en etapas tempranas y retardadas mucho mayores que comparadas con tardías. Los microorganismos asociados a tempranas se basan en especies de Staphylococcus y Enterococcus, mientras que Streptococcus con retardadas y tardías. Gram-negativos se asocian en etapas tempranas a su vez.

Pocos son los estudios que han evaluado los datos microbiológicos, Tai et al realizó un estudio transversal de 1651 IPP primarias o revisiones de PTR en Mayo Clinic (2010-2019) y observaron que Staphylococci Coagulasa-negativo fueron los microorganismos más frecuentes[4]. En un cohorte en China (2006-2015) también fue Staphylococci Coagulasa-negativo el predominante. En cambio estudios más actuales como Weinstein et al, que revisaron las bases nacionales en EEUU con un cohortes valorando a 79367 pacientes, establecieron un total de 1599 IPA siendo el Staphylococcus Aureus como principal microorganismo. Esta diferencia con la literatura se asociaba a que únicamente se evaluaron primarias de PTR mientras que en el resto se incluían revisiones[5].

Los factores de riesgo intrínsecos asociados a IPP son predominantemente la inflamación e hipoxia tisular postoperatoria. Aunque existen enfermedades concomitantes como las autoinmunes (artritis reumatoidea) o infecciones (hepatitis C) que aumentan la incidencia en cualquier etapa. El tabaco, infartos de miocardio, tiempo prolongado de cirugía y la hipertensión son factores asociados para etapas tempranas de IPP.. No se ha establecido una relación clara de la patología renal crónica y la diabetes con ninguna etapa de IPP[6]. Así pues, se podría identificar subgrupos con mayor riesgo, inclusive que nos condicionara la antibioterapia empírica profiláctica tras la cirugía.

Uno de los sobrecostes del sistema sanitario son las complicaciones, siendo las complicaciones protésicas una de las que más impacto tiene. El aumento del número de estas cirugías deriva en un aumento en el número de complicaciones y por lo tanto de gasto sanitario. Además, las revisiones por motivos asépticos suelen ser en un tiempo, mientras que las sépticas suelen necesitar más de una cirugía.

En una revisión sistemática se valoraron hasta 37 estudios que evaluaban costes, una revisión de PTR por motivos sépticos duplica el coste (US $13,910 - 29,213) que una aséptica; y una re-revisión lo cuadriplica (US $66,629 - 81,938). Los costes fueron descritos debido a tres gastos principales: perioperatorio (33%), componentes protésicos (28%) y hospitalización (22%). Estos estudios expusieron importantes limitaciones. Ninguno evaluó los costes indirectos en la sociedad ni el paciente [7].

No existe un consenso internacional de que pacientes son beneficiarios de tratamientos basados en DAIR (desbridamiento, antibiótico, lavado y retención de prótesis) o cirugías de retirada protésica en uno o dos tiempos. Aunque técnicas como el DAIR son limitadas, sigue considerándose una opción efectiva (71% curación) para pacientes que desarrollan una IPP hematógena aguda o posoperatoria temprana. Sin embargo, hay una falta de estudios, en particular ensayos controlados aleatorios, que comparen DAIR con protocolos de revisión de uno y/o dos tiempos en el contexto de IPP tempranas[8].

Segawa et al.[9] propusieron una nueva perspectiva para solucionar esta disyuntiva. La piedra angular de su esquema se basa en el aflojamiento protésico. Cuando no se objetiva este, se puede considerar que la infección se limita a la cápsula articular y a la superficie de la prótesis, por lo que se puede preservar y podemos establecer esquemas de tratamiento basados en DAIR. Si por el contrario, se objetiva el aflojamiento, se considera que la infección ha invadido la interfaz entre la prótesis y el hueso, por lo que se debe retirar. Otra situación muy distinta son las IPP tardías o crónicas, donde el origen de la infección normalmente es dentro de la articulación o incluso en la interfaz hueso-prótesis y/o cemento, por lo que normalmente tenemos que realizar esquemas de retirada protésica.

En la estrategia DAIR se realiza una retirada del hematoma, membranas fibrosas, tractos sinuosos y hueso o partes blandas desvitalizadas. Los protocolos en dos tiempos han sido hasta ahora el 'gold standard', ya que son los que mejor tasa de curación tienen (91% efectividad). No obstante, para pacientes que no priorizan revisiones y aquellos con hueso/partes blandas saludables, el tratamiento en un tiempo podría ser más adecuado[10]. Las resección artroplástica, artrodesis, amputaciones y la supresión antibiótica es preferible para pacientes con comorbilidades o contraindicaciones para la cirugía[11].

Los antibióticos contra el patógeno específico responsable son cruciales en cualquier estrategia, dependiendo la antibioterapia profiláctica de los datos epidemiológicos locales y de la literatura antes descrita. Además, debemos tener en cuenta la aparición de antibióticos contra el biofilm. En cuanto a la duración, antibioterapia intravenosa durante 2-6 semanas. Aunque, algunos estudios proponen terapias de supresión antibiótica a largo plazo con un mínimo de 6 meses[12].

Pacientes que son sometidos a intervenciones incluso revisiones en el contexto de infecciones de partes blandas pueden acabar derivando en defectos superficiales-profundos incapaces de cerrarse por primera o segunda intención. El uso de implantes protésicos y de osteosíntesis requiere siempre de una cobertura completa por partes blandas, por lo que si nos enfrentamos a estas complicaciones son necesarias coberturas con colgajos reconstructivos de tejidos blandos[13].

Los colgajos reconstructivos tradicionales de tejidos blandos para defectos de rodilla son los músculos gastrocnemio medial y lateral (Fig. 1). Cada uno tiene suficiente alcance para cubrir hasta el nivel distal del muslo, y se puede lograr un alcance aún mayor al liberar la fascia muscular o el origen muscular en el fémur. El gastrocnemio medial es anatómicamente más grande y, por lo tanto, capaz de proporcionar una mejor cobertura del defecto. El gastrocnemio lateral presenta una mayor morbilidad, dada la posibilidad de dañar el nervio peroneo común[14]. A pesar de esto, son situaciones límites que presentan una gran tasa de fracaso que acaban derivando en cirugías de resección o incluso amputaciones.

A diferencia del plan tradicional de trasplante de colgajo muscular en una etapa, actualmente se está adoptando protocolos como los de Hemphill et al[15] que retrasan la transferencia del colgajo junto al uso de dispositivo de drenaje de presión negativa basado en vacío (VAC). Estos sistemas se colocan después del primer desbridamiento para mejorar la circulación en las partes blandas. Tras el control de la infección, en un segundo tiempo, se realiza la transferencia para cubrir la prótesis junto con injerto de piel autólogo. Los colgajos musculares son abundantes en vasos sanguíneos, llenan defectos, mejoran el suministro de sangre periprotésica, administran antibióticos alrededor de la prótesis y participan en el drenaje de exudados inflamatorios. Las terapias VAC preparan el lecho para el trasplante, eliminando inflamación y tejido necrótico, promoviendo granulación y mejorandola circulación e inmunidad local.

Caso clínico

Varón de 71 años que acude a urgencias del Hospital Universitario San Juan de Alicante (HUSJ) en mayo de 2024 refiriendo complicación de herida postquirúrgica en rodilla derecha dolorosa, tumefacta y enrojecida.

Como antecedentes de interés, paciente sin reacciones adversas a medicamentos, hipertensión arterial, dislipemia y diabético tipo II no insulinodependiente. Intervención de PTR en centro externo en septiembre del 2023 (Figura 2). Según los registros, la intervención y hospitalización cursó sin incidencias ni complicaciones postquirúrgicas fuera de lo habitual.

El paciente refiere dolor postquirúrgico que nunca remitió definitivamente, no mostró signos de tumefacción o supuración hasta aproximadamente 2 meses después de la cirugía. Visitó urgencias ambulatorias donde estuvo con tratamiento antibiótico (*amoxicilina-clavulánico*) ante la sospecha de infección superficial sin mejoría hasta progresar al estado actual con los síntomas descritos por el paciente previamente.

Se realizó ecografía objetivando hallazgos en relación con colección/absceso multitabicado en zona distal del tendón rotuliano. Los datos bioquímicos de la artrocentesis mostraron un líquido de características inflamatorias con glucosa menor 5 mg/dL, con proteínas de 5.80 g/dL y leucocitos de 6.329 / mm3 con predominancia del 93.7% de polimorfonucleares. Además, se envió a microbiología muestra. Se realizó lavado en quirófano de urgencias mediante artrotomía abierta donde se volvieron a tomar cultivos. Los resultados microbiológicos fueron *Staphylococcus epidermidis* resistente a Amoxicilina/clavulánico.

Se decidió ante la situación de IPP tardía, estrategia de cirugía con retirada protésica en dos tiempos. Realizando en el primero la colocación de espaciador con antibiótico junto a antibioterapia prolongada (6 semanas). Tras 2 semanas sin antibiótico y sin respuesta analítico-clínica infecciosa se realiza segundo tiempo con la colocación de PTR de revisión cementada con Vancomicina (Figura 2).

A la semana de la cirugía comienza con exudación serosanguinolenta por parte distal de la herida quirúrgica sin signos flogóticos. Se siguen curas por personal especializado en consultas externas con sistema VAC. Tras 4 semanas de curas especializadas se objetiva defecto en zona distal de 2 x 1,5 cm (Figura 3). En los cultivos tomados en una de las curas se aísla Morganella morganii. Ante la sospecha de IPP se realiza estrategia DAIR.

Evolución tórpida de 4 meses con curas especializadas y terapia VAC. Mantiene un defecto de 3 x 3 cm sin signos de infección y es valorado por Cirugía Plástica del Hospital General Dr. Balmis. En radiografías y estudio de gammagrafía se objetiva signos de aflojamiento protésico. Además, nuevos cultivos aíslan *Enterococcus faecalis* como agente patógeno decidiendo nuevo protocolo en dos tiempos de extracción protésica en colaboración con Cirugía Plástica.

Se realiza intervención con retirada de revisión PTR y colocación de espaciador con antibiótico (Figura 2). A su vez, en el mismo acto quirúrgico, se realiza cobertura del defecto con diseño de colgajo pediculado de gemelo interno asociado a cobertura con injerto de piel del muslo ipsilateral ejecutado por CP (Figura 4).

Tras 2 semanas desde la cirugía el paciente se encuentra sin signos de infección, evolución de partes blandas con integración de colgajo e injerto sin antibioterapia necesaria.

Actualmente el paciente se encuentra libre de infección alguna con buen estado general con marcadores analíticos y microbiológicos negativos (Figura 3). Pendiente de segundo tiempo para colocación de nueva PTR de revisión.

Anexos

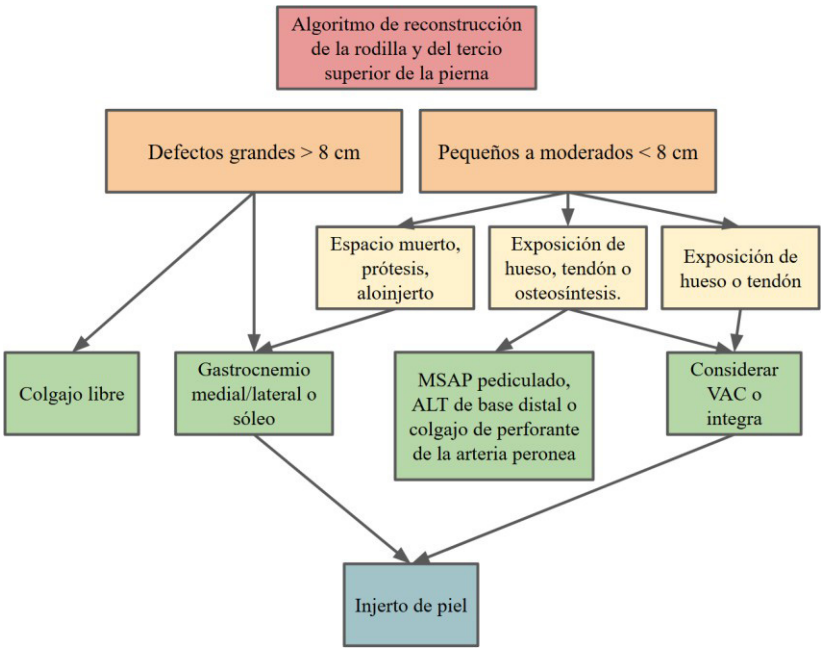

***Figura 1**. Algoritmo general para la reconstrucción de partes blandas de la rodilla.*

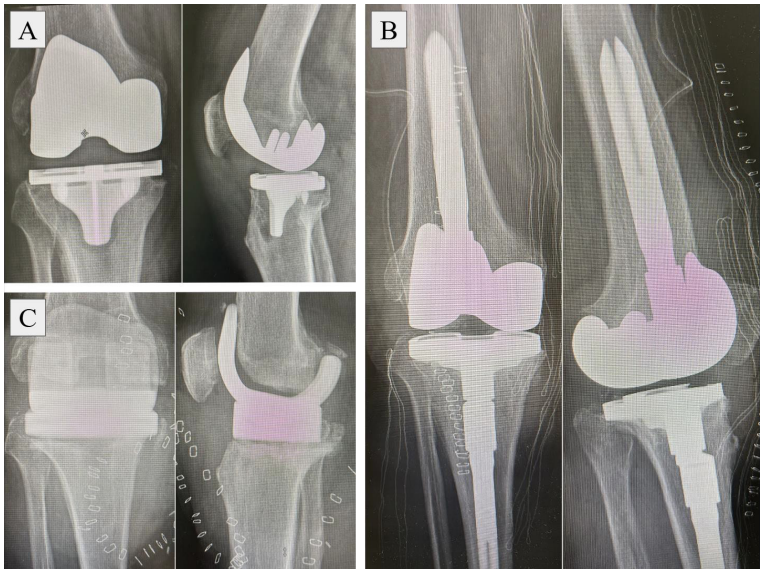

***Figura 2.** Imágenes radiográficas. A) Primera PTR en mayo 2024; B) PTR revisión en Agosto 2024; C) Espaciador en Diciembre 2024.*

Figura 3. *Imágenes postquirúrgicas. A) Defecto cutáneo en Agosto 2024; B) Cirugía Diciembre 2024tras retiradadeprótesis,colocacióndeespaciadorycoberturaconcolgajodegemelomedialeinjerto piel de muslo; C) Integración de colgajo e injerto de piel en Febrero 2025.*

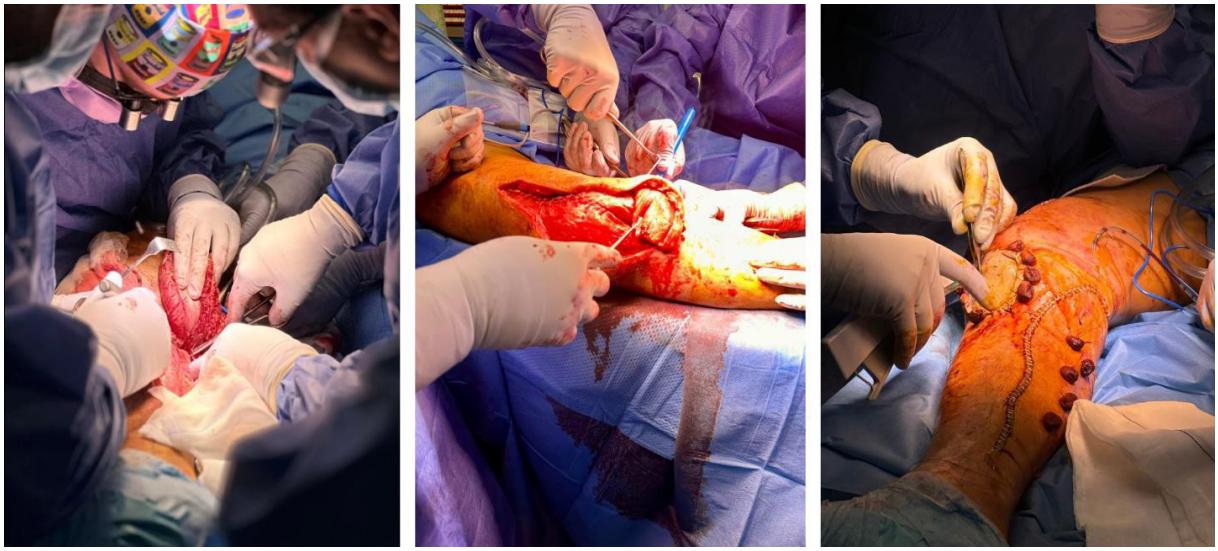

Figura 4. *Imágenes intraoperatorias: colaboración del servicio de Cirugía Ortopédica yTraumatología del HU San Juan con Cirugía Plástica del HGU Dr. Balmis.*

Bibliografía

1. Ries MD. Bozic KJ. Medial gastrocnemius flap coverage for treatment of skin necrosis after total knee arthroplasty. Clin Orthop Relat Res, 2006, 446: 186-192. DOI: 10.1097/01.blo.0000218723.21720.51.
2. Triffault-Fillit C, Ferry T, Laurent F, et al; Lyon BJI Study Group. Microbiologic epidemiology dependingontimetooccurrenceofprostheticjointinfection:aprospectivecohortstudy.ClinMicrobiol Infect. 2019;25(3):353-358.doi:10.1016/j.cmi.2018.04.035.
3. Tande AJ, Patel R. Prosthetic joint infection. Clin Microbiol Rev. 2014;27(2):302-345. doi:10.1128/CMR.00111-13.
4. Tai DBG, Patel R, Abdel MP, Berbari EF, Tande AJ. Microbiology of hip and knee periprosthetic joint infections: a database study. Clin Microbiol Infect. 2022;28(2):255-259. doi:10.1016/j.cmi.2021.06.006.
5. Weinstein EJ, Stephens-Shields AJ, Newcomb CW, Silibovsky R, Nelson CL, O'Donnell JA, et al. Incidence,microbiologicalstudies,andfactorsassociatedwithprostheticjointinfectionaftertotalKnee Arthroplasty. JAMA Network Open. 2023 Oct 31;6(10). doi:10.1001/jamanetworkopen.2023.40457.
6. Gonzalez AI, Luime JJ, Uçkay I, Hannouche D, Hoffmeyer P, Lübbeke A. Is there an association between smoking status and prosthetic joint infection after primary total joint arthroplasty? J Arthroplasty. 2018;33(7):2218-2224. doi:10.1016/j.arth.2018.02.069.
7. Okafor C, Hodgkinson B, NghiemS, Vertullo C, Byrnes J. Cost of septic and aseptic revision total Knee Arthroplasty: A systematic review. BMC Musculoskeletal Disorders. 2021 Aug 18;22(1). doi:10.1186/s12891-021-04597-8.
8. Longo UG, De Salvatore S, Bandini B, Lalli A, Barillà B, Budhiparama NC, et al. Debridement, antibiotics, and implant retention (Dair) for the early prosthetic joint infection of total knee and hip arthroplasties: A systematic review. Journal of ISAKOS. 2023 Sept 13;9(1):62–70. doi:10.1016/j.jisako.2023.09.003.
9. Segawa H, Tsukayama DT, Kyle RF, et al. Infection after total knee arthroplasty. A retrospective studyof thetreatment of eighty-oneinfections. J Bone Joint SurgAm, 1999, 81(10): 1434-1445. DOI: 10.2106/00004623-199910000-00008.
10. IzakoVicovaP,BornesO,TrampuzA.Periprostheticjointinfection:currentconceptsandoutlook. EFORT Open Rev 2019;4:482–94. https://doi.org/10.1302/2058-5241.4.180092.
11. Kuiper JW, Willink RT, Moojen DJ, Van den Bekerom MP, Colen S. Treatment of acute periprosthetic infections with prosthesis retention: review of current concepts. World J Orthop 2014;5:667–76. https://doi.org/10.5312/wjo.v5.i5.667.
12. BryanAJ,AbdelMP,SandersTL,FitzgeraldSF,HanssenAD,BerryDJ.Irrigationanddebridement withcomponentretentionforacuteinfectionafterhiparthroplasty:improvedresultswithcontemporary management. J Bone Joint Surg Am 2017;99:2011–8. https://doi.org/10.2106/JBJS.16.01103.
13. Fang F, Lin C-H. Lower Extremity Reconstruction. In: Flaps and Reconstructive Surgery. Second ed. Elsevier; 2017. p. 255–74.
14. HellerL,KronowitzSJ.Lowerextremityreconstruction.JSurgOncol2006;94:479–89.
15. Hemphill ES, Ebert FR. Muench AG. The medial gastrocnemius muscle flap in the treatment of wound complications following total knee arthroplasty. Orthop, 1992, 15(4): 477-480.

COMBINACIÓN DE TRANSFERENCIA NERVIOSA Y TENDINOSA PARA REPARACIÓN DE LESIÓN NERVIOSA RADIAL

Gutiérrez Pereira, Javier. Sandoval Jiménez, Santiago. García López, Antonio

Las lesiones del nervio radial son frecuentes debido a su vulnerabilidad anatómica. Entre sus causas principales se encuentran los traumatismos de alta energía con fracturas asociadas, iatrogenia y heridas por arma blanca 1,2. El diagnóstico se basa fundamentalmente en la exploración física complementada con estudios de conducción nerviosa para distinguir entre lesiones nerviosas, musculares y combinaciones entre ellas. La pérdida de función del nervio radial afecta severamente a la fuerza de agarre debido a la incapacidad de extensión de la muñeca, articulaciones metacarpofalángicas y pulgar causando una característica posición en mano caída.

Caso clínico

Presentamos el caso de una paciente mujer de 46 años con lesión del nervio radial sin signos clínicos de reinervación 6 meses tras fractura cerrada diafisaria de húmero izquierdo. El mecanismo lesional inicial fue una caída accidental desde su propia altura.

A la exploración preoperatoria se objetivó un déficit completo para extensión de muñeca con aspecto de mano caída (Figura 1, panel A) y músculo extensor radial largo del carpo grado M0, extensor cubital del carpo grado M0, extensor largo del pulgar M0, extensor corto del pulgar M0, abductor largo del pulgar M0, extensor común de los dedos M0, pronación grado M5 y flexión de muñeca grado M5 según la British Medical Research Council (BMRC) (Tabla 1). La fuerza de agarre evaluada con dinamómetro resultó de 15 kg en el lado lesionado y de 25 en el lado sano.

La prueba de electromiografía realizada a los 6 meses de la lesión nerviosa demostró ausencia de potenciales de unidad motora por lo que se indicó cirugía exploradora de la lesión y se planificó una combinación de transferencia nerviosa y tendinosa.

Técnica quirúrgica

La cirugía precisa de un doble abordaje; en primer lugar se lleva a cabo un abordaje anterior de codo para la transferencia nerviosa, y posteriormente un abordaje externo de antebrazo para la transferencia tendinosa. La exploración del nervio radial se recomienda realizar en el intervalo entre los músculos bíceps braquial y braquiorradial.

La primera transferencia consiste en identificar con electroestimulación intraoperatoria la rama motora del músculo flexor radial del carpo, rama motora de mayor diámetro a este nivel, que será la rama donante y el nervio interóseo posterior que será la rama receptora. Los nervios se seccionan con un neurotomo de Meyer, coaptan por neurotropismo guiado y se sellan con un adhesivo tisular compuesto fundamentalmente por trombina y fibrinógeno (Figura 2).

La segunda técnica consiste en realizar una transferencia tendinosa sinérgica con la técnica anterior. Para ello se explora el intervalo entre el músculo braquiorradial y arteria radial hasta identificar la huella tendinosa insercional del músculo pronador redondo en diáfisis radial (Figura 3), que se libera y se sutura mediante técnica Pulvertaft al músculo extensor extensor radial corto del carpo.

Los resultados clínicos de la transferencia fueron evaluados a los 5 meses postoperatorios. La paciente presentó recuperación funcional con recuperación del aspecto de mano caída (Figura 1, panel B) y músculo extensor radial largo del carpo grado M4, extensor cubital del carpo grado M4, extensor largo del pulgar M4, extensor corto del pulgar M4, abductor largo del pulgar M4, extensor común de los dedos M4. Tanto la pronación como la flexión de muñeca se mantuvieron con grado M5 sin presentar pérdida funcional. La fuerza de agarre postoperatoria del lado lesionado valorada con dinamómetro resultó de 21 kg (Tabla 2).

Discusión

La paciente de nuestro caso clínico presentó recuperación funcional casi completa con contracción muscular y movimiento efectivo contra resistencia de los músculos extensores de la muñeca y dedos y abductor del pulgar sin asociar pérdida de pronación o flexión de muñeca.

Las parálisis del nervio radial tras fracturas cerradas de diáfisis humeral son frecuentes, con una incidencia que alcanza el 15% en algunas series 1, 3, 4. Se trata de la lesión nerviosa más frecuente tras una fractura. El nervio radial es una estructura anatómica mixta proveniente del fascículo posterior del plexo braquial que desciende por el brazo en el compartimento posterior, acompañando a la arteria braquial profunda. En la diáfisis humeral, el nervio radial se ubica en el surco radial en contacto estrecho con el hueso. Esta relación anatómica lo hace vulnerable en fracturas diafisarias del húmero, especialmente en las tipo Holstein-Lewis, donde los fragmentos óseos pueden comprimirlo o seccionarlo, provocando déficit sensitivo y motor 5, 6.

El tratamiento de las parálisis del nervio radial en fracturas cerradas suele ser expectante, debido a que aproximadamente el 70% de los pacientes recupera la función de forma espontánea en un plazo de seis meses 3. Pese a que la estrategia de tratamiento óptima tras lesión del nervio radial en el contexto de una fractura de la diáfisis humeral sigue siendo controvertida, en aquellos casos en los que no se produzca recuperación funcional tras el límite temporal de seis meses se debe considerar cirugía de reparación nerviosa.

El diagnóstico de esta patología es fundamentalmente clínico. Se ha demostrado que la especificidad de la electromiografía de aguja es superior al 95% y, por lo tanto, clínicamente relevante a partir del cuarto mes tras la lesión nerviosa 7. La ausencia de potenciales de unidad motora en este momento puede considerarse una indicación clara para planificar la exploración quirúrgica del nervio. Del mismo modo, la presencia de potenciales de unidad motora en esta prueba no excluye completamente la necesidad de cirugía.

Las transferencias tendinosas aisladas han demostrado buenos resultados en adultos con parálisis del nervio radial, proporcionando una recuperación funcional aceptable. Sin embargo, presentan limitaciones como la falta de independencia en la extensión de los dedos, posible desviación radial durante la extensión de la muñeca y rigidez ocasional en dedos o muñeca. Estas secuelas pueden afectar la destreza y la movilidad fina de la mano, comprometiendo la funcionalidad en actividades diarias. A pesar de ello, siguen siendo una opción fiable en casos donde la regeneración nerviosa es inviable.

Las transferencias nerviosas aisladas surgieron como una alternativa prometedora 8, utilizando ramas motoras de músculos no esenciales para reactivar la función del nervio radial. Esta técnica puede desencadenar una activación más natural de los músculos extensores y preservar un mejor control motor en comparación con las transferencias tendinosas. No obstante, su éxito depende de factores como el tiempo transcurrido desde la lesión y la viabilidad de los nervios donantes. Además, requiere un periodo de reeducación motora prolongado, y el resultado final puede ser variable en términos de fuerza y coordinación.

En nuestro caso realizamos una combinación de ambas transferencias con resultado superior a su uso independiente ofreciendo una estrategia óptima para la recuperación funcional maximizando sus beneficios y compensando sus limitaciones individuales. Las transferencias nerviosas permiten una reinervación más fisiológica de los músculos extensores, mientras que las transferencias tendinosas proporcionan una recuperación funcional inmediata, evitando la atrofia muscular prolongada durante la regeneración nerviosa. Esta sinergia mejora el control motor, preserva la movilidad fina y reduce las compensaciones biomecánicas no deseadas, optimizando el pronóstico funcional del paciente.

Conclusiones

La parálisis del nervio radial es la lesión nerviosa más frecuente tras una fractura. Se recomienda esperar un tiempo de seis meses para valorar la exploración quirúrgica. La combinación de la transferencia nerviosa de la rama motora del músculo flexor radial del carpo a nervio interóseo posterior junto con la transferencia tendinosa del músculo pronador redondo al músculo extensor extensor radial corto del carpo presenta resultados funcionales excelentes en este caso clínico.

Anexos

Grado de contracción	Exploración
M0	No contracción muscular
M1	Contracción muscular sin movimiento articular
M2	Contracción muscular con movimiento sin gravedad
M3	Contracción muscular con movimiento efectivo contra gravedad pero no contra resistencia
M4	Contracción muscular con movimiento efectivo contra resistencia
M5	Contracción muscular normal

Tabla 1. *Escala British Medical Research Council (BMRC)*

Músculo/Función	Exploración preoperatoria	Exploración postoperatoria
Extensor radial largo del carpo	M0	M4
Extensor cubital del carpo	M0	M4
Extensor largo del pulgar	M0	M4
Extensor corto del pulgar	M0	M4
Abductor largo del pulgar	M0	M4
Extensor común de los dedos	M0	M4
Pronación	M5	M5
Flexión de muñeca	M5	M5
Fuerza de agarre lado lesionado	15 kg	21 kg

Tabla 2. *Exploración pre y postoperatoria de los músculos y funciones implicados. La contracción muscular se gradúa según la escala BMRC. La fuerza de agarre se evaluó con dinamómetro.*

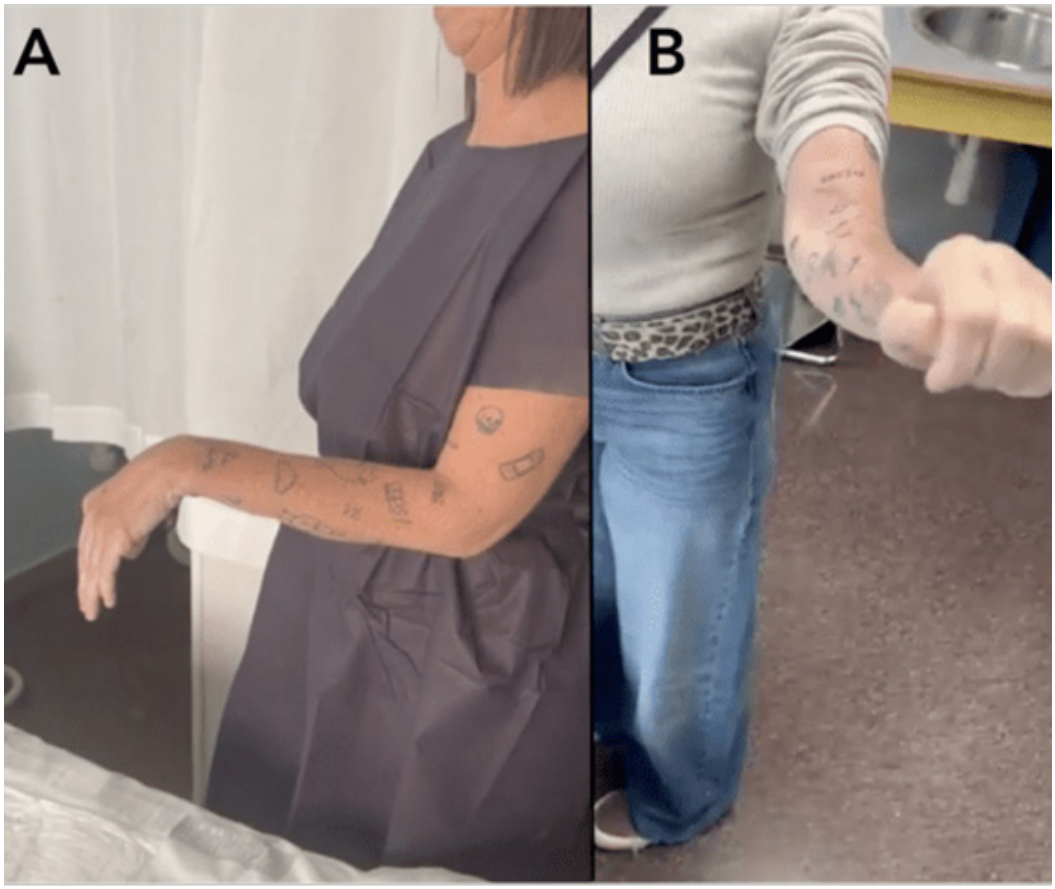

Figura 1. *Vista pre y postoperatoria de la paciente intervenida. En el panel A, se aprecia la mano caída característica de la lesión radial. En el panel B, la corrección de su función.*

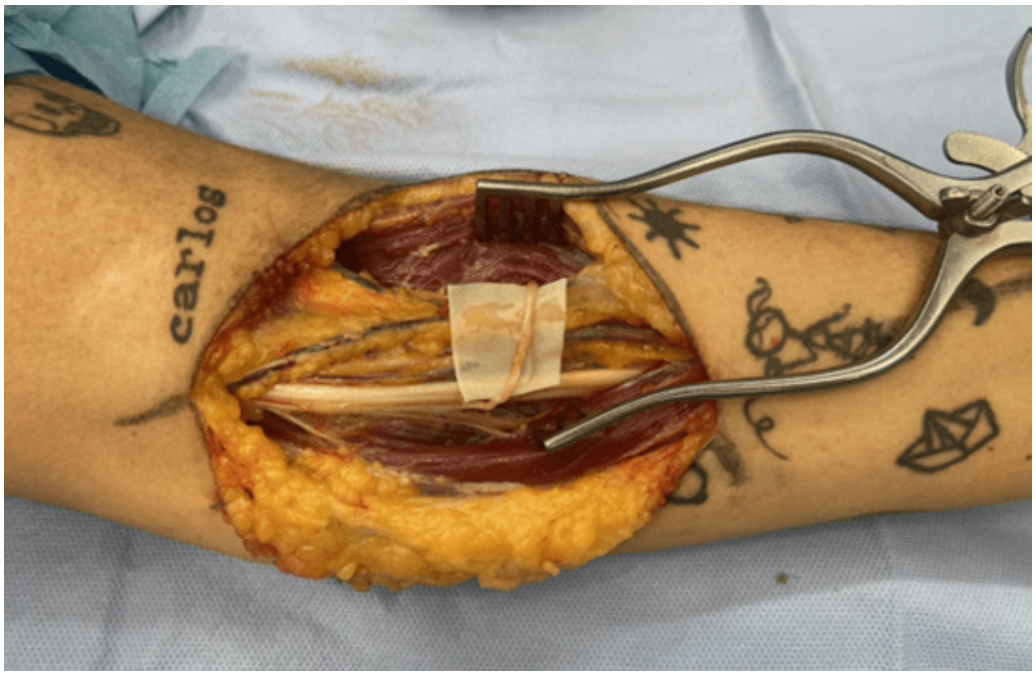

Figura 2. *Fotografía intraoperatoria que muestra la transferencia nerviosa de la rama motora del músculo flexor radial del carpo al nervio interóseo posterior.*

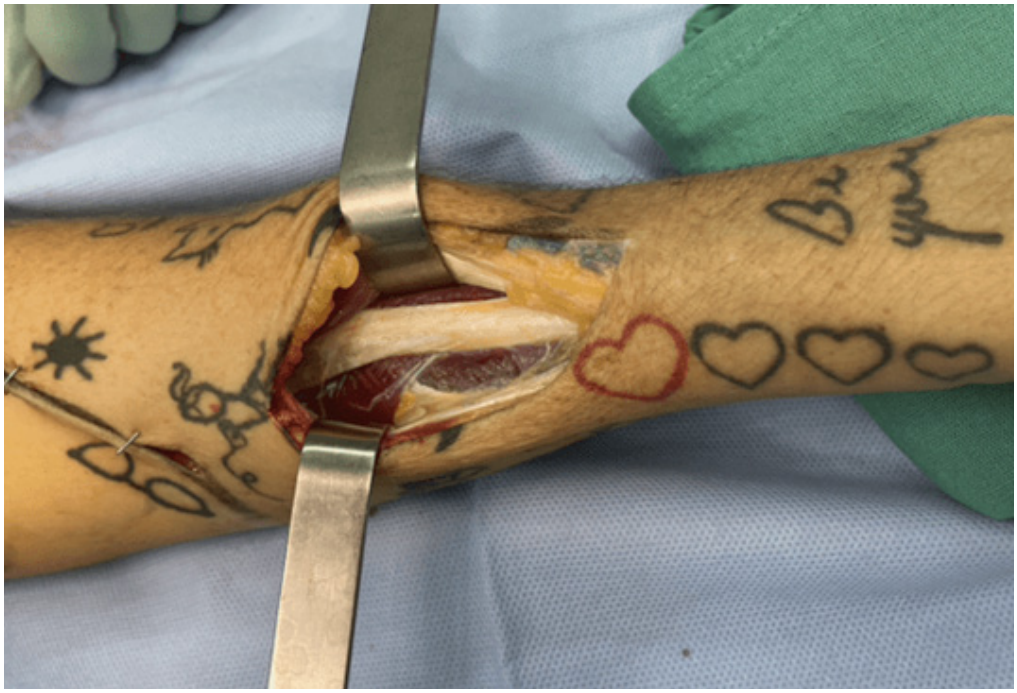

Figura 3. Fotografía intraoperatoria que muestra la huella tendinosa insercional del músculo pronador redondo en diáfisis radial con periostio que se emplea para la transferencia tendinosa al músculo extensor extensor radial corto del carpo.

Bibliografía

1. Ilyas AM, Mangan JJ, Graham J. Radial Nerve Palsy Recovery With Fractures of the Humerus: An Updated Systematic Review. J Am Acad Orthop Surg. 2020 Mar 15;28(6):e263-e269.

2. Temiz NC, Doğan A, Kırık A, Yaşar S, Durmaz MO, Kutlay AM. Radial nerve injuries and outcomes: Our surgical experience. Ulus Travma Acil Cerrahi Derg. 2021 Nov;27(6):690-696.

3. Hegeman EM, Polmear M, Scanaliato JP, Nesti L, Dunn JC. Incidence and Management of Radial Nerve Palsies in Humeral Shaft Fractures: A Systematic Review. Cureus. 2020 Nov 15;12(11):e11490.

4. Li Y, Ning G, Wu Q, Wu Q, Li Y, Feng S. Review of literature of radial nerve injuries associated with humeral fractures-an integrated management strategy. PLoS One. 2013 Nov 8;8(11):e78576.

5. Welle K, Prangenberg C, Hackenberg RK, Gathen M, Dehghani F, Kabir K. Surgical Anatomy of the Radial Nerve at the Dorsal Region of the Humerus: A Cadaveric Study. J Bone Joint Surg Am. 2022 Jul 6;104(13):1172-1178.

6. Gipsman AM, Ihn HE, Iglesias BC, Azad A, Stone MA, Omid R. Spatial Anatomy of the Radial Nerve in the Extended Deltopectoral Approach. Orthopedics. 2023 Jan-Feb;46(1):e31-e37.

7. Steenbeek ED, Pondaag W, Tannemaat MR, Van Zwet EW, Malessy MJA, Groen JL. Optimal timing of needle electromyography to diagnose lesion severity in traumatic radial nerve injury. Muscle Nerve. 2023 Apr;67(4):314-319.

8. García-López A, Navarro R, Martinez F, Rojas A. Nerve transfers from branches to the flexor carpi radialis and pronator teres to reconstruct the radial nerve. J Hand Surg Am. 2014 Jan;39(1):50-6. doi: 10.1016/j.jhsa.2013.10.011.

NEUROFIBROMATOSIS TIPO1 ¿QUÉ PAPEL JUEGA EL TRAUMATÓLOGO?

Marín Sarasúa, Elena. López Díaz, Francisca. Forner Cuenca, Guillermo. García López, Antonio.

La Neurofibromatosis (NF) tipo 1 y tipo 2 son síndromes caracterizados por la predisposición al desarrollo de tumores benignos y malignos con predilección por el sistema nervioso. En concreto, la NF1 es la forma más común y afecta, además, un amplio espectro de órganos. La NF1 ocurre como resultado a la mutación germinal en uno de los dos alelos del gen supresor de tumores NF1 en el cromosoma 17q11.2, además, para la proliferación tumoral se requiere una pérdida funcional del segundo alelo. Si bien la herencia clásica de la NF1 es autosómico dominante, se ha objetivado que el 42% de los casos se deben a mutaciones de novo. Además, también pueden darse casos de NF1 tipo mosaico en los que la patología se limita a un área delimitada del cuerpo, como consecuencia de una mutación no germinal [1].

La proteína codificada por el gen afecto es la neurofibromina, clave en la regulación del gen RAS, un proto-oncogen con un papel destacado en el crecimiento y diferenciación celular. La disfunción de esta proteína deriva en una sobreactivación de la vía RAS. La abundancia de la neurofibromina en el sistema nervioso explica la predilección de la enfermedad por tumores de vaina nerviosa periférica y gliomas.

El tipo y la severidad de la NF1 son muy variables. La presentación clínica habitual se caracteriza por máculas café con leche (99% de pacientes), pecas, neurofibromas cutáneos (99% adultos), nódulos de Lisch, escoliosis, gliomas ópticos y tumores malignos de vaina nerviosa periféricos (TMVNP), entre otros.

Si bien el tratamiento óptimo de los tumores es la cirugía de resección, la localización de algunos neurofibromas impide la cirugía curativa sin efectos secundarios. Con el objetivo de lograr un tratamiento curativo de la neurofibromatosis se han diseñado diversos fármacos inhibidores de la vía RAS. En 2016, se publicaron los resultados de un estudio fase 1 sobre el Selumetinib, inhibidor de MEK, que demostró reducción de masa tumoral con una media del 30% y una tasa de mantenimiento de los resultados a 3 años vista del 84%[2]. Actualmente, este fármaco constituye el primer tratamiento aprobado para la progresión de la NF1 en la práctica clínica. Se le atribuyen otros beneficios como reducción del dolor, ganancia de fuerza muscular y calidad de vida. La eficacia del fármaco parece relacionarse con la progresión de neurofibromas plexiformes y neurofibromas cutáneos, si bien no se ha demostrado eficacia en disminuir la progresión de TMVNP [3].

Los TMVNP se dan hasta en hasta el 16% de los pacientes y son la primera causa de muerte con una supervivencia de entre 15-50% a 5 años. Algunos factores de riesgo para su desarrollo son: pacientes jóvenes, historia familiar de tumores malignos de vaina nerviosa, la presencia de neurofibromas profundos, la cantidad de neurofibromas cutáneos y la presencia de neurofibromas atípicos. El desarrollo de tumores malignos vaina nerviosa se relaciona con la degeneración de neurofibromas preexistentes pero también pueden desarrollarse de novo. En RMN, se caracterizan por presentar realce y edema periférico, lesiones quísticas intratumorales, necrosis y intensidad de señal heterogénea.

Además, la RMN y el PET tienen elevada sensibilidad para detectar malignidad y para identificar la localización óptima de biopsia.

Para la enfermedad localizada, la resección completa con márgenes negativos, es potencialmente curativo. Aun así, una cirugía curativa solo es planteable si el tumor puede resecarse sin riesgos destacados sobre estructuras vitales. La radioterapia y la quimioterapia adyuvante son una opción terapéutica, la primera con el objetivo de lograr márgenes limpios, bajo riesgo de recurrencia, y conservación del miembro afecto, mientras que la quimioterapia cobra relevancia en la enfermedad metastásica pese al pronóstico limitado. Algunos factores pronósticos incluyen: tamaño del tumor, grado patológico, resección completa y márgenes limpios. La morbilidad postquirúrgica de la resección de este tipo de tumores es elevada, incluso en aquellos con márgenes limpios [4].

Pese a que la opción terapéutica óptima es la cirugía de resección, la localización de algunos tumores impide su resección sin efectos secundarios. Con el objetivo de lograr un tratamiento curativo de la neurofibromatosis se han diseñado diversos fármacos inhibidores de la vía RAS. En 2016, se publicaron los resultados de un estudio fase 1 sobre el Selumetinib, inhibidor de MEK, que demostró reducción de masa tumoral con una media del 30% y una tasa de mantenimiento de los resultados a 3 años vista del 84%[2]. Además, se ha objetivado otros beneficios como reducción del dolor, ganancia de fuerza muscular y calidad de vida. Así este fármaco parece el primer tratamiento a conservador como efectivo para frenar el avance de la NF1, habiendo sido aprobado para su uso en la práctica clínica.

Caso clínico

Varón de 29 años, remitido en noviembre de 2024 desde un hospital terciario para valoración por el equipo de tumores a causa de una tumoración en brazo derecho.

Como antecedentes, NF1. Intervenido por tumoración en antebrazo de 2,5 kg en 2019. Intervenido por neurofibroma en C4-C5 en agosto 2024, asociando artrodesis vertebral.

A la valoración inicial, tumoración de brazo derecho de larga evolución (*Figura 1*). La progresión tumoral derivó en déficit funcional de muñeca y mano, impidiendo manejo para las actividades básicas de la vida diaria. Dolor incapacitante de 5 meses de evolución interrumpiendo descanso nocturno. Anestesia de 1er, 2º y 3er dedo de la mano afecta. El diagnóstico diferencial fue neurofibroma vs tumor maligno de vaina nerviosa.

Solicitamos RMN de miembro superior. El tamaño del tumor dificultó la realización del estudio completo. Se observaron múltiples masas fusiformes en brazo derecho. La mayor de ellas, de 25 x 11 x 11 cm con extensión desde la axila a la cabeza radial, con captación positiva de gadolinio y restringiendo la difusión (Figura 2). La masa desplazaba el paquete vascular axilar y los vientres musculares colindantes que mostraban un aspecto multinodular. La segunda tumoración de mayor tamaño, de 12 cm de diámeetro craneocaudal se encontraba en región superolateral del brazo, en contacto con músculo deltoides pero sin invasión del mismo. La tercera tumoración, con un tamaño de 1,2x 6,9x10,6 cm, se encontraba en región axilar en contacto con músculo subescapular y supraespinoso, ampliamente en contacto con la pared torácica. La biopsia tumoral diagnosticó de TMVNP.

El caso fue presentado en comité de tumores (Traumatología, Anatomía Patológica, Radiología y Cirugía Plástica), decidiendo plantear al paciente el inicio de tratamiento sistémico para reducción de masa

tumoral y posterior cirugía de resección vs desarticulación glenohumeral inicial. El paciente, descartó la primera opción por dolor 10/10 en escala EVA pese a analgesia de 3er escalón.

Así, se decidió realizar una desarticulación glenohumeral con colgajo deltoideo (Figura 3). Se aseguraron márgenes libres intraoperatorios. Se realizó ligadura apropiada de vasos y de plexo braquial a nivel retroclavicular con fenolización de los cabos. Además de la desarticulación, se realizó extirpación de dos neurofibromas, uno de ellos axilar subpectoral y otro retrodeltoideo. Se realizó curetaje de cartílago glenoideo, acromioplastia y cierre por planos con hemostasia cuidadosa y drenajes mediante redón.

En el periodo postquirúrgico temprano se desarrolló un seroma postquirúrgico que requirió reintervención para drenaje y lavado del mismo. En la semana postquirúrgica el paciente reconoció un alivio del dolor de 10 a 5 en la escala EVA, reconociendo haber retomado el descanso nocturno por primera vez en más de seis meses.

Actualmente el paciente está en tratamiento quimioterápico adyuvante y pendiente de inicio de Selumetinib y sin signos de recidiva o enfermedad a distancia en RMN de control.

Discusión

Este paciente con NF1, llegó al servicio de COT en una situación crítica dado el tamaño de la lesión y la incapacidad y el dolor derivado por el tumor maligno de vaina nerviosa, el cual, había llegado a afectar a la inervación del miembro superior derecho quedando inutilizado para el desarrollo de las actividades básicas de la vida diaria. Si bien, una opción podría haber sido la resección completa con márgenes libres y la terapia neoadyuvante previa, no existían garantías de márgenes libres postquirúrgicos dados los estudios de imagen prequirúrgicos que indicaban afectación de estructuras nobles y permitían preveer complejidad quirúrgica para garantizar R0 postquirúrgico.

De modo que, teniendo en cuenta le extensión de la patología y la clínica del paciente, se optó por la desarticulación glenohumeral, tras considerarlo el tratamiento más efectivo para alivio del dolor y sintomatología del paciente, así como, la opción más efectiva para retomar el nivel de vida previo del paciente, siendo él mismo, quien ante la presentación de ambas rutas terapéuticas solicitó la amputación como tratamiento radical al dolor que presentaba de manera crónica y mantenida. Y efectivamente, tanto de manera postquirúrgica temprana como en sucesivas revisiones, el paciente insistió en el alivio del dolor y en haber retomado un nivel de vida apropiado para la edad y situación social del mismo.

Si bien, el único tratamiento curativo para los tumores malignos de vaina nerviosa es la resección completa (R0), incluso estos tienen tendencia a recurrir, particularmente aquellos de alto grado o de tamaño superior a 5 cm. Así, con el objetivo de evitar la extensión de la enfermedad se plantean las terapias adyuvantes: radioterapia, quimioterapia y/o Selumetinib[3].

Hasta la fecha, continúa existiendo evidencia limitada para el uso de la radiación y la quimioterapia de manera adyuvante o neoadyuvante.

A pesar de que la radioterapia no ha presentado evidencia objetiva de modificar la evolución de la enfermedad, continua utilizándose como control postquirúrgico, especialmente en aquellos tumores de tamaño superior a 5 cm o con márgenes positivos tras la resección, si bien, debe considerarse que no se encuentra exenta de complicaciones como los sarcomas radioinducidos[4,5]. Por ello, debe insistirse en el

seguimiento estrecho de los pacientes tratados con radioterapia, especialmente aquellos pacientes con NF1.

La quimioterapia tiene un papel menos relevante en este tipo de tumores puesto que son intrínsecamente quimiorresistentes. La evidencia data tan solo una regresión del 33% en los TMVNP parcialmente resecados o irresecables. Otros estudios especifican tan solo 2/29 casos de regresión completa en pacientes con enfermedad residual tratados mediante quimioterapia adyuvante [5]. La tasa de respuesta disminuye en aquellos pacientes con NF1 genética (17,6%) con respecto de los casos esporádicos (55%). En caso de optar por la quimioterapia adyuvante los agentes más efectivos son la doxorrubicina y la ciclofosfamida/ifosfamida, esto se debe a la expresión de estos tumores de la topoisomerasa-II alfa [6].

Así, en este paciente, adulto, se explicaron los beneficios y riesgos de cada uno de los tratamientos adyuvantes. Si bien, se logró la resección completa con márgenes limpios del tumor maligno de vaina nerviosa, durante la resección se evidenciaron tumores sospechosos de neurofibromas colindantes con el lecho quirúrgico y localizados en la pared torácica o región escapular cuya resección se escapaba del manejo quirúrgico buscado inicialmente. Se consideró la radioterapia como opción para la regresión de la enfermedad localizada en otros puntos, así como la quimioterapia para evitar en caso de riesgo el desarrollo de metástasis o enfermedad a distancia. El Selumetinib, cuya evidencia se ha probado en mayor medida en población pediátrica se planteó dada la afectación generalizada de la NF1 en este paciente y considerando el posible efecto positivo para frenar el desarrollo de nuevos o ya existentes tumores en su organismo.

Conclusiones

Este caso destaca la necesidad de un abordaje multidisciplinar del paciente con NF1.

Por un parte, recalca la importancia de la toma en común de decisiones para un tratamiento unificado. No solo valorando la existencia puntual de un tumor maligno, sino la pertenencia de este a una patología común y abordable desde múltiples enfoques. Poniendo en valor siempre, las diferentes posibilidades de terapia sistémica disponibles y individualizando su uso.

Además, destacar que no siempre la opción más conservadora es la más indicada. En este caso, la desarticulación glenohumeral fue un alivio clínico para el paciente evidente que él mismo solicitó dada la incapacidad derivada de la lesión a tratar. Siendo más práctica esta nueva situación para su desarrollo en las ABVD que la conservación del miembro afecto.

Finalmente, destacamos el papel de la investigación en el desarrollo de nuevas terapias para frenar la progresión de la enfermedad NF1, como es el Selumetinib así como otros fármacos en estudio, dado el cambio que podría suponer en el manejo de la enfermedad.

Anexos

Figura 1. *Miembro superior afecto en primera valoración.*

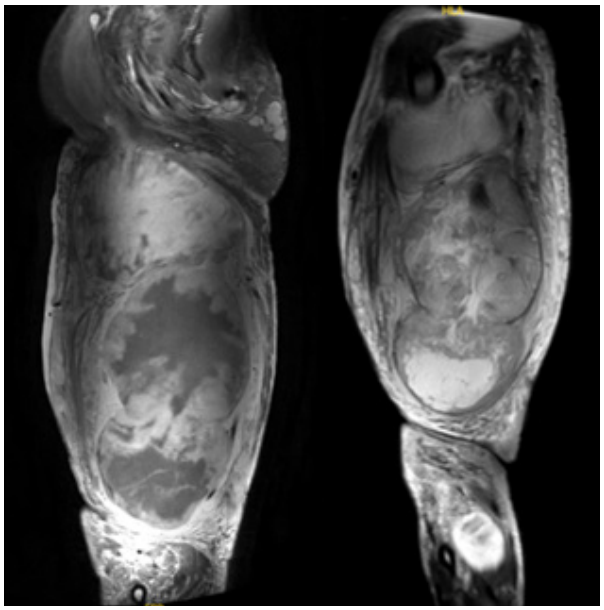

Figura 2. *RMN prequirúrgica: T1 SPIR gadolinio (izq) y T2 sagital (dcha).*

Figura 3. *Imagen intraoperatoria de desarticulación humeral: pieza desarticulada (amarillo) y lecho remanente (verde).*

Bibliografía

1. Le C, Bedocs PM. Neurofibromatosis [Internet]. Treasure Island (FL): StatPearls Publishing; 2023 Jan 25 [citado 2025 Abr 14]. Disponible en: https://www.ncbi.nlm.nih.gov/books/NBK482185/ PMID: 29083784.

2. Selumetinib shrinks tumors in neurofibromatosis. Cancer Discov. 2020;10(6):OF10. doi: 10.1158/2159-8290.CD-NB2020-025.

3. de Blank PMK, Gross AM, Akshintala S, Blakeley JO, Bollag G, Cannon A, et al. MEK inhibitors for neurofibromatosis type 1 manifestations: Clinical evidence and consensus. Neuro Oncol. 2022;24(11):1845-56. doi: 10.1093/neuonc/noac165.

4. Hirbe AC, Dehner CA, Dombi E, Eulo V, Gross AM, Sundby T, et al. Contemporary approach to neurofibromatosis type 1-associated malignant peripheral nerve sheath tumors. Am Soc Clin Oncol Educ Book. 2024 Jun;44(3):e432242. doi: 10.1200/EDBK_432242. PMID: 38710002; PMCID: PMC11656191.

5. Durbin AD, Ki DH, He S, Look AT. Malignant peripheral nerve sheath tumors. Adv Exp Med Biol. 2016;916:495-530. doi: 10.1007/978-3-319-30654-4_22. PMID: 27165368.

6. Carli M, Ferrari A, Mattke A, Zanetti I, Casanova M, Bisogno G, et al. Pediatric malignant peripheral nerve sheath tumor: the Italian and German soft tissue sarcoma cooperative group. J Clin Oncol. 2005;23:8422-30.

RESECCIÓN DE OSTEOCONDROMA EN CUELLO FEMORAL A TRAVÉS DE UNA LUXACIÓN SEGURA DE CADERA

Mínguez Malonda, Paula. Cerrolaza Juristo, Nicolás. Calbo Maiques, Jorge. Arce López, Francisco José. Pont Gutiérrez, Carlos. Beneito Pastor, Óscar.

Los osteocondromas son el tipo más común de tumor óseo benigno, aproximadamente el 30%, consistiendo en una exostosis osteocartilaginosa en la superficie ósea, con una prevalencia mundial aproximada del 3% [1,2]. Los osteocondromas tienen mayor incidencia en hombres, con un ratio de 3:1, y su localización más común es en la parte final de huesos largos de crecimiento rápido, sobre todo alrededor de la rodilla en fémur distal o tibia proximal [3,4]. Se trata de una masa indolora de sobrecrecimiento óseo de predominio metafisario y cubierto de cartílago, en huesos largos, resultado de una malformación causada por anormalidades en la dirección de crecimiento del cartílago, que va aumentando de tamaño hasta alcanzar madurez esquelética [1,2,5].

Los osteocondromas son comúnmente lesiones pediculadas o sésiles, que nacen de placas de crecimiento epifisario, donde microfracturas causan proliferación fibroblástica y formación de nuevo hueso [3]. Su imagen histológica se caracteriza por una capa de cartílago hialino prominente (condrocitos con disposición columnar hacia la base del osteocondroma, simulando una placa epifisaria normal) sobre trabéculas óseas de hueso laminar central y cubierto por una capa fibrosa de pericondrio [3].

Se tratan habitualmente de hallazgos incidentales antes pruebas de imagen por otro motivo, pero en caso de presentar clínica asociada, de lo que más se quejan los pacientes es de dolor generalizado, cierto acortamiento óseo y deformidad asociada a limitación en el rango de movimiento articular. Otras posibles complicaciones, aunque menos comunes, son las fracturas, las lesiones vasculares por formación de pseudoaneurismas, complicaciones neurológicas por compresión de nervios periféricos, la formación de bursas debido a la fricción local o la transformación maligna [4].

La probabilidad de degeneración maligna hacia condrosarcoma es extremadamente rara, teniendo lugar en menos del 1% de los casos [2,4]. Deberíamos sospecharla ante aumentos del tamaño de la capa de cartílago en sucesivos controles, una capa de cartílago con grosor mayor a 1cm, motas irregulares dispersas de calcificación o invasión de partes blandas circundantes [4].

Debido a su bajo potencial de transformación maligna, su tratamiento principal consiste en observación, siendo la extirpación quirúrgica solo indicada en aquellos pacientes que presentan síntomas mal controlados [5]. La complejidad de dicha intervención quirúrgica no depende de la extirpación tumoral en sí, si no de su localización, acceso quirúrgico y relaciones anatómicas de estructuras nobles alrededor de la lesión.

Los tumores presentes en el tercio proximal del fémur suponen un desafío quirúrgico para el cirujano ortopédico. Las limitaciones anatómicas de esta región pueden suponer una exposición insuficiente del tumor, conllevando un riesgo aumentado de exéresis incompleta y recurrencia local, daño del cartílago articular, alteraciones del crecimiento y/o necrosis avascular de la cabeza femoral [6]. Ganz et al., tras estudios detallados de la anatomía vascular del fémur proximal, describieron una técnica de luxación

segura de cadera que permite la exposición de toda la circunferencia tanto de la cabeza femoral como del acetábulo, anulando el riesgo de necrosis avascular [6,7,8,9].

La vascularización de la cabeza femoral depende principalmente de la rama profunda de la arteria circunfleja femoral media. La luxación segura de cadera consiste en una luxación anterior de la cabeza femoral a través de un abordaje posterior, con osteotomía del trocánter mayor, manteniendo la musculatura rotadora externa íntegra. Como los rotadores externos no se dividen, la arteria circunfleja femoral media (ACFM) queda protegida por el músculo obturador externo, evitando el riesgo de osteonecrosis femoral [10].

Tras volver a reducir la cabeza femoral al finalizar el procedimiento a realizar con la cabeza luxada, se debe realizar la capsulorrafia pero sin tensión sobre le retináculo, para evitar comprimir las ramas de la ACFM que pasan por él y así evitar disminuir la perfusión de la cabeza femoral [8,10].

Tras varios estudios de la luxación segura de cadera [10,11,12], la tasa de complicaciones fue muy baja, la mayoría de ellas siendo osificaciones heterotópicas leves sin relevancia clínica. Hubo algún caso de lesión del nervio ciático, en su mayoría neuroapraxias, y algún caso de retardos de consolidación trocantéricas o de infección, resueltas con tratamiento. Sin embargo, en las diferentes series, no se produjo ninguna necrosis avascular de la cabeza femoral ni ninguna otra complicación que llevase a morbilidad a largo plazo [10].

Por lo tanto, a pesar de ser técnicamente muy demandante para el cirujano, la luxación quirúrgica de cadera se considera una técnica segura y de elección para tratar tanta patología traumática como patología atraumática o tumoral del tercio proximal del fémur [8,9,11].

Caso clínico

Presentamos el caso de una mujer de 18 años remitida a consultas externas de la Unidad de Tumores Musculoesqueléticos del Hospital Universitario de San Juan, por coxalgia derecha. Como antecedente, fue intervenida en 2021 en un centro privado de un osteocondroma sésil doloroso en cadera derecha mediante abordaje anterior de cadera, con mejoría del dolor pero informándole que no habían podido quitarle todo el tumor por difícil acceso. Como secuela, tuvo una hipoestesia en territorio del nervio femorocutáneo residual.

Acude a la consulta el 17 de enero de 2024 por dolor inguinal derecho similar al que tuvo antes de la cirugía. A la exploración física presentaba dolor inguinal a la palpación y con la flexión y la rotación interna de la cadera. En la radiografía se observaba una lesión blástica en relación con el trocánter menor.

Se decidió ampliar estudios de imagen con TAC y RNM (figura 1), donde se vio una tumoración ósea exofítica de base amplia y bordes irregulares en vertiente posterior del cuello femoral derecho que medía aproximadamente 3x2,5x3,7cm. La lesión, aunque sin signos de malignidad, comprometía el espacio isquiofemoral, con pinzamiento del cuadrado femoral y de la musculatura aductora ipsilateral. Además, se observaban cambios postquirúrgicos en la vertiente anterior.

El caso fue presentado en el Comité de Tumores Músculo-Esqueléticos, que reúne a especialistas de traumatología, radiología, oncología médica, anatomía patológica, oncología radioterápica y medicina nuclear, decidiéndose, pese a benignidad de la lesión, resección quirúrgica antiálgica mediante luxación segura de cadera.

Se explicó la patología e intervención a la paciente, quien firmó consentimiento informado y se programó la intervención quirúrgica para el 13 de febrero de 2024.

La intervención se realizó en posición decúbito lateral izquierdo bajo anestesia general y profilaxis antibiótica, con abordaje de Gibson a la cadera. Tras identificar el músculo piramidal se realizó una osteotomía del trocánter mayor con sierra de precisión, seguido de capsulotomía en Z y resección del ligamento redondo para realizar una luxación anterior de la cadera. Se identificó el osteocondroma, resecándolo con escoplo y fresa de oliva de precisión bajo control por escopia, y se envió la muestra a AP. (Figura 2). Tras cerrar la cápsula, se realizó la osteosíntesis del trocánter mayor con 2 tornillos canulados de Biomet® de 5mm. Se cerró la incisión por planos y se dejó un redón de drenaje.

El primer día postoperatorio la paciente inició la sedestación y a partir del segundo día se le permitió la deambulación con carga parcial con muletas. Fue dada de alta hospitalaria a los 3 días sin incidencias.

Los resultados anatomopatológicos de la pieza quirúrgica mostraron varios fragmentos óseos de contornos irregulares que muestran en superficie nódulos blanquecinos nacarados de aspecto cartilaginoso, de espesor variable entre 2 y 6mm. El diagnóstico histológico fue de osteocondroma fragmentado, sin signos de malignidad.

En el posterior seguimiento en consultas externas, a las 6 semanas se progresó la carga y empezó la retirada de muletas. A los 3 meses de la intervención, la paciente se encontraba bien clínicamente, aunque con dolor en la zona anterior y externa, por lo que se decidió la retirada de los tornillos, que se realizó en julio de 2024, y en septiembre 2024 se infiltró el trocánter con mepivacaína y corticoides. (Figura 3). A día de hoy, la paciente se encuentra asintomática, llevando una vida totalmente normal para su edad.

Anexos

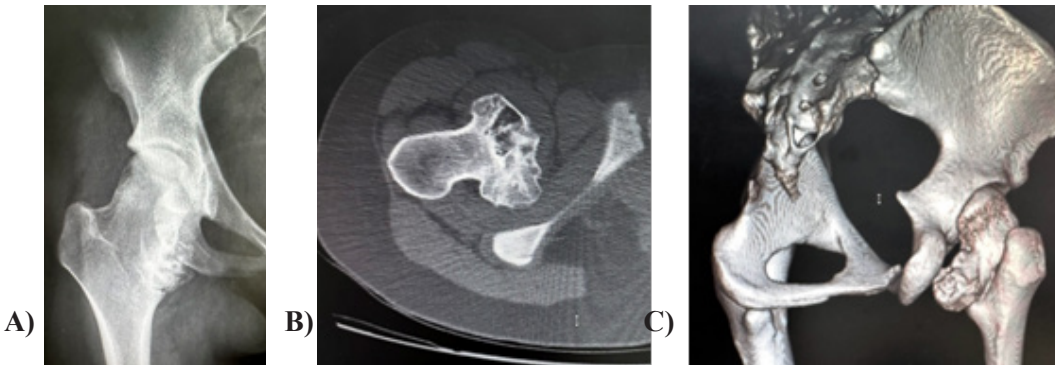

Figura 1: *A) Radiografía simple AP de cadera prequirúrgica. B) Corte axial de TAC prequirúrgico con osteocondroma en cara posterior de cuello femoral. C) Reconstrucción 3D de TAC prequirúrgico.*

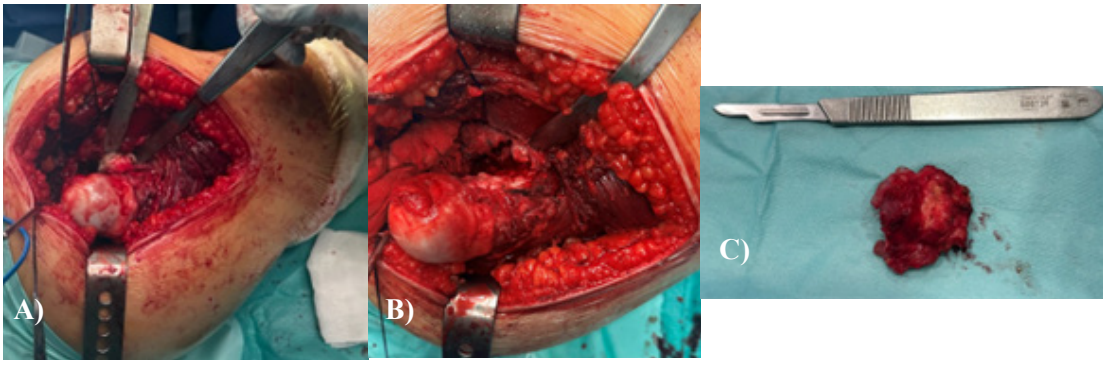

Figura 2: *Imágenes intraoperatorias. A) Cadera luxada con osteocondroma. B) Cadera luxada tras resección tumoral. C) Pieza de resección quirúrgica.*

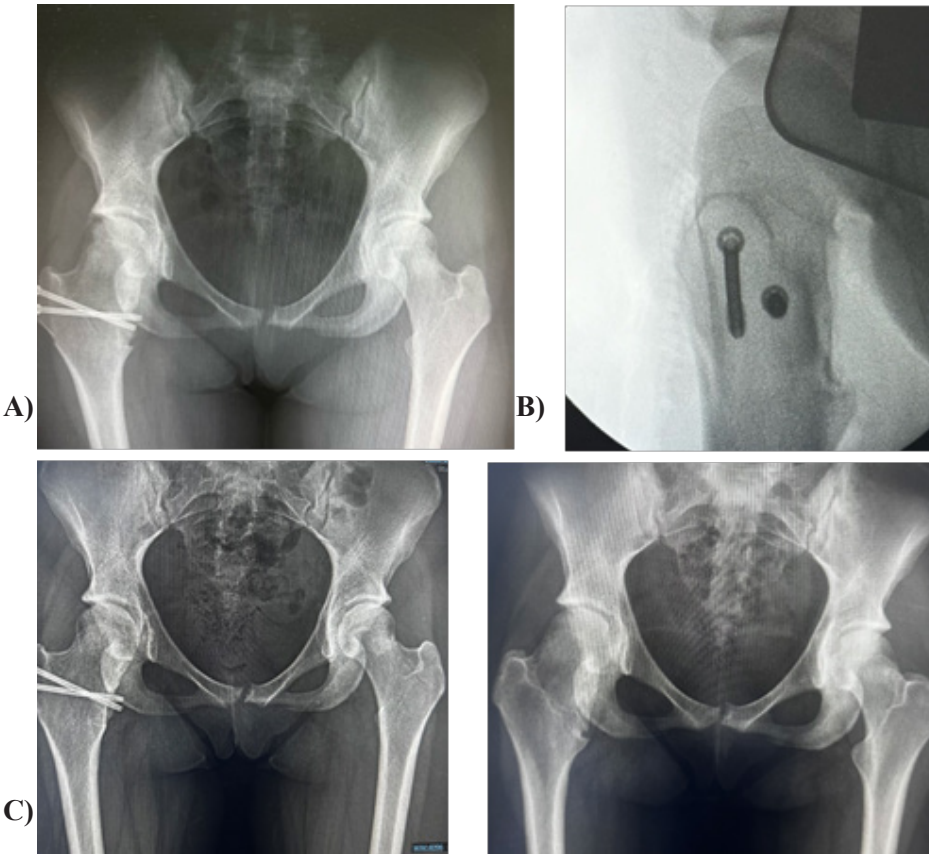

Figura 3: *A y B) Radiografías simples AP y lateral de cadera postquirúrgicas. C) Radiografía simple con consolidación del trocánter mayor a los 3 meses postoperatorios. D) Radiografía simple tras retirada de tornillos.*

Bibliografía

1. Graham P. Osteochondroma. Orthop Nurs [Internet]. 2020;39(2):130–1. Disponible en: http://dx.doi.org/10.1097/NOR.0000000000000644

2. Moreno-Ballesteros A, Calvo-Morón MC, García-Gómez FJ, Castro-Montaño J. Hallazgo incidental de osteocondroma pélvico. Reumatol Clín (Engl Ed) [Internet]. 2020;16(2 Pt 2):183–4. Disponible en: http://dx.doi.org/10.1016/j.reuma.2018.02.003

3. Fowler J, Takayanagi A, Fiani B, Cathel A, Sarhadi KJ, Arshad M, et al. Diagnosis, management, and treatment options: A cervical spine osteochondroma meta-analysis. World Neurosurg [Internet]. 2021; 149:215-225.e6. Disponible en: http://dx.doi.org/10.1016/j.wneu.2021.01.148

4. Al-Shahwanii ZW, Al-Shamari AL. Osteochondroma: the local effects and the management. J Pak Med Assoc. 2021;71(Suppl 8) (12): S185–9.

5. Yang C, Zhang R, Lin H, Wang H. Insights into the molecular regulatory network of pathomechanisms in osteochondroma. J Cell Biochem [Internet]. 2019;120(10):16362–9. Disponible en: http://dx.doi.org/10.1002/jcb.29155

6. Abo-Elsoud M, Sadek W, Salah-Eldeen M, Abosenna W. Surgical hip dislocation for treatment of femoral head chondroblastoma: efficacy and safety. Int Orthop [Internet]. 2022;46(3):653–60. Disponible en: http://dx.doi.org/10.1007/s00264-021-05264-2

7. Tripathy S, Varghese P, Sethy SS, Agrawal K. Safe surgical hip dislocation for acetabular osteoid osteoma excision. BMJ Case Rep [Internet]. 2022;15(2): e246025. Disponible en: http://dx.doi.org/10.1136/bcr-2021-246025

8. Khalifa AA, Refai O, Farouk O, Abdelnasser MK. Management of femoral head fractures through surgical hip dislocation (SHD): a demanding but safe technique. Arch Orthop Trauma Surg [Internet]. 2021;141(10):1701–10. Disponible en: http://dx.doi.org/10.1007/s00402-020-03666-2

9. Parilla FW, Nepple JJ, Pashos GE, Schoenecker PL, Clohisy JC. Is combined surgical dislocation and proximal femoral osteotomy a safe procedure for correction of complex hip deformities? J Hip Preserv Surg [Internet]. 2022;9(2):126–33. Disponible en: http://dx.doi.org/10.1093/jhps/hnac011

10. Ganz R, Gill TJ, Gautier E, Ganz K, Krügel N, Berlemann U. Surgical dislocation of the adult hip a technique with full access to the femoral head and acetabulum without the risk of avascular necrosis. J Bone Joint Surg Br [Internet]. 2001;83(8):1119–24. Disponible en: http://dx.doi.org/10.1302/0301-620x.83b8.11964

11. Sink EL, Beaulé PE, Sucato D, Kim Y-J, Millis MB, Dayton M, et al. Multicenter study of complications following surgical dislocation of the hip. J Bone Joint Surg Am [Internet]. 2011;93(12):1132–6. Disponible en: http://dx.doi.org/10.2106/JBJS.J.00794

12. Siebenrock K-A, Keel MJB, Tannast M, Bastian JD. Surgical hip dislocation for exposure of the posterior column. JBJS Essent Surg Tech [Internet]. 2019;9(1): e2. Disponible en: http://dx.doi.org/10.2106/JBJS.ST.18.00048

PREVENCIÓN DEL SÍNDROME DE EMBOLIA POR CEMENTO EN PACIENTES INTERVENIDOS FRACTURA DE CADERA

Moreno Madrid, Rafael. Alted Ruiz, Nuria. Ferri Ferrer, Jose. Ocaña Alonso, Andrea. Valseca Bueno, Miguel. Pérez Martinez, Jose Miguel.

El síndrome de embolismo por cemento óseo es una complicación potencialmente letal de la cirugía ortopédica relacionada con la introducción de cemento óseo presurizado en el canal femoral. La incidencia es de aproximadamente 20%, y de una reacción grave que produce colapso cardiovascular dentro de este grupo es de 0.5-1.7%.

El procedimiento en el que aparece con más frecuencia es en la hemiartroplastia cementada de cadera realizada como tratamiento de la fractura subcapital de fémur, pero también puede aparecer en la artroplastia total de cadera y de rodilla e incluso en procedimientos con baja presión de inyección del cemento como la cifoplastia y la vertebroplastia percutánea.

Se debe sospechar con la aparición de hipoxia, reducción brusca de la presión arterial, obnubilación, arritmias malignas y paro cardíaco.

El tratamiento debe ser precoz y agresivo basandose en la administración de oxígeno al 100%, fludioterapia para mantener la precarga del ventrículo derecho y los inotrópicos y vasoconstrictores que mejoran la perfusión miocárdica y la contractilidad.

Caso clínico

Se trata de una mujer de 86 años que como antecedentes de interés, sufrió un tromboembolismo pulmonar que se anticoaguló permanentemente con acenocumarol. Ingresa tras caída de su propia altura con diagnostico de fractura subcapital de cadera izquierda interviniéndose de forma programada para colocación de prótesis parcial de cadera.

A su llega a quirófano, paciente hemodinámica y respiratoriamente estable. Efectuamos valoración preanestésica y procedemos a realizar anestesia intradural a nivel de L3-L4 con aguja Sprotte 25G, con inyección de bupivacaina 0.5% Isobara 12mg.

Durante el transcurso del la introducción del cemento en el canal femoral, la paciente presenta episodio desaturación acompañado de bradicardia hasta 25 lpm y obnubilación. Se administra 1mg de atropina con posterior intubación orotraqueal e inicio de maniobras de RCP avanzadas observando asistolia en el monitor, inyectamos 1 mg de adrenalina, oxigenoterapia al 100% y fluidoterapia agresiva con cristaloides.

A los cuatro minutos del inicio de maniobras, se observa ritmo sinusal en monitor con inestabilidad hemodinámica decidiéndose canalizar arteria radial derecha para monitorizacion hemodinamica avanzada y via venosa central para administración de perfusión continua de noradrenalina. Se traslada a la unidad de cuidados intensivos quirúrgica.

A su llegada, sedada con sevoflurano a 3ml/h con necesidad de noradrenalina a 0.7ug/kg/min y vasopresina a 2.2 ml/h. Taquicardia sinusal en monitor. Conectada a ventilación mecánica saturando a 97% con FiO2 100%, en la auscultación destacan roncus en hemitorax derecho. Realizamos fibrobroncospcopia de limpieza con aspirado de escasas secreciones.

En analitica destaca troponina de 2300 ng/ml con ECG sin alteraciones del segmernto ST que sugieran isquemia miocardica.

Dada la inestabilidad de la paciente, se realizan gasometrias arteriales cada 15 minutos donde se observan empeoramiento de la acidosis metabólica a pesar de medidas terapeuticas agresivas y aumento del lactato hasta 22 mmol/L.

Realizamos ecocardiografia POCUS que muestra fallo del ventriculo derecho con TAPSE de 11 mm y onda S tricuspidea de 7mm. VI hiperdinamico. Aplanamiento de septo interventricular, previamente ecocardiografia sin alteraciones significativas.

Con todos estos hallazgos se diagnostica de fallo del ventriculo derecho secundario a cementación de protesis de cadera izquierda. Iniciamos digoxina para control de frecuencia cardiaca y levosimendán para mejorar contractilidad de ventrículo derecho.

A pesar de todas las medidas, inestabilidad hemodinámica con aumento de dosis de noradrenalina hasta maximos de 2.5ug/kg/h, añadimos perfusión continua de adrenalina a 0.1 ug/kg/h como inotropico. Ajustamos parametros en respirador para reducir postcarga, con persistencia de empeoramiento clinico y analitico, produciendose la muerte.

Discusión

La embolia por cemento óseo es una complicación poco frecuente pero potencialmente mortal asociada a la implantación de prótesis articulares cementadas, especialmente en cirugías de reemplazo de cadera.

El mecanismo fisiopatológico no está completamente aclarado, pero se cree que la inyección del cemento bajo presión, genera un aumento de la presión intramedular, lo que empuja médula ósea, grasa, aire y partículas de cemento hacia la circulación venosa, alcanzando el lecho pulmonar y provocando embolismo masivo, disfunción cardíaca e insuficiencia respiratoria aguda.

La embolización ocurre debido al aumento de la presión intramedular durante el cementado y colocación de la prótesis. Hay datos que indican que la alta presión intramedular durante el cementado de por sí es un factor importante que causa la aparición de los émbolos. La temperatura del cemento puede alcanzar 96°C después de seis minutos del mezclado, debido a una reacción exotérmica, el cemento se expande en el canal atrapando aire y contenido óseo a presión que son forzados a la circulación.

En este contexto, la anestesia general o regional no previene de la embolia por cemento, aunque un monitoreo intraoperatorio adecuado puede facilitar su detección precoz. Estrategias preventivas incluyen la

optimización del estado hemodinámico preoperatorio, la reducción de la presión durante la cementación (uso de sistemas de venting o lavado medular), el uso de técnicas quirúrgicas menos invasivas o el empleo de prótesis no cementadas en pacientes de alto riesgo.

A pesar de los esfuerzos, el BCIS sigue siendo difícil de prevenir completamente, y su aparición puede ser abrupta y devastadora, como se evidenció en este caso. Se requiere mayor investigación para mejorar los protocolos de identificación de riesgo y manejo intraoperatorio.

Conclusiones

La embolia por cemento óseo es una complicación rara pero potencialmente letal, que puede ocurrir durante o inmediatamente después de la implantación de prótesis ortopédicas cementadas, especialmente en cirugías de cadera.

La paciente presentaba factores predisponentes como edad avanzada, fragilidad ósea y comorbilidades cardiorespiratorias no controladas, que deben ser evaluados cuidadosamente antes de una intervención quirúrgica de este tipo.

Este caso resalta la importancia del monitoreo hemodinámico estricto durante la cementación, así como la comunicación continua entre el equipo quirúrgico y anestésico para detectar signos precoces de embolia por cemento y actuar de forma inmediata.

El uso de técnicas quirúrgicas y anestésicas que reduzcan la presión intramedular, como la venting del canal femoral, aumento de la presión arterial o el uso de prótesis no cementadas en pacientes de alto riesgo, puede disminuir la incidencia de esta complicación.

La formación y concienciación sobre el síndrome de embolia por cemento en el personal médico y quirúrgico es fundamental para reducir la morbimortalidad asociada que puede alcanzar hasta el 60%.

Bibliografía

1. Morozov M, Klein B. Síndrome de implantación del cemento. Rev Argent Anestesiologia [Internet]. 2016;74(2):64–8. Disponible en: http://dx.doi.org/10.1016/j.raa.2016.09.001

2. Sifuentes Giraldo WA, Lamúa Riazuelo JR, Gallego Rivera JI, Vázquez Díaz M. Cement pulmonary embolism after vertebroplasty. Reumatol Clin [Internet]. 2013;9(4):239–42. Disponible en: http://dx.doi.org/10.1016/j.reuma.2012.07.005

3. España ESRA 2020 - SÍNDROME DE EMBOLISMO POR CEMENTO ÓSEO [Internet]. Esraspain.org. 2020 [citado el 14 de abril de 2025]. Disponible en: https://www.esra-spain.org/web/index.php/articulos/anestesia-regional/morbilidad/873-2020-sindrome-de-embolismo-por-cementooseo

”UN RETO INFRECUENTE EN EL POSTOPERATORIO: REPARACIÓN DE EVISCERACIÓN A TRAVÉS DEL TROCAR IZQUIERDO”

Perea Busquier, María; López De Lerma Martínez de Carneros, Clara; Lillo García, Cristina; Serrano Navidad, Mónica; Barreras Mateos, José Antonio; Arroyo Sebastián, Antonio.

Las hernias del orificio del trocar (HOT) son complicaciones postoperatorias poco frecuentes pero significativas que pueden surgir tras intervenciones laparoscópicas. Se trata de eventraciones o eviscera-ciones que ocurren a través de los orificios de los trócares, siendo clasificadas en tres tipos según el momento de aparición y el tipo de defecto en la pared abdominal tipo I (precoz), tipo II (tardía), y tipo III (especial, sin defecto aponeurótico)[1-3]. Aunque la incidencia de estas complicaciones es baja, entre 0,18% y el 2,8%, tienen gran importancia debido a las consecuencias clínicas que asocian. Los factores de riesgo más comúnmente asociados son el uso de trócares de gran calibre (≥10 mm), la falta de cierre aponeurótico adecuado, la localización lateral del trocar, la obesidad, el aumento de la presión intraabdominal y la movilización precoz postoperatoria (*Figura 1*) [4-5].

En este contexto, presentamos un caso clínico, sobre una evisceración contenida ocurrida a través del orificio del trocar en la fosa ilíaca izquierda, posterior a una apendicectomía laparoscópica, y su reparación con Endoclose (*Figura 1*) mediante el abordaje laparoscópico.

Caso clínico

Mujer de 50 años, sin antecedentes médicos-quirúrgicos de interés. Acude a urgencias por dolor en fosa ilíaca derecha de 1 día de evolución y fiebre. Ante clínica y analítica compatibles, se confirma el diagnóstico de apendicitis aguda mediante una ecografía abdomino-pélvica. La paciente es intervenida de forma urgente realizándose apendicectomía laparoscópica para una apendicitis aguda gangrenosa, sin incidencias. Los trócares laparoscópicos (Hasson umbilical, trocar de 5mm suprapúbico y trocar de 10mm en fosa ilíaca izquierda) *(Figura 2)*[6] son retirados bajo visión directa sin complicaciones.

Ante mejoría clínica es dada de alta al segundo día postoperatorio. Sin embargo, al intentar abandonar la planta de hospitalización, presenta un episodio de síncope vasovagal, lo que motiva su reingreso al hospital. A la exploración física, se palpa una tumoración a través de la herida quirúrgica del trocar izquierdo. Se solicita una ecografía abdominal urgente que muestra a nivel de la región superior a la cicatriz cutánea un asa intestinal con solución de continuidad en la pared muscular, aproximadamente de 8 mm, compatible con evisceración de contenido intestinal (*Figura 3*). Dado el hallazgo, se decide intervención quirúrgica urgente. Mediante abordaje laparoscópico, se procede a la reducción del asa de intestino delgado y del apéndice epiploico, que se encontraban incarcerados en el orificio hernario. A continuación, se revisa la cavidad generada, constatándose la integridad del plano muscular en la parte superior de la misma (*Figura 4*). Se procede a reparar y cerrar el orificio herniario mediante la colocación de dos puntos con el dispositivo Endoclose (*Figura 5*). Finalmente, se lava, aspira y revisa la cavidad peritoneal, procediendo posteriormente al cierre del resto de los orificios. La paciente evoluciona

favorablemente durante el postoperatorio, sin presentar recidiva de la evisceración al mes de la cirugía. Se mantiene en seguimiento ambulatorio sin nuevos incidentes.

Discusión

Las hernias en los orificios de los trócares (HOT) son una complicación poco frecuente pero significativa de la cirugía laparoscópica. Se definen como protrusiones de contenido intraabdominal a través de los defectos creados por los trócares, y pueden clasificarse en tres tipos según el momento de aparición y las estructuras comprometidas: tipo I (precoz), tipo II (tardía), y tipo III (especial, sin defecto aponeurótico)[1-3]. A pesar de que su incidencia global es baja (entre 0,18% y 2,8%)[4-5], la severidad de sus manifestaciones, que van desde dolor local hasta evisceración o incarceración intestinal, justifica su consideración como complicación quirúrgica relevante.

El presente caso ilustra una HOT tipo I, con presentación precoz, evidenciada por una evisceración contenida a través del orificio de un trocar de 10 mm en la fosa ilíaca izquierda, tras una apendicectomía laparoscópica. Este tipo de complicación se ha asociado clásicamente a factores como el tamaño del trocar (mayor a 10 mm), la localización lateral (fosas ilíacas), la falta de cierre adecuado de la fascia, el aumento de la presión intraabdominal, la obesidad, y la movilización precoz del paciente [3,5,7].

Si bien se realizó la extracción de trócares bajo visión directa, la ausencia de cierre aponeurótico del trocar de 10 mm pudo contribuir al desarrollo del defecto. Varios estudios han remarcado la importancia del cierre de los puertos ≥10 mm, especialmente en zonas alejadas de la línea media, donde la aponeurosis es más delgada [4,8].

En cuanto al diagnóstico, el hallazgo clínico de una masa en el sitio quirúrgico asociado a signos de oclusión intestinal debe motivar una evaluación urgente. La ecografía abdominal, como en este caso, es una herramienta útil, aunque el TAC puede proporcionar mayor detalle en situaciones más complejas [9].

El abordaje laparoscópico para la reparación de la HOT ha ganado aceptación por permitir una mejor visualización del defecto y una reparación precisa, con menor morbilidad que la cirugía abierta. El uso del dispositivo Endoclose ha demostrado ser eficaz y seguro para cerrar defectos fasciales sin necesidad de ampliar la incisión [10,11].

La evolución postoperatoria favorable en este caso refleja la efectividad del abordaje mínimamente invasivo y refuerza la importancia del reconocimiento precoz de esta complicación. Es fundamental mantener un alto índice de sospecha, especialmente en pacientes con dolor localizado o signos de masa en el sitio del trocar en los primeros días tras la cirugía.

Conclusiones

Las hernias que se desarrollan a través de los orificios de los trócares representan un desafío postoperatorio poco frecuente. Su reparación laparoscópica mediante el Endoclose ofrece una solución innovadora, destacando sobre todo por su enfoque mínimamente invasivo y su capacidad para proporcionar resultados satisfactorios en un contexto quirúrgico que, aunque raro, demanda precisión y cuidado especial.

Anexos

RELACIONADAS CON LA TÉCNICA QUIRÚRGICA	RELACIONADAS CON LAS CARACTERÍSTICAS DEL PACIENTE
Bordes del trocar (cortantes vs romos)	Hernia umbilical
Diámetro del trocar >/= 10mm	Obesidad
Sutura del orifico del trocar	Edad > 60 años
Tipo de abordaje inicial (Veress vs Hasson)	Infección de la herida
Ampliación del orificio umbilical	Diabetes, EPOC, inmunosupresión
Duración de la intervención ↑ PIA (neumoperitoneo prolongado).	Mal estado nutricional (hipoalbuminemia) Movilización precoz postoperatoria

Tabla 1. Mecanismos de aparición de las HOT.

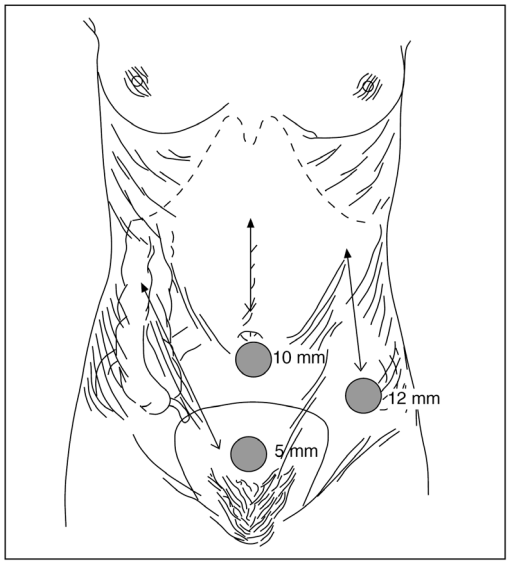

Figura 1. Disposición de trócares en apendicectomía laparoscópica [6].

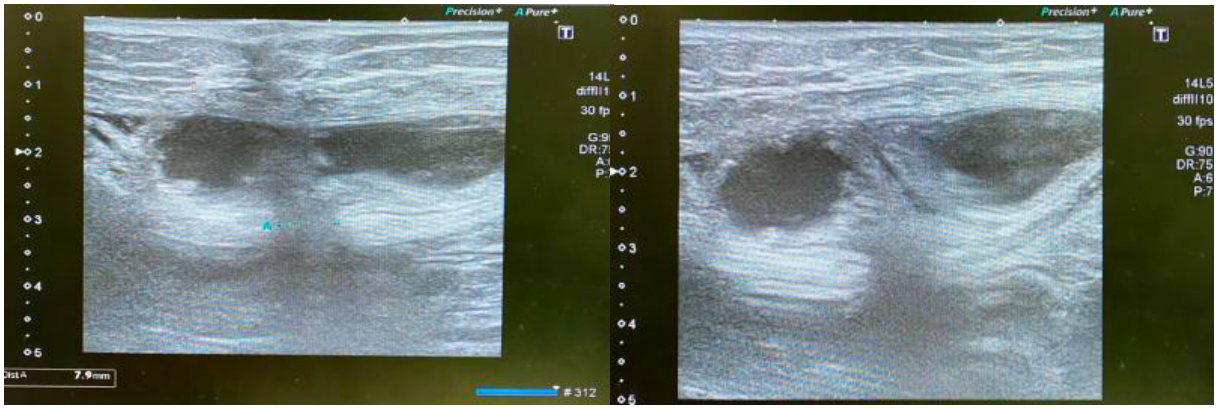

Figura 2. Ecografía de abdomen urgente. Ambas figuras muestran a nivel de región superior a cicatriz cutánea asa intestinal con solución de continuidad en pared muscular de aproximadamente 8mm compatible con evisceración con contenido intestinal.

Figura 3. *Visión laparoscópica del defecto peritoneal mostrando la integridad del plano muscular en la parte superior del mismo.*

A.

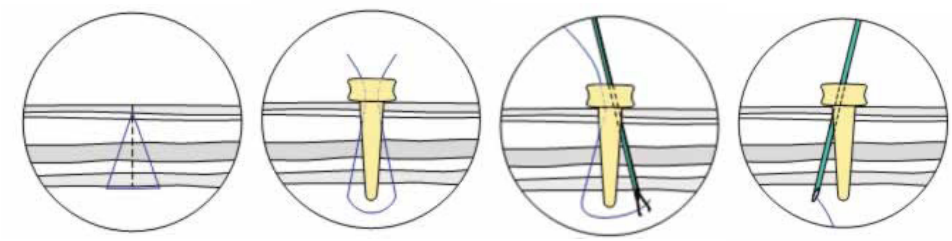

B. C. D. E.

Figura 4. Ilustración esquemática de la técnica de sutura mediante el dispositivo Endoclose.

A. Dispositivo Endoclose. *B.* Inserción de la guía en el lugar del trocar con los agujeros alineados perpendicularmente a la incisión. Con las mordazas en la posición cerrada se utiliza el introductor para empujar la sutura a través de la guía, fascia, músculo, peritoneo y abdomen. *C.* Con las mordazas en la posición cerrada, empujamos el introductor a través del lado opuesto de la guía. Sujeción del extremo distal de la sutura. *D.* Externalización de la sutura. *E.* Fijación del cierre mediante un nudo quirúrgico.

Bibliografía

1. Aguayo Albasini JL, Campillo Soto A. Hernias en los orificios de trocares de laparoscopia. En: Morales Conde S, Barreiro Morandeira F, Hernández Granados P, Feliu Palà X, editores. Cirugía de la Pared Abdominal. 2ª ed. Madrid: Arán Ediciones; 2009. p. 203–212

2. Tonouchi H, Ohmori Y, Kobayashi M, Kusunoki M. Trocar site hernia. Arch Surg. 2004;139(11):1248-56.

3. Comajuncosas J, Hermoso J, Gris P, et al. Eventración de los orificios de los trocares en cirugía laparoscópica. Cir Esp. 2011;89(2):72–76.

4. Shaher Z. Port closure techniques. Surg Endosc. 2007;21(8):1264-1274.

5. Mentes BB, Akin M, Leventoglu S, et al. Trocar site hernia after laparoscopic procedures. Hernia. 2004;8(2):113–117.

6. Moreno-Sanz C, Pascual-Pedreño A, Picazo-Yeste J, Corral-Sánchez MA, Marcello-Fernández M, Seoane-González J. Apendicectomía laparoscópica y embarazo. Experiencia personal y revisión de la bibliografía. Cirugia Espanola. 2005;78(6):371-6.

7. Johnson WH, Fecher AM, McMahon RL, et al. Versatility of the Carter-Thomason CloseSure System in port-site closure. Surg Endosc. 2006;20(3):580–582.

8. Mayol J, García-Aguilar J, Ortiz-Oshiro E, et al. Risks of the minimal access approach for laparoscopic surgery: multivariate analysis of morbidity related to umbilical trocar insertion. World J Surg. 1997;21(5):529–533.

9. Nezhat C, Hajhosseini B, King LP. Laparoscopic management of bowel complications following gynecologic laparoscopic surgery. JSLS. 2011;15(2):169–176.

10. Morales-Conde S. Hernias en los orificios de trocares de laparoscopia. En: Asociación Española de Cirujanos (AEC). Cirugía de la Pared Abdominal. 1.ª ed. Madrid: Arán Ediciones; 2009. p. 353–360.

11. Montz FJ, Holschneider CH, Munro MG. Incisional hernia following laparoscopy: a survey of the American Association of Gynecologic Laparoscopists. J Am Assoc Gynecol Laparosc. 1994;1(4 Pt 1):347–352.

PROCESO DIAGNÓSTICO DE UNA LESIÓN ÓSEA EN LA MANO

Plaza Aguado, Teresa Catalina. Rosas Lozano, Olga Gioconda. González Navarro, Carmen del Mar. Catalá Espí, Marta.

Introducción

Existe una multitud de lesiones óseas primarias, tanto benignas como malignas, que pueden presentar unos hallazgos clínicos y en pruebas de imagen muy parecidos entre sí, siendo frecuentemente necesario realizar un amplio diagnóstico diferencial por la ausencia de hallazgos específicos. Generalmente se requiere de una visión global del paciente, y en caso de encontrarse con casos dudosos o complicados es importante tener la posibilidad de presentarlos en un comité multidisciplinar en el que participen otros especialistas.

Caso clínico

Presentamos el caso de un varón de 25 años sin antecedentes médico-quirúrgicos de interés, que en octubre de 2024 acudió a su centro de salud por dolor continuo y edema local a nivel de la articulación interfalángica proximal del cuarto dedo de la mano derecha de tres semanas de evolución, sin traumatismo previo. Se pautó tratamiento con antiinflamatorios no esteroideos (AINEs), presentando respuesta parcial. Adicionalmente se realizó una radiografía simple [Figura 1] visualizándose exostosis lineal en una de las proyecciones, así como una resonancia magnética de la mano derecha en un centro privado en la que informaban de una lesión ósea en la falange proximal del 4º dedo con insuflación perióstica versus colección perióstica, que planteaba el diagnóstico diferencial entre una lesión infecciosa (osteomielitis) o patología tumoral.

Ante la persistencia de dolor y los hallazgos en RM, se decidió derivar al paciente al servicio de Cirugía Ortopédica y Traumatología (COT). En la exploración física realizada en la consulta de COT en enero 2025 se observó un engrosamiento difuso del 4º dedo de la mano derecha a nivel de la falange proximal, con movilidad completa y sin palparse masa de partes blandas. Se solicitó una analítica por sospecha de proceso inflamatorio, presentando valores de VSG y PCR dentro de la normalidad.

El caso fue presentado en el comité de tumores musculoesqueléticos dl Hospital Universitario San Juan de Alicante, en el que se decidió realizar una gammagrafía con leucocitos marcados con el fin de detectar un posible foco infeccioso. Esta prueba se realiza extrayendo sangre del paciente, marcando los leucocitos extraídos con un isótopo (^{99m}Tc-HMPAO, que posteriormente será detectado por la gammacámara) y reintroduciendo en el paciente dichos leucocitos marcados. Si se observa un foco persistente o progresivo en las imágenes precoces y tardías, este es sugestivo de infección. En nuestro caso, esta prueba fue llevada a cabo en nuestro servicio de Medicina Nuclear los días 29 y 30 de enero 2025, sin objetivarse focos sugestivos de proceso infeccioso [Figura 2].

Ante la negatividad de la prueba, se decidió en el comité ampliar el estudio con una gammagrafía ósea y una tomografía computerizada (TC).

La gammagrafía ósea fue realizada el 10 de febrero 2025 en dos fases [Figura 3], adquiriéndose imágenes de las manos al minuto y a las 2 horas de la administración endovenosa de ^{99m}Tc-HDP. Se observó una lesión ósea hiperémica y con actividad osteoblástica en la falange proximal del 4º dedo de la mano derecha, con un foco de mayor intensidad de captación en su cortical cubital distal. Teniendo en cuenta los resultados de la gammagrafía con leucocitos, los hallazgos de la gammagrafía ósea sugerían más probablemente una etiología tumoral, ya fuese benigna o maligna, y se recomendó descartar como primera opción un osteoma osteoide.

La TC de mano derecha fue realizada el 13 de febrero 2025 [Figura 4], en la que se confirmó la presencia de reacción perióstica de predominio dorsal en la falange proximal del 4º dedo y que no asociaba una clara lesión destructiva. Si bien no se objetivaba claramente imagen sugestiva de nidus en el interior de la lesión descrita, se aconsejó incluir osteoma osteoide en el diagnóstico diferencial.

Tras la valoración de las nuevas pruebas de imagen en el comité de tumores, se decidió realizar la exéresis de la lesión. Se le explicó el procedimiento al paciente quien firmó el consentimiento informado y fue incluido en la lista de espera quirúrgica.

El día 4 de marzo 2025 se realizó sin incidencias la intervención: regularización cortical cubital y curetaje de la lesión ósea bajo anestesia general y local, y se envió la muestra para análisis anatomopatológico y microbiológico. En el informe de anatomía patológica constó que los especímenes correspondientes a curetaje de lesión osteolítica intracortical presentaban criterios morfológicos que favorecían el diagnóstico de osteoma osteoide.

Tras la intervención, el paciente presentó una buena evolución con resolución del dolor.

Discusión

Los osteomas osteoides (OO) son tumores óseos osteogénicos benignos según la clasificación de OMS, representando el 5% de todos los tumores óseos y el 10% de los tumores óseos benignos. Son de causa idiopática, y la mayoría de los pacientes presentan un reordenamiento de los genes FOS y FOSB al igual que en los osteoblastomas. Se diferencian de estos último en su tamaño, siendo el OO menor de 2 cm y el osteoblastoma mayor de 2 cm. Están compuestos por un área central lítica vascularizada de tejido osteoide llamada nidus, con calcificación variable, y una zona de esclerosis reactiva periférica. [1,2,3,4]

Afectan principalmente a pacientes jóvenes (< 40 años) con predominio en varones 2-3:1. Clínicamente se presentan en forma de dolor óseo de predominio nocturno que aumenta progresivamente y que mejora con AINEs, probablemente debido a la alta producción de prostaglandinas por el nidus. Vemos por tanto que el paciente de nuestro caso presentaba las características típicas tanto por edad, sexo y clínica.[3,4,5,6]

La localización más frecuente es en los huesos largos de las extremidades (alrededor del 65%), siendo los huesos más frecuentemente afectados el fémur (generalmente en el cuello femoral) seguido de la tibia. Se localizan en las manos en aproximadamente el 20% de los casos y en las vértebras en un 10%. Afecta principalmente a la cortical ósea, y con frecuencia puede asociar edema o incluso limitación funcional si se encuentra cerca de articulaciones. En caso de localizarse en las manos como en el paciente

presentado, al ser una localización menos frecuente, el tiempo hasta el diagnóstico puede ser más largo y estos pacientes suelen tener una larga historia de dolor óseo hasta el diagnóstico.[3,4,5]

En cuanto a las pruebas complementarias a realizar, la radiografía simple debe ser de primera línea ante la sospecha de una lesión ósea. En el caso del OO, la imagen característica es una reacción perióstica con engrosamiento cortical, visualizándose en ocasiones el nidus central. Sin embargo, esta prueba suele ser normal o inconcluyente, planteando frecuentemente el diagnóstico diferencial con un absceso o estrés óseo. La resonancia magnética suele ser poco específica y muestra hiperemia y edema medular que puede prestar a confusión. La TC suele ser la prueba más precisa en el diagnóstico del OO, pudiendo visualizarse normalmente el nidus lítico rodeado de hueso esclerótico reactivo, y además suele ayudar a descartar que se trate de un absceso. [3,6]

La gammagrafía ósea es una prueba muy sensible en la detección de OO. Consiste en la administración endovenosa de ^{99m}Tc-HDP, que es extraído por el hueso y se fija con mayor intensidad en áreas con mayor actividad osteoblástica. En el estudio de lesiones óseas primarias, se suele realizar una gammagrafía ósea en dos o tres fases, permitiendo ver además la vascularización de la lesión. En el OO se suele ver un incremento focal en la vascularización en la imagen precoz, y una lesión osteoblástica en la imagen tardía. En ocasiones se observa el signo de la doble densidad en la fase ósea tardía, que en caso de estar presente aumenta la especificidad; este consiste en la visualización de un foco de mayor intensidad central (debido a una mayor vascularización del nidus), rodeado de un área de hipercaptación más leve. Sin embargo, la gammagrafía es una prueba poco específica debido a que gran número de lesiones óseas (tanto benignas como malignas) son hipercaptantes. Esta prueba es especialmente útil cunado las otras pruebas son inconcluyentes, y en el caso de apreciarse el signo de la doble densidad puede orientar más hacia el diagnóstico de OO. [3,6]

El diagnóstico se basa por tanto en la suma de la clínica y pruebas de imagen compatibles, siendo el diagnóstico histopatológico no imprescindible, pero en caso de obtenerlo aporta la confirmación diagnóstica.

La historia natural del OO suele ser larga pero autolimitada, resolviéndose generalmente a los 18-24 meses, por lo que en casos en los que el dolor se controla con AINEs se puede realizar un tratamiento conservador. Sin embargo, en los casos en los que el dolor no cede o es limitante, existen varias opciones terapéuticas. La opción más utilizada en la actualidad son los tratamientos ablativos percutáneos como la radiofrecuencia o la crioablación, que son mínimamente invasivos, tienen una alta tasa de éxito, pocas complicaciones y un corto tiempo de convalecencia. La otra opción es el curetaje o resección quirúrgica, con una tasa de éxito similar pero que presenta más limitaciones: necesidad de hospitalización y de rehabilitación, y mayor riesgo de complicaciones con un aumento del riesgo de fracturas patológicas. Generalmente se prefiere la opción quirúrgica en los casos en los que existen dudas diagnósticas (como fue el caso presentado), en casos en los que la ablación térmica conlleva riesgo de daño nervioso o dérmico (por localización o por lesiones muy pequeñas), y en casos en los que se requiere una visualización directa de la lesión para asegurarse de una resección completa. [3,7]

Conclusiones

El caso presentado pretende ilustrar la importancia de tener una visión global del paciente con sospecha de patología ósea primaria puesto que, aunque los hallazgos clínicos y/o radiológicos pueden ser inespecíficos, si se tienen en cuenta conjuntamente permiten orientar mejor el caso y acotar el diagnóstico diferencial.

Destacamos también la importancia de disponer de comités multidisciplinares en los que tomar decisiones conjuntas entre médicos de diferentes especialidades, puesto que pueden existir opciones diagnósticas o terapéuticas poco conocidas que el médico clínico puede desconocer (por ejemplo, la gammagrafía con leucocitos realizada es una prueba muy poco frecuente pero que puede resultar muy útil para descartar una infección).

Anexos

Figura 1. *Radiografía simple mano derecha, 25/10/2024. Exostosis lineal en falange proximal del 4º dedo.*

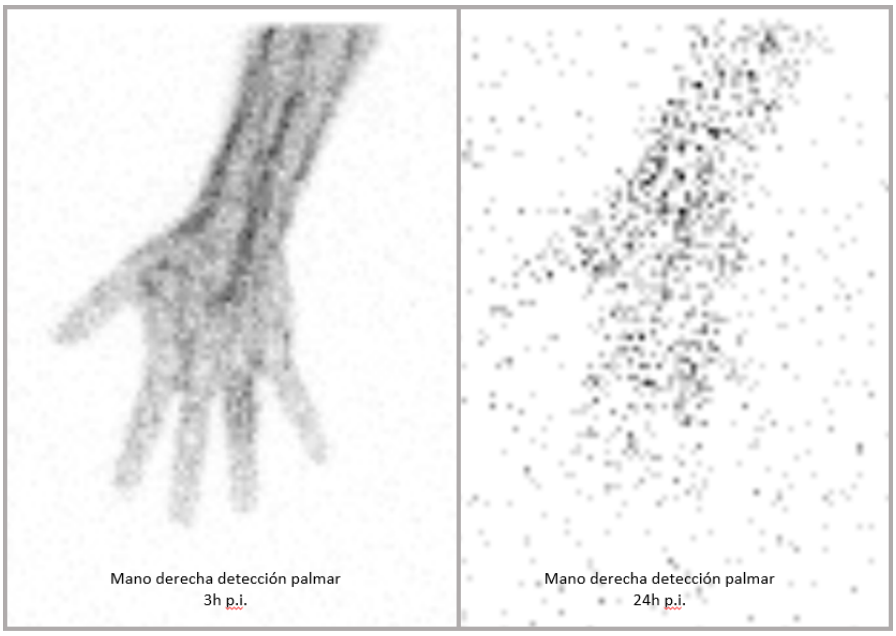

Figura 2. *Gammagrafía con leucocitos marcados, 29 y 30/01/2025. Proyecciones anterior y posterior de mano derecha en fases precoz a 3 h y tardía a 24 h. Precoz (izquierda): se observa distribución del radiotrazador en mano derecha con zona de mínima hipercaptación en zona de falange proximal de 4º dedo de la mano derecha. Tardía (derecha): lavado del* área *de captación observado en imagen precoz, sin objetivarse actualmente focos de hipercaptación en la mano derecha. CONCLUSIÓN: Hallazgos NO sugestivos de proceso infeccioso en el momento actual.*

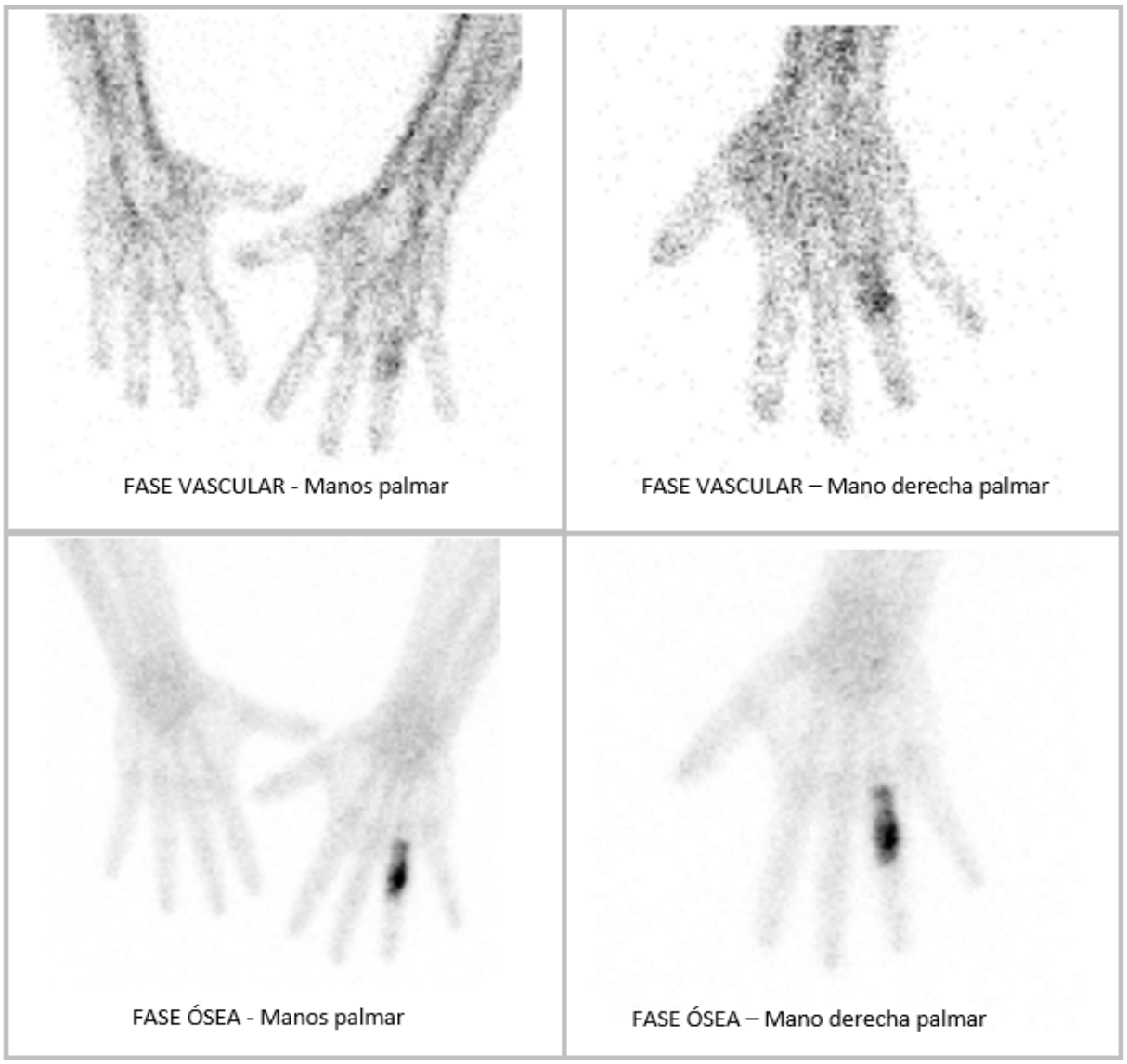

Figura 3. *Gammagrafía* ósea en dos fases, 10/02/2025. *Fase vascular (arriba): hiperemia moderada en falange proximal del 4º dedo de la mano derecha, de predominio distal. Fase ósea tardía (abajo): foco de hipercaptación intensa difusa en la falange proximal del 4º dedo de la mano derecha, de mayor intensidad y de forma puntual en su vertiente cubital y predominio distal. CONCLUSIÓN: Lesión ósea solitaria osteoblástica e hiperémica en falange proximal del 4º dedo de la mano derecha, con mayor intensidad de captación focal en su cortical cubital distal. Teniendo en cuenta los hallazgos de la gammagrafía con leucocitos marcados sugiere más una etiología tumoral, ya sea benigna o maligna. A descartar osteoma osteoide.*

Figura 4. *Tomografía computerizada mano derecha, 13/02/2025. Tanto en las imágenes obtenidas como en las reconstrucciones se confirma presencia de reacción perióstica de predominio dorsal, de unos 15 mm en sentido craneocaudal, que afecta a la falange proximal del 4º dedo. No se asocia clara lesión destructiva aparentemente. Existe aumento de partes blandas en tejidos blandos adyacentes, aunque sin colección drenable. Si bien no se objetiva claramente imagen sugestiva de nidus en el interior de la lesión descrita, en el diagnóstico diferencial se debe incluir osteoma osteoide. La posibilidad de proceso inflamatorio parece menos probable.*

Bibliografía

1. Saran S, Phulware RH. World health organization classification of bone tumors (fifth edition): What a radiologist needs to know? Indian J Musculoskelet Radiol. 2022;4:73-86.

2. Fittall M, Mifsud W, Pillay N, Ye H, Strobl AC, Zhang L et al. Recurrent rearrangements of FOS and FOSB define osteoblastoma. Nature Communications. 2018 Jun 3;9:2150.

3. Dalili D, Dalili DE, Isaac A, Martel-Villagrán J, Fritz J. Treatment of Osteoid Osteoma. Semin Intervent Radiol. 2023 Feb;40(01):100–5.

4. Jafari D, Hooman Shariatzade, Mazhar FN, Behzad Abbasgholizadeh, Dashtebozorgh A. Osteoid osteoma of the hand and wrist: a report of 25 cases. Med J Islam Repub Iran. 2013 May; 27(2):62.

5. Meyer J, Rolvien T, Reiter A, Priemel M, Frosch KH, Krukenberg A, et al. Osteoid osteoma in the bones of the hand: a systematic literature review. Arch Orthop Trauma Surg. 2023 Aug;143(8):5437-5444.

6. Greenspan A, Gernot Jundt, Wolfgang Remagen. Differential diagnosis in orthopaedic oncology. Philadelphia: Lippincott Williams & Wilkins; 2007.

7. Vita F, Tuzzato G, Pederiva D, Bianchi G, Marcuzzi A, Adani R, et al. Osteoid Osteoma of the Hand: Surgical Treatment versus CT-Guided Percutaneous Radiofrequency Thermal Ablation. Life. 2023 Jun 8;13(6):1351.

UROLOGÍA

UNA INFECCIÓN DEL TRACTO URINARIO ALGO TORTUOSA

Sansano Muñoz, Elena. Herraiz Romero, Isolina. Puertas Ruíz, María de la O. Mateo Soler, Teresa. Montiel Miralles, Enrique. Tumbarello, Emilia Sol.

La duplicidad del sistema colector es la anomalía congénita ureteral más frecuente, alcanzando una prevalencia de hasta un 0,8% en autopsias1. Predomina en el sexo femenino, puede ser uni o bilateral, siendo más frecuente la primera (solo un 10% son bilaterales) y puede asociar otras anomalías del desarrollo urogenital como es el uréter ectópico, el ureterocele y la displasia, y de otros sistemas (hasta dos tercios de los pacientes) como el esquelético, el cardiovascular, el gastrointestinal y el nervioso central[1,2]. El conocimiento de la embriología, sobre todo entre la 5-8ª semana de gestación, es fundamental para conocer el tipo de malformación que se producirá[1]. En función de si se produce una bifurcación temprana o no de la yema ureteral primitiva (procedente del conducto mesonéfrico) y del número de yemas, se producirá un subtipo de duplicidad u otra (Figura 1), como se explica a continuación[3]:

- Duplicación ureteral incompleta. Es el tipo más frecuente y surge de un fallo en la bifurcación de la yema, con fusión posterior en algún punto de su trayecto, con entrada única a la vejiga. Puede ser leve, si la fusión se produce antes de la unión pielo-uereteral, que es lo que se conoce como pelvis renal bífida; intermedia o muy caudalmente, prácticamente completa, con una porción uretral intravesical muy corta, conocida como uréter bífido[1,4]. *Figura 1.*

- Duplicación ureteral completa. Menos frecuente y se originan de conductos independientes no fusionados, con entrada a la vejiga o a otro órgano de forma separada. Cada uréter drena en la vejiga por su propio orificio aplicándose la regla de Weigert-Meyer que consiste en: el orificio ureteral del pielón del polo renal superior se inserta en la vejiga medial e inferior a su ubicación normal, o bien, fuera de la vejiga, y el uréter del polo inferior presenta una implantación ortotópica[1,4]. *Figura 1.*

De las anomalías congénitas asociadas, destacar el uréter ectópico. La mayoría de los uréteres ectópicos (80%) asocian duplicidades ureterales. Se considera ectópico cuando la inserción del uréter es caudal al trígono vesical (Figura 1). Lo más frecuente es que desemboque en el cuello vesical o en la uretra, aunque también puede hacerlo en el sistema genital o periné[2,3,4]. En los hombres la inserción suele ser supraesfinteriana (respecto al esfínter externo), a nivel de la vejiga o uretra prostática, no relacionándose con incontinencia urinaria. Por el contrario, en mujeres suelen ser supra o infraesfinterianas, como en vejiga, uretra o cúpula vaginal (hasta el 33%), pudiendo tener clínica de incontinencia[1]. Además, no hay que olvidar que puede estar en relación con alteraciones cromosómicas como el síndrome de Edwards (trisomía 18)[2]. La clínica que pueden presentar estos pacientes depende de si asocia o no ectopia ureteral y de su localización. Pueden ser desde paucisintomáticos hasta presentar reflujo vesico-ureteral, incontinencia urinaria, así como aparición de complicaciones como infecciones, litiasis e hidronefrosis, que en ocasiones requieren tratamiento quirúrgico. En el caso de las duplicidades uretrales completas el uréter del sistema superior tiende a la obstrucción y el inferior al reflujo, aunque puede suceder lo contrario[1,2].

Estas malformaciones del sistema urinario superior son consideradas variantes de la normalidad cuando son asintomáticas y diagnosticadas de forma incidental.

En cuanto al diagnóstico, hay que tener en cuenta que, aunque muchas anomalías congénitas del tracto urinario superior se diagnostican en los períodos prenatal y neonatal, la detección también se produce con frecuencia en niños y adultos[1]. El diagnóstico es fundamentalmente mediante pruebas de imagen, siendo en la mayoría de las ocasiones la ecografía la primera prueba, pudiendo ver un aumento del tamaño renal, ureterohidronefrosis y ureterocele. Para conocer si la duplicidad es completa o incompleta, el estudio se completa con un Uro-TC e incluso RM (menos usada), aunque a veces resulta complicado seguir el trayecto del uréter, sobre todo si no se encuentra dilatado y presenta un drenaje ectópico, aunque hoy en día disponemos para la TC de técnicas de postprocesado de imágenes como son las proyecciones multiplanares (MPR) y de máxima intensidad (MIP)[5].

La importancia de conocer y diagnosticar estas anomalías resulta en una mejora pronóstica, ya que se trata de una fuente sustancial de morbilidad en el niño y el adulto joven, aunque sobre todo, en neonatos y lactantes[4].

El tratamiento en un primer momento es sintomático (analgesia, antibióticos, drenaje) y posteriormente, quirúrgico, que consiste en la extirpación del hemiriñón superior y ureterectomía parcial, siempre preservando en la medida de lo posible el polo inferior[6].

Caso clínico

Se trata de una mujer de 38 años que desde hace dos días presenta dolor en fosa renal izquierda irradiado hacia hemiabdomen inferior, acompañado de vómitos y sensación distérmica. Acudió al centro de salud donde le prescribieron ciprofloxacino y buscapina oral. Tras dos días de tratamiento acude a urgencias hospitalarias por persistencia del dolor lumbar, síndrome miccional, tenesmo vesical y polaquiuria. La paciente refería haber tenido previamente episodios similares.

A la exploración destaca un abdomen blando, depresible, con dolor en hipocondrio y vacío izquierdo hasta fosa ilíaca izquierda, presentando puño percusión renal positiva. En la analítica de orina destaca una mínima leucocituria (32 U/µL) y en la de sangre leucocitosis (24,55 x10^3/µL) con neutrofilia y aumento de reactantes de fase aguda (PCR 24,02 mg/dL y procalcitonina 0,06 ng/mL).

Se le realizó una ecografía abdominal (Figura 2), donde se aprecia una gran estructura tubular medial al riñón izquierdo, sin apreciar dilatación de la vía excretora, que se continuaba hasta pelvis, por lo que se completó estudio con TC abdomino-pélvico con contraste iv (Figura 3). En la TC, la imagen descrita se visualiza en forma de trayecto tubular tortuoso originándose en el polo superior del riñón izquierdo (en el que se evidencia hidronefrosis pielocalicial grado IV), con paredes más evidentes, y continuándose inferiormente, finalizando en la cara anterior izquierda de la vagina con una imagen en fondo de saco. Asocia un engrosamiento parietal, así como cambios inflamatorios en la grasa adyacente. Con estos hallazgos se concluye que la paciente presenta duplicidad renoureteral izquierda dilatada con drenaje ectópico, atrofia parenquimatosa completa de la unidad renal superior y signos de complicación infecciosa.

Tras inicio de antibioterapia (ceftriaxona IV) y analgesia (metamizol y ketorolaco IM), se decide valoración por urología y ginecología. Los ginecólogos le realizan una ecografía transvaginal en la que se visualiza la imagen tubular que se extiende por cara lateral izquierda de cuerpo uterino y parece finalizar a nivel de fórnix vaginal izquierdo. Por parte de urología, la paciente se considera subsidiaria de coloca-

ción de nefrostomía percutánea sobre el uréter ectópico, evacuándose contenido purulento. Se informa a paciente sobre la actitud quirúrgica y se incluye en lista de espera.

Previo a la intervención, con el objetivo de conocer si la duplicidad era completa o incompleta, se le realizó una pielografía intravenosa, donde no se consiguió visualizar si el uréter funcionante terminaba o no en la vejiga, por lo que se decide realizar un Uro-TC en fase excretora a los 30" y con contraste por el pielón superior, donde mediante técnicas de postprocesado se logró visualizar que el uréter ortotópico terminaba en vejiga, conociendo que la duplicidad era completa (Figura 4).

Finalmente, al día siguiente, los urólogos intervinieron a la paciente, realizando una resección de pielón superior y de todo el trayecto ureteral hasta entrada en vagina, comprobando también que el uréter funcionante era de tamaño normal y terminaba en la vejiga, confirmando así los hallazgos de la TC.

Discusión

Una duplicación incompleta o completa de la vía excretora urinaria puede ser una variante de la normalidad, aunque cuando da síntomas o complicaciones puede comprometer la funcionalidad del riñón, sobre todo en neonatos y lactantes, por lo que es importante hacer un diagnóstico y tratamiento adecuados para así mejorar el pronóstico[3].

Cuando se realiza una TC se obtiene información volumétrica traducida en voxels (la unidad mínima procesable de una matriz tridimensional). Normalmente las imágenes las obtenemos en plano axial por la disposición del paciente respecto al tubo de rayos X, aunque esta información la podemos modular (técnicas de postprocesado) y visualizar en otros planos del espacio permitiendo analizar estructuras desde diferentes perspectivas, es lo que se conoce como recontrucciones multiplanares (MPR). Sin embargo, hay técnicas avanzadas, como la proyección de máxima intensidad (MIP), que consiste únicamente en la visualización de los voxeles que tienen la mayor intensidad en una proyección determinada y con el grosor de corte que elijamos. Aunque desperdiciemos gran cantidad de información (no vemos el resto de vóxeles), nos permite ver con mayor claridad aquellas estructuras con mayor densidad, es decir, aquellas con contraste[5].

En nuestro caso, gracias al postprocesado de las imágenes de Uro-TC, logramos visualizar el drenaje normal del uréter del pielón inferior (el sano) a nivel del meato vesical, pudiendo así definir que se trataba de una duplicidad ureteral completa. Diagnóstico que fue relevante de cara a la planificación quirúrgica y conocimiento de la anatomía de la paciente por parte de los Urólogos, reflejándose en este caso la importancia de trabajar de forma conjunta con otros especialistas[7].

Conclusiones

El tracto urinario superior es el sistema más comúnmente afectado por anomalías congénitas, siendo el doble sistema excretor, subtipo incompleto, el más frecuente. En la mayoría de las ocasiones son hallazgos incidentales que suelen detectarse mediante ecografía prenatal, aunque también en el período posnatal.

Cada vez son hallazgos más frecuentes debido al uso extendido de la TC abdominal y somos más precisos en el diagnóstico gracias a técnicas de posprocesamiento de las imágenes (MPR y MIP). No debemos olvidar que estas anomalías asocian varias malformaciones, por lo que siempre hay que prestar atención al resto del sistema genitourinario y a otros órganos y sistemas. Así como, derivar al paciente

a otros especialistas como Nefrólogos y Urólogos para elegir el mejor tratamiento de forma individualizada, tanto del momento agudo (infección del tracto urinario, dolor, hipertensión arterial, insuficiencia renal, etc) como posteriormente, siendo generalmente quirúrgico.

Anexos

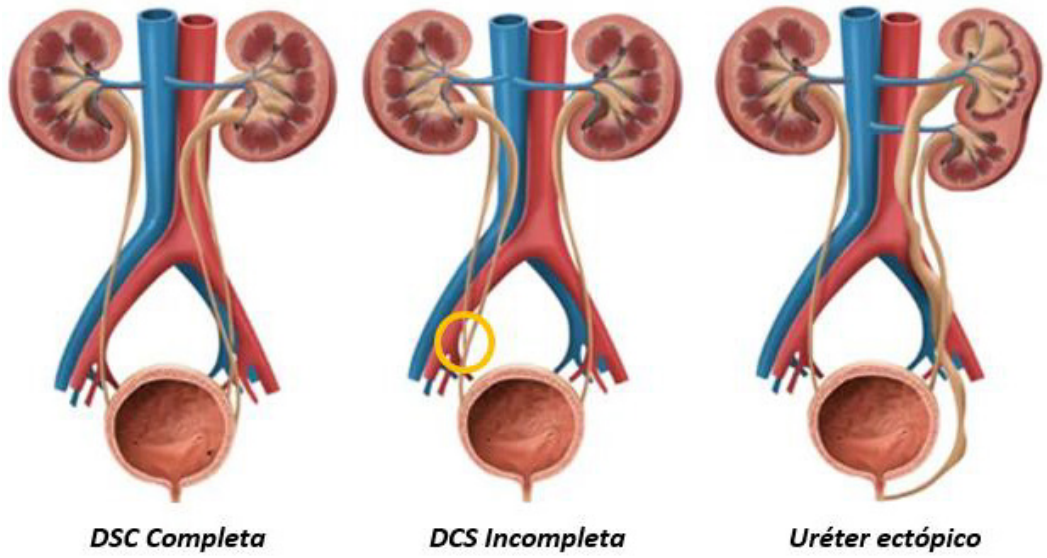

Figura 1. *Malformaciones congénitas del desarrollo del sistema colector urinario.*

DSC= duplicidad del sistema colector.

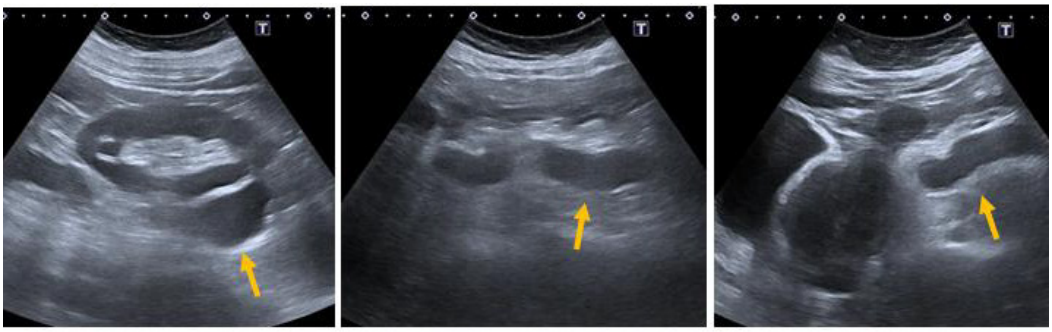

Figura 2. *Ecografía abdominal en modo B. De izquierda a derecha, se visualiza medial al riñón izquierdo una estructura tubular tortuosa que no dilata la vía excretora y parece depender del polo renal superior. Conforme descendemos a pelvis se continua, aunque sin poder delimitar con precisión su extremo distal.*

Figura 3. *TC abdomino-pélvico con contraste IV en fase portal. Corte en sagital (A.) y coronal (B y C.) donde se visualiza el trayecto tubular tortuoso originándose en el polo superior del riñón izquierdo, con engrosamiento parietal liso, continuándose inferiormente y finalizando en la cara anterior izquierda de la vagina dando una imagen en fondo de saco (flecha imagen B.).*

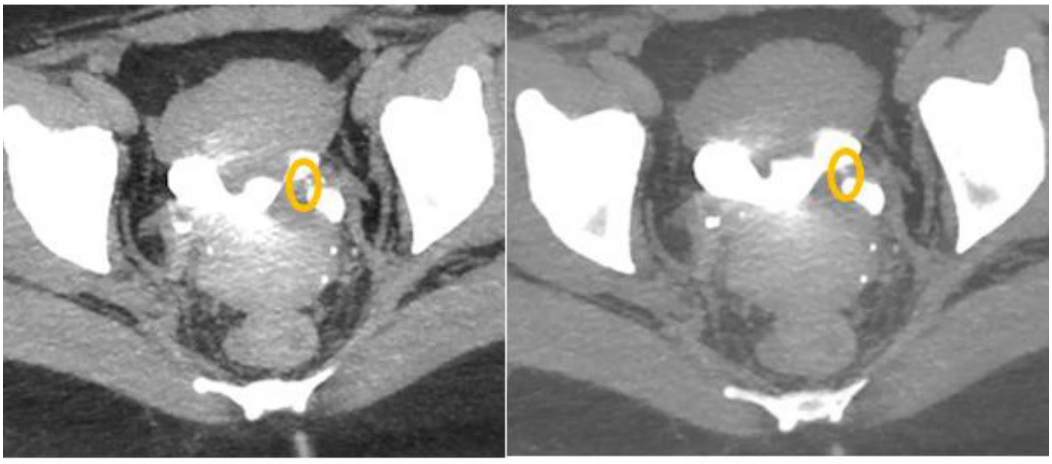

Figura 4. *Uro-TC con contraste IV en fase excretora a los 30" e introducción de contraste en el pielón superior. Mediante el postrocesado con MIP de las imágenes obtenidas, se logra visualizar la duplicidad del sistema excretor completo izquierdo al ver que el uréter procedente del pielón inferior desemboca normalmente en el meato urinario (círculos amarillos).*

Bibliografía

1. Houat AP, Guimarães CTS, Takahashi MS, Rodi GP, Gasparetto TPD, Blasbalg R, et al. Congenital anomalies of the upper urinary tract: A comprehensive review. Radiographics [Internet]. 2021;41(2):462–86. Disponible en: http://dx.doi.org/10.1148/rg.2021200078

2. Hermida Pérez JA, Budués Núñez A, Capote León L. Duplicidad ureteral completa, bilateral, asociada a litiasis en el sistema colector del polo inferior del riñón izquierdo. Med Gen Fam [Internet]. 2017;6(4):176–9. Disponible en: http://dx.doi.org/10.24038/mgyf.2017.024

3. Harinero CB, Quesada VL, Ramos FJ, Romero IS, Bendahán VDL, Fernández S. Hallazgos radiológicos en las malformaciones congénitas del aparato urinario. seram [Internet]. 2018 [citado el 9 de abril de 2025]; Disponible en: https://www.piper.espacio-seram.com/index.php/seram/article/view/1758

4. Berrocal T, Alonso A, Bravo A, Gutiérrez J, de Pablo L. Estudio radiológico de las duplicaciones del tracto urinario. Radiologia [Internet]. 2005;47(2):55–71. Disponible en: http://dx.doi.org/10.1016/s0033-8338(05)72803-4

5. Pizarro AE, Villanego JG, Villar CG, Orden C, Peña J. Técnicas de postprocesado de las imágenes (TC y RM): Qué, como, cuando y porqué. 2012 [citado el 9 de abril de 2025]; Disponible en: https://epos.myesr.org/poster/esr/seram2012/S-1551/revisi%C3%B3n%20del%20tema

6. Soler ML, Epelstein AM, de Lira HHC, Brito JG, Sánchez AS. Doble sistema ureteropielocalicial completo con ectopia ureteral a vagina. Reporte de un caso y revisión de la literatura. Revista Mexicana de Urología. 2007; 67(1): 70-74

7. Sociedad Española de Imagen Cardíaca. ¿Qué son las reconstrucciones MPR, MIP, MiniP y volumen rendering? Disponible en: https://ecocardio.com/documentos/biblioteca-preguntas-basicas/preguntas-al-radiologo/tecnica-metodologia-tomografia-computarizada/que-son-reconstrucciones-mpr-mip-minip-y-volumen-rendering.html